Ioan BOSTACA

CHEILE DIAGNOSTICULUI ÎN CLINICA MEDICALĂ

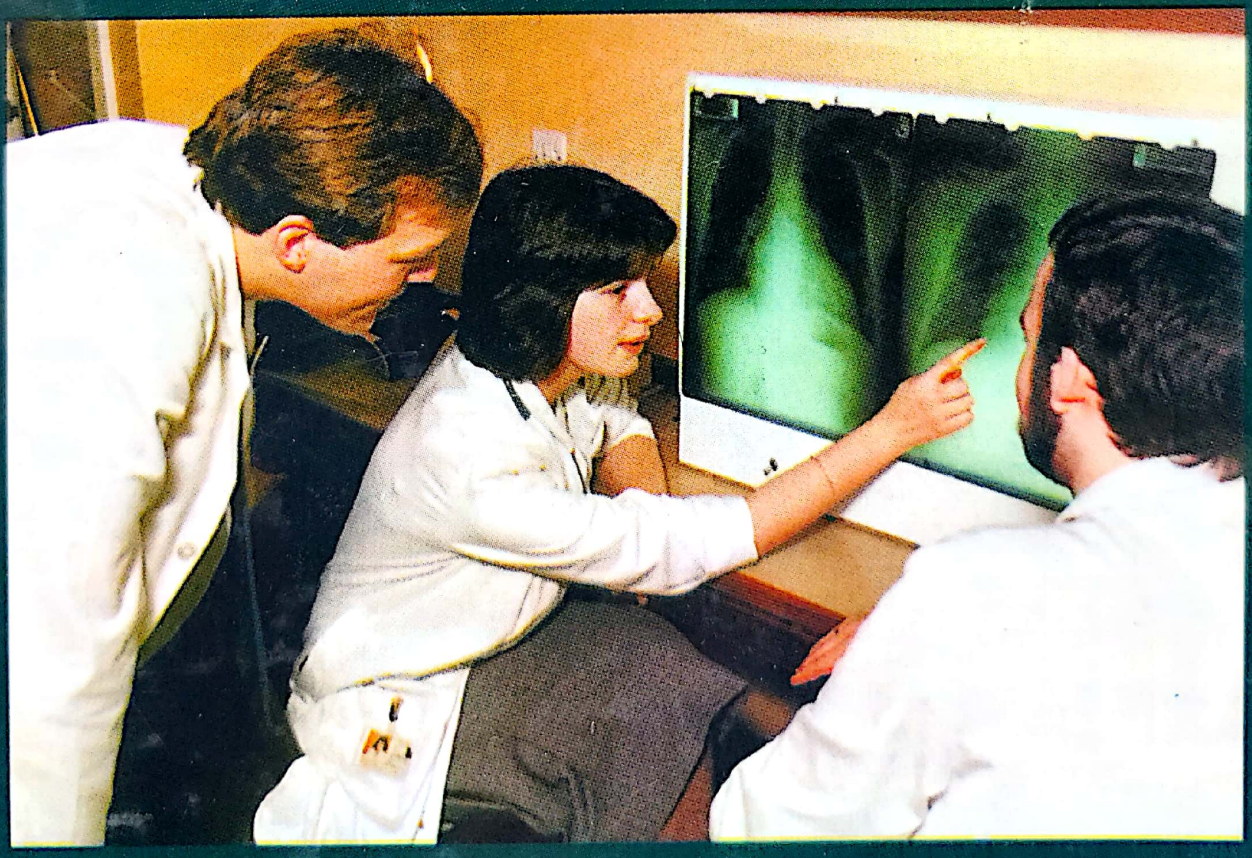

Editura POLIROM

BIOS

IOAN BOSTACA este conferenţiar la U.M.F. Iaşi, Clinica I Medicală, doctor în medicină, medic primar medicină internă şi cardiologie la Spitalul universitar Sf. Spiridon din Iaşi; este autorul mai multor monografii: *Insuficienţa cardiacă* (1993), *Osmolaritate & Electroliţi* (1994), *Diabetul zaharat* (1994, 1996, 1998), *Endocardita infecţioasă* (1995) şi al unui *Dicţionar de medicamente în cardiologie '97* (1996); a contribuit la manualul de *Clinică medicală* (1982 şi 1995, red. C.I. Negoiţă) şi la lucrarea *Progrese în cardiologie* (1987, red. C.I. Negoiţă). În toate aceste lucrări se constată o preocupare consecventă pentru literatura medicală accesibilă studenţilor şi tinerilor medici, cărora le oferă un text ştiinţific clar, cu un discurs sistematizat şi o puternică tentă formativă, deziderate care sunt principalele obiective ale autorului. A publicat peste 20 de lucrări ştiinţifice originale şi este coautor la peste 30 de comunicări ştiinţifice în domeniul cardiologiei şi al medicinei interne – prezentate la congrese sau consfătuiri naţionale – care i-au adus recunoaşterea activităţii profesionale şi includerea în *Who'sWho in Medicine and Healthcare 1999-2000* (SUA) şi în *Who'sWho in Science and Engineering 2000-2001* (SUA).

Editura POLIROM
Iaşi, B-dul Copou nr. 3, P.O. BOX 266, 6600
Bucureşti, B-dul I.C. Brătianu nr. 6, et. 7

Copyright © 1999 by POLIROM Co S.A. Iaşi

Descrierea CIP a Bibliotecii Naţionale:

BOSTACA, IOAN
Cheile diagnosticului în clinica medicală/ Ioan Bostaca – Iaşi, Polirom, 1999
456 p.; 23 cm – (BIOS)
Bibliogr.

ISBN: 973-683-269-4

CIP: 616-071

Printed in ROMANIA

Scanned with OKEN Scanner

Ioan Bostaca

Cheile diagnosticului în clinica medicală

POLIROM
1999

Scanned with OKEN Scanner

Cuprins

Prefaţă 9

CAPITOLUL 1 – **BOLI DE SÂNGE**

Anemii 11
Diagnosticul în anemii 12
Anemia hipocromă feriprivă 13
Anemii megaloblastice 16
Anemia megaloblastică Biermer 18
Anemii hemolitice 22
Anemia aplastică 35
Sindroame mielodisplazice 36
Leucemii 38
Leucemii acute 38
Leucemia mieloidă cronică (LMC) 43
Leucemia limfatică cronică (LLC) 46
Sindromul mieloproliferativ 50
Policitemia vera 50
Metaplazia mieloidă cu mielofibroză (MMM) 52
Trombocitemia esenţială 54
Limfoame 55
Boala Hodgkin 55
Limfoane non-Hodgkin 57
Diateze hemoragice 60
Vasopatii. Purpura Schönlein-Henoch 64
Trombopatii. Purpure trombopenice 66
Coagulopatii. Hemofilia 67
Paraproteinemii 71
Mielomul multiplu 71
Macroglobulinemia Waldenström 76

CAPITOLUL 2 – **BOLI CARDIO-VASCULARE**

Ateroscleroza 79
Hiperlipoproteinemiile 82
Hipertensiunea arterială 88
HTA secundară 97

Scanned with OKEN Scanner

Cardiopatia ischemică 102
Angina pectorală 102
Infarctul miocardic 104
Reumatismul articular acut (RAA) 123
Valvulopatii mitrale şi aortice 135
Stenoza mitrală 141
Insuficienţa mitrală 141
Stenoza aortică 149
Insuficienţa aortică 156
Endocardite infecţioase 160
Patologia miocardului 166
Miocardite 207
Cardiomiopatii 207
Pericardite 211
Pericardite acute 219
Pericardite cronice 219
Aritmii cardiace 221
Fibrilaţia atrială 223
Flutterul atrial 229
Tahicardia paroxistică supraventriculară 230
Tahicardia ventriculară 231
Tulburări de conducere atrio-ventriculară 232
Boala nodului sinusal 232
Sindromul sinusului carotidian 233
Insuficienţa cardiacă 234
Insuficienţa cardiacă stângă 234
Insuficienţa cardiacă dreaptă 241
Insuficienţa cardiacă globală 245
..... 246

CAPITOLUL 3 – BOLI RENALE

Nefropatii glomerulare 251
Glomerulonefrita acută poststreptococică 251
GNA rapid progresivă 257
Nefropatii glomerulare cronice primitive 260
Boala Berger (nefropatia cu depozite mezangiale de Ig A) 260
Nefropatii glomerulare cronice secundare 261
Sindromul nefrotic 262
Nefropatii tubulo-interstiţiale (NTI) 262
Pielonefrita acută 266
Nefropatii tubulo-interstiţiale cronice 267
Pielonefrita cronică 269
Nefropatia analgezică 271
Insuficienţa renală acută 273
Insuficienţa renală cronică 276
..... 281

Scanned with OKEN Scanner

CAPITOLUL 4 – BOLI BRONHO-PULMONARE

Bronhopneumopatia obstructivă cronică (BPOC) 287
Bronşita cronică 287
Emfizemul pulmonar (EP) 287
Cancerul bronho-pulmonar 292
Astmul bronşic 297
Bronşiectazia 304
Pneumonii 305
Pneumonia streptococică 310
Pneumonia cu Klebsiella pneumoniae (b. Friedländer) 310
Pneumonia cu stafilococ 310
Pneumonii atipice 311
Pneumonia gripală 311
Pneumonia rickettsiană (febra Q) 312
Pneumonia cu Chlamydia psittaci (psitacoza, pneumonia ornitotică) 312
Pneumonia cu Legionella (pneumonia veteranilor, pneumonia de Philadelphia) 313
Abcesul pulmonar 313
Fibroze pulmonare 315
Fibroza pulmonară difuză 315
Sarcoidoza 317
Alveolite alergice exogene 321
Pleurezii 324
Pleurezia tuberculoasă 326
Pneumotoraxul 327
Sindromul mediastinal 328

CAPITOLUL 5 – BOLI DIGESTIVE

Hepatite cronice 331
Ciroza hepatică 339
Diagnosticul diferenţial al icterelor 342
Icterul hemolitic – profil general 347
Icterul mecanic (obstructiv) – profil general 347
Icterul hepatocelular (parenchimatos) – profil general 349
Cancerul gastric 349
Cancerul de colon 356
Boala Crohn 363
Rectocolita ulcero-hemoragică 369

Scanned with OKEN Scanner

CAPITOLUL 6 – BOLI DE NUTRIŢIE ŞI METABOLISM

Diabetul zaharat 375
Consideraţii fiziopatologice şi etiologice 375
Diagnosticul diabetului zaharat 387
Complicaţiile diabetului zaharat 395
Examinarea unui pacient diabetic 424

CAPITOLUL 7 – TULBURĂRI HIDROELECTROLITICE

Dezechilibre de volum 434
Stările hiperosmolare 435
Stările hipoosmolare 437
Potasiul 438
Calciul 441
Magneziul 443

Bibliografie 445

Scanned with OKEN Scanner

Prefaţă

Cartea reprezintă sinteza prelegerilor de clinică medicală oferite studenţilor ca variantă a cursului de medicină internă, însă redactarea textului acestei lucrări a fost preconizată pentru a furniza „chei" ale diagnosticului, atât în formarea raţionamentului clinic, cât şi pentru dobândirea, de către tinerii practicieni, a deprinderilor elementare spre finalizarea unui diagnostic pozitiv.

Lucrarea conţine o informaţie concentrată, ce trebuie abordată cu multă răbdare, întrucât stilul „sintetic" nu este gustat de cititorul care vrea să găsească explicaţii complete sau „totale" la oricare din noţiunile prezentate.

De aceea, recomand cititorului să-şi lărgească biblioteca personală cu încă alte câteva cărţi „prietenoase", conexe studiului medicinii interne (vezi bibliografia): o Fiziologie cuprinzătoare, o Biochimie clinică explicită (scrisă de un clinician sau de un om de laborator care lucrează în clinică), o Fiziopatologie specială, o carte/atlas de radiologie medicală, imagistică/ecografie generală, inclusiv o altă carte de medicină internă (tip tratat exhaustiv), lucrări care să-i permită lărgirea orizontului de cunoaştere într-o anumită direcţie ce-l preocupă după examinarea unui pacient cu diagnostic incert, exploatând strategic „cheile" furnizate de actuala lucrare în direcţia perfecţionării capacităţii proprii de a elabora un diagnostic corect, bazat pe evidenţă.

Cine a pregătit examene (multe examene trebuie să parcurgă un medic în cariera sa!), şi mai ales medicii tineri, au putut să observe că, din dorinţa de a acumula cât mai multe cunoştinţe şi pentru a deveni competitivi la un examen, au abordat manualele cele mai voluminoase şi au parcurs subiecte tratate pe multe pagini, dar ceea ce au constatat, deseori, a fost rezultatul extrem de modest (redus) asupra performanţei cunoştinţelor practice şi mai ales asupra abilităţii concrete de a stabili diagnosticul, ceea ce nu justifică totdeauna timpul, extrem de preţios, acordat pregătirii subiectului în cauză.

Alteori, numai câteva rânduri bine redactate, un tabel, o schemă sau un aforism legat de subiectul în cauză au fost suficiente pentru a deschide „uşa diagnosticului", o adevărată „cheie" pentru a înnobila cunoştinţe confuze până la momentul respectiv şi a putea practica un diagnostic raţional, pentru afecţiuni care erau descrise, mult prea „filosofic", într-o altă sursă bibliografică.

Dar şi tratatele exhaustive îşi au rostul lor. Uneori citeşti extrem de mult despre un subiect care te preocupă şi consideri sutele de pagini (şi toate tratatele consultate) insuficiente pentru a satisface dorinţa de a elucida mecanisme patogenice sau de a afla interpretări convingătoare asupra incertitudinilor care te frământă. Mai mult, hiatusul care se creează între litera cărţii şi starea clinică a bolnavului, evoluţia imprevizibilă fac ca în multe situaţii (ex. boala ulceroasă, pneumonia, endocardita infecţioasă ş.a.) să considerăm că boala a devenit „străină de carte", de orice carte.

Această lucrare se doreşte a fi un îndrumar practic de diagnostic pentru principalele afecţiuni, frecvente la grupuri mari de pacienţi care apelează la o clinică (secţie) medicală sau la cabinetele de medicină internă, ori la medicul de familie.

Din această lucrare se constată lipsa tratării acelor afecţiuni care au un diagnostic foarte facil sau presupun un diagnostic foarte rar, ori afecţiuni de graniţă cu domeniul medicinii interne. Aceste capitole ar putea face obiectul prezentării într-un posibil viitor volum, preconizat pentru abordarea diagnosticelor „exotice", în intenţia de a nu ignora unele aspecte mai rare ale patologiei interne, de altfel foarte importante pentru concepţia holistică de consolidare a unei gândiri clinice erudite, necesară în situaţia examinării unui bolnav fără un diagnostic stabilit anterior de specialişti.

Scanned with OKEN Scanner

Întotdeauna am fost fascinat de abilitatea unor clinicieni în a stabili un diagnostic corect, cu elemente minime, numai cu raţionament şi cu ceea ce numim bun-simţ clinic. La polul opus se situează cei care se bazează numai pe posibilităţile unor aparate din dotare („medicus aparatus"), fără o formaţie clinică şi fără a practica verificarea diagnosticului propriu cu formidabila experienţă clinică rezultată din confruntarea anatomo-clinică (la masa de operaţie sau în sălile de necropsie). Acest comportament medical constituie şi astăzi o sursă constantă de diagnostice eronate, elaborate într-o cadenţă care ţine pasul numai cu orgoliul şi „palmaresul" personal al acelora care practică stabilirea diagnosticelor fără un raţionament propriu, o medicină bazată numai pe exploatarea aparatelor medicale.

Chiar dacă elementele textului care urmează nu aduc noţiuni de ultimă oră, majoritatea, dacă nu aproape toate situaţiile patologice descrise, au fost trecute prin filtrul examinării, îngrijirii şi tratării bolnavilor cu aceste afecţiuni (nu numai învăţate din cărţi), încât datele prezentate au girul şi reprezintă convingerile autorului, rezultate dintr-o experienţă clinică proprie de aproape 30 de ani.

„Cheile" diagnosticului nu sunt numai acele elemente seci, care, expuse la capitolul „diagnostic", constituie algoritmul-standard al elaborării acestuia; date semnificative, culese din definiţia bolii (de la care nu putem să ne abatem sau să creăm patente diagnostice proprii) sau a sindromului cercetat, din etiologie sau morfopatologie, din informaţia fiziopatologică aferentă bolii în cauză, generează aprecieri realiste şi definitorii asupra diagnosticului, care vor consolida raţionamentul medicului şi vor facilita stabilirea unui diagnostic corect.

Bibliografia acestei cărţi cuprinde un număr apreciabil de titluri, reprezentând lucrările care au fost consultate de-a lungul anilor, în contrapartidă cu experienţa şi lucrările proprii.

Fără a împărtăşi, obligatoriu şi global, unele opinii expuse în cele peste 300 titluri listate, această citare exhaustivă a autorilor români (în special), din toate centrele universitare, constituie o expresie a respectului acordat medicinii interne româneşti, efortului ştiinţific prestat de personalităţile acestei discipline, cât şi faţă de reputatele edituri teritoriale Dacia, Facla sau Junimea, care au publicat, de-a lungul anilor, valoroase lucrări medicale.

O altă chestiune esenţială este ca, alături de manualele de medicină internă, cele mai complete sau mai renumite, pe care tânărul cititor trebuie să le aibă la dispoziţie, medicul debutant să beneficieze şi de o „creştere", ca specialist, pe lângă un Profesor (o perioadă suficientă de timp, minimum 5 ani), aşa cum majoritatea, sau unii dintre noi, am avut şansa să lucrăm în preajma unui maestru, în perioada formării noastre. Nici o carte, manual sau îndrumar teoretic nu pot suplini unele din calităţile caracteriale ale medicului, calităţi care se cultivă şi se dezvoltă pe lângă un practician mai în vârstă, persoana în care găseşti sprijinul ştiinţific şi moral în luarea deciziilor şi validarea informaţiilor obţinute din carte şi de la bolnav.

Din acest punct de vedere, omagiile mele se adresează atât Profesorului Constantin Negoiţă, cât şi eminenţilor doctori Raşela Herşcovici şi Carol Marcu, practicieni de o inegalabilă seriozitate profesională, cu un raţionament clinic imbatabil şi o cultură medicală cum rar pot să observ astăzi la medicii subjugaţi aparatelor de diagnostic.

În final, aş dori să mulţumesc doamnelor dr. Cătălina Manolache şi dr. Cristina Pârlog, studentului Ignat Bogdan pentru sprijinul acordat în corectarea, editarea şi culegerea iniţială a textului.

Ioan Bostaca
martie, 1999

Scanned with OKEN Scanner

CAPITOLUL 1

BOLI DE SÂNGE

Anemii

Definiţia anemiei (sunt ***trei definiţii*** valabile):

1. Anemie înseamnă *scăderea Hb circulante totale.*
2. Anemia reprezintă *scăderea masei eritrocitare* sau *a conţinutului în Hb a sângelui* sub necesităţile fiziologice asigurării cererii de O_2 a ţesuturilor.
3. Anemia este definită ca *o pierdere prea rapidă sau o producţie prea scăzută a hematiilor.*

Problema strategică a diagnosticului: anemia reprezintă o boală *per se*, independentă (ex. anemia megaloblastică Biermer sau anemia hemolitică congenitală), sau reprezintă un simptom al altei boli (ex. leucemie, limfom, cancer visceral, infecţie cronică), în sinteză: ***anemia = boală sau simptom ?***

Analizarea şi investigaţiile unei anemii trebuie să răspundă la ***cele 3 obiective*** ale unui diagnostic complet:

- încadrare nosologică;
- cauză;
- mecanismul producerii şi întreţinerii anemiei.

Toate aceste ***trei obiective*** ale diagnosticului vizează şi tratamentul raţional al anemiei.

Pentru încadrarea nosologică a anemiei, de o importanţă deosebită sunt datele prezentate mai jos:

a) Cunoaşterea **numărului de reticulocite** (normal, procentual: 0,5-1,5%; în valoare absolută: 25.000-75.000/mm^3). După determinarea prealabilă a numărului de reticulocite, anemiile se încadrează nosologic în:
   - anemii regenerative (reticulocite > 2,5-3%); exemple: anemia posthemoragică, anemiile hemolitice (mai ales după „crizele de hemoliză");
   - anemii hipo- sau (a)regenerative (reticulocite < 25.000/mm^3); exemple: anemii aplastice (aplazia medulară), anemia megaloblastică Biermer;

b) cunoaşterea **valorii globulare** (VG = Hb (g%)/nr. hematii × 3), a **HEM** (hemoglobina eritrocitară medie) = Hb × 10/nr. hematii/mm^3 (nr. hematii se exprimă în milioane) şi a **CHEM** (concentraţia medie în hemoglobină a eritrocitelor) = Hb × 100/Ht (Normal = 32-36%).
   Pe baza acestor două determinări, anemiile se clasifică în: NORMOCROME (VG= 0,8-1,2; HEM= 27-32 pg sau γγ), HIPOCROME (VG < 0,8; HEM < < 27 pg; CHEM < 30%) şi HIPERCROME (VG > 1,2; HEM > 32 pg); pg= picograme, γγ = gama gama;

Scanned with OKEN Scanner

c) cunoaşterea **VEM** (volum eritrocitar mediu) = Ht × 10/nr. hematii (normal 83-92 μ^3 sau fl, unde fl = femtolitri, unitate de măsură actuală în sistemul internaţional). Pe baza acestei determinări, anemiile se clasifică în: NORMOCITARE (83-92 fl), MICROCITARE (VEM < 80 fl) sau MACROCITARE (VEM > 93 fl). În practica curentă se foloseşte încă raportarea rezultatului în μ^3.

Diagnosticul în anemii

Diagnosticul clinic porneşte de la analiza **sindromului anemic.** Acest sindrom conţine ***simptome*** (care sunt nespecifice, de împrumut de la celelalte aparate şi sisteme) şi ***semne fizice*** (**nespecifice** şi/sau **specifice** unor tipuri de anemii).

Simptome: oboseală, cefalee, slăbiciune, dispnee de efort, angină de efort (*angor funcţional*), palpitaţii;

Semne nespecifice: paloare, tahicardie, puls amplu, suflu sistolic apical, parasternal 2-3/6, manifestări de insuficienţă cardiacă (*cord anemic*);

Semne specifice:

- *platonichia* sau *koilonichia* – semnifică o deficienţă cronică de fier;
- *icterul* – semnifică o anemie hemolitică;
- *anomalii ale scheletului* – semnifică o anemie hemolitică congenitală (talasemia);
- *ulcere ale gambei* – semnifică o anemie cu celule falciforme.

Diagnosticul de laborator al unei anemii

Începe cu **dozarea Hb** şi a **numărului de reticulocite** (*pasul 1*), pentru a se realiza o orientare rapidă în delimitarea şi încadrarea nosologică a unui sindrom anemic; medicul superficial sau neantrenat profesional determină mai întâi numărul de hematii (de care avem nevoie, dar nu reprezintă primul pas în diagnosticul unei anemii ! !) şi apreciază diagnosticul de anemie numai după numărul scăzut de hematii.

Pasul 2 – înseamnă **calcularea indicilor eritrocitari** (VG, VEM, HEM, CHEM) – cereţi nr. hematii şi Ht.

Pasul 3 – evaluarea Hb scăzute în relaţie cu nr. reticulocitelor şi cu **nr. leucocitelor/trombocitelor** (completarea hemogramei sau obţinerea unei hemograme complete).

Pasul 4 – solicitaţi informaţii privind aspectul morfologic al **frotiului de sânge periferic**: forma hematiilor (poikilocitoză, cu diverse forme patognomonice: sferocitoză, eliptocitoză, în „seceră", în „pălărie mexicană", acantocitoză), mărimea hematiilor (macrocitoză, microcitoză), culoarea (anizocromie, hipocromie, hipercromie), prezenţa unor incluzii intraeritrocitare (corpi Heinz).

Pasul 5 – **examenul măduvei osoase** (*tabloul hematologic central*) aduce informaţii utile în toate tipurile de anemii şi astfel devine un examen aproape obligatoriu.

Alte investigaţii şi consulturi interdisciplinare (vizează cauza şi mecanismele unei anemii):

1. **Examenul scaunului**: macroscopic se poate evidenţia o ***melenă sau rectoragie***; biochimic se pot determina hemoragiile oculte, creşterea ***stercobilinogenului*** (în anemiile hemolitice); ex. coproparazitologic;

Scanned with OKEN Scanner

2. **Examenul urinei**: ***prezenţa hematuriei*** drept cauză a anemiei;
3. **Tubajul gastric Kay** (extrem de util în diagnosticul anemiilor megaloblastice);
4. **Examenul radiologic al tubului digestiv**: esofag (neoplazie), stomac (hernie hiatală, ulcer, neoplazie), duoden, colon (neoplazie, rectocolită ulcero-hemoragică, diverticuli);
5. **Examenul endoscopic al tubului digestiv** ± biopsii de mucoasă (gastrică);
6. **Examenul ginecologic** (metroragii funcţionale, tumori genitale).

Anemia hipocromă feriprivă

Pentru abordarea acestei anemii prin carenţă (abordarea atât a diagnosticului, cât mai ales a tratamentului) sunt necesare cunoştinţe privind metabolismul fierului:

Dintr-un ***total de 4000 mg fier*** în organism, repartiţia acestuia o regăsim astfel:

în **Hb**:	2400-2600 mg (aproximativ 2/3 din fierul total, cu un turnover de 20 mg/zi);
în **feritină şi hemosiderină**:	1000-1500 mg;
în mioglobină:	140-400 mg;
în enzime:	20 mg;
în **transferină**:	4 mg.

Necesar de fier: 1-1,5 mg/zi; 17 mg Fe la un ciclu menstrual normal; **700 mg** Fe la o sarcină;

Absorbţie: 1-2 mg/zi (reprezintă 10-20% din Fe alimentar); restul de fier necesar se obţine din reciclarea Fe rezultat din distrucţia hematiilor în sistemul reticulo-endotelial;

Pierderi fiziologice: 0,6-1 mg/zi (2 mg/zi, la menstre);

Depozitul de fier: 1500 mg (în ficat, splină, măduva osoasă).

Cauzele anemiilor feriprive le clasifică în:

1. anemii feriprive prin **aport insuficient** (rare);
2. anemii feriprive prin **absorbţie scăzută** (însoţesc alte boli ale intestinului);
3. anemii feriprive prin **cereri crescute** (la copii în creştere, la femei cu sarcină);
4. anemii feriprive prin **pierderi de sânge** (cele mai frecvente la adult).

1. Exemple de *anemii feriprive prin aport insuficient* sunt: copii la naştere (aport redus oferit de laptele matern sau trecerea la alimentaţia cu lapte de vacă, sărac în fier); carenţe alimentare, cu alimentaţie insuficientă cantitativ (în special la femei care urmează o cură de slăbire).

2. Exemple de *anemii feriprive prin absorbţie scăzută* sunt cele secundare:

- aclorhidriei;
- gastrectomiilor;
- bolii celiace şi sindroamelor de malabsorbţie (boala Crohn);
- ***cloranemia akilică*** (boala KNUD FABER): este o anemie hipocromă esenţială întâlnită la femei peste vârsta de 45 ani, cu anaclorhidrie.

Scanned with OKEN Scanner

3. Exemple de *anemii prin cereri crescute* de fier sunt: *„cloroza" tinerelor fete* (14-17 ani) – o anemie apărută în perioada prepubertală şi la pubertate, cu cereri crescute de fier după apariţia menstrelor, anemie care dă o culoare palidă-verzuie (clorotică) persoanelor afectate de această boală, denumită şi „morbus virginum".

4. Exemplele de *anemii feriprive prin pierderi de sânge* (acute sau cronice, oculte) sunt cele mai frecvente şi trebuie căutate cel mai asiduu la adult. În mod formal şi statistic, deşi se pot constata şi situaţii exceptate de la regulă, cauzele trebuie căutate:

- la *bărbaţi* – sângerări (pierderi de sânge) pe tubul digestiv, iar
- la *femei* – cauza genitală (pierderi de sânge evidente sau neglijate pe cale genitală).

Tabel 1.1 – *Cauze frecvente de anemii hipocrome feriprive, în funcţie de sediul pierderilor de sânge*

Pierderi de sânge gastro-intestinale (cauze obişnuite de anemii hipocrome feriprive la bărbaţi)	**Pierderi de sânge genitale** (cauze obişnuite de anemii hipocrome feriprive la femei)
• ulcerul gastric sau duodenal; • tumorile maligne: stomac, colon; • hemoroizii; • hernia hiatală; • administrarea de aspirină; • rectocolita ulcero-hemoragică; • diverticuloza; • boala Rendu-Osler; • parazitozele intestinale.	• dismenoreea; • metroragiile funcţionale; • tumorile uterine benigne: fibromul; • tumorile uterine maligne.

Alte cauze frecvente de pierderi de sânge la adult:
- **urinare**: tumorile renale, vezicale, rinichiul polichistic;
- **căi aeriene**: epistaxis repetat (Rendu-Osler), hemoptizii.

Diagnostic

Diagnosticul poate să surprindă o anemie hipocromă feriprivă în: faza latentă, faza de anemie hipocromă feriprivă moderată sau faza de anemie severă.

Debutul este insidios, marcat de fatigabilitate şi paloare (de culoare albăstruie la conjunctivele oculare bulbare).

Perioada de stare. Apar manifestări întâlnite la forma moderată de anemie hipocromă feriprivă sau, mai ales, la cea severă, ambele cu evoluţie îndelungată (cronice):

a) ***manifestări digestive***:
- fisuri (ragade) la comisuri;
- stomatită cu ulceraţii bucale;
- glosită, cu atrofia mucoasei linguale (netedă, roşie şi lucioasă);
- disfagie (sindrom Plummer-Vinson);
- comportament alimentar anormal (*pica*): persoana afectată se pretează la a mânca var, pământ, gheaţă, cărămidă, făină etc.

Scanned with OKEN Scanner

b) ***manifestări cutanate şi din partea fanerelor***:
- piele uscată, cu fisuri;
- unghiile fragile, friabile, cu striaţii; platonichie sau koilonichie;
- părul cade uşor, creşte greu.

c) ***splenomegalie*** – puţin exprimată.

Examene de laborator

Analizele de laborator pornesc de la cele elementare la cele complexe, de la cele simple (edificatoare pentru diagnosticul pozitiv) la cele complementare (pentru a elucida diagnosticul etiologic şi diferenţial).

Pentru **diagnosticul pozitiv** de anemie hipocromă, în ***sângele periferic*** se vor practica: **Hb** – scăzută; **reticulocite** – crescute (în anemiile hipocrome posthemoragice) sau normale (în anemia feriprivă cronică); **VG** – scăzută (sub 0,8) şi **HEM** < < 27 pg (hipocromie), **VEM** < 80 fl (anemie microcitară); **nr. hematii** – normal sau uşor scăzut (nu poate da relaţii privind gravitatea anemiei); **analiza frotiului** – hipocromie, anizocitoză cu microcitoză, poikilocitoză.

Determinări biochimice: **Fe seric** scăzut (sub 50-60 μg sau γ/100 ml sânge); **CSS** (***capacitatea de saturare a siderofilinei***) – crescută (N= 350 μg %); **indicele de saturare a siderofilinei** (= Fe seric × 100/CSS) scăzut sub 16%; **dozarea feritinei** (normal: 15-250 μg/l) scăzută în anemii feriprive (sub 10 μg/l sau sub 10 ng/ml); **protoporfirina eritrocitară liberă**: crescută.

Măduva osoasă (tabloul hematologic „central")

Puncţia sternală asigură obţinerea de frotiuri medulare în care se evidenţiază următoarele modificări sugestive pentru anemie hipocromă feriprivă:
- uşoară hiperplazie;
- eritroblaşti în număr mai mare (policromatofili şi oxifili); sunt de dimensiuni mai mici, zdrenţuiţi;
- coloraţia Perls – **sideroblaşti** < 10% (***obişnuit 0%***).

Pentru **diagnosticul etiologic (precizarea cauzei)** se vor practica următoarele examene:
- hemoragii oculte în scaun;
- examenul urinei (sediment, test Addis);
- radioscopie eso-gastro-duodenală, endoscopie, clismă baritată.

Diagnostic diferenţial

Diagnosticul diferenţial se face cu alte anemii care se prezintă cu hipocromie şi microcitoză. Aceste anemii pot apărea în următoarele circumstanţe:

1. *Talasemia* (forma de ß-talasemie minoră), unde următoarele elemente distincte permit afirmarea diagnosticului:
   - poikilocitoza este marcată;
   - hipocromia este excesivă la valori (discordante) ale Hb ≥ 10 g%;
   - reticulocitele sunt crescute;
   - prezenţa de *punctaţii bazofile*;

b) *manifestări cutanate şi din partea fanerelor*:
- piele uscată, cu fisuri;
- unghiile fragile, friabile, cu striaţii; platonichie sau koilonichie;
- părul cade uşor, creşte greu.

c) *splenomegalie* – puţin exprimată.

Examene de laborator

Analizele de laborator pornesc de la cele elementare la cele complexe, de la cele simple (edificatoare pentru diagnosticul pozitiv) la cele complementare (pentru a elucida diagnosticul etiologic şi diferenţial).

Pentru **diagnosticul pozitiv** de anemie hipocromă, în *sângele periferic* se vor practica: **Hb** – scăzută; **reticulocite** – crescute (în anemiile hipocrome posthemoragice) sau normale (în anemia feriprivă cronică); **VG** – scăzută (sub 0,8) şi **HEM** < < 27 pg (hipocromie), **VEM** < 80 fl (anemie microcitară); **nr. hematii** – normal sau uşor scăzut (nu poate da relaţii privind gravitatea anemiei); **analiza frotiului** – hipocromie, anizocitoză cu microcitoză, poikilocitoză.

Determinări biochimice: **Fe seric** scăzut (sub 50-60 μg sau γ/100 ml sânge); **CSS** (*capacitatea de saturare a siderofilinei*) – crescută (N= 350 μg %); **indicele de saturare a siderofilinei** (= Fe seric × 100/CSS) scăzut sub 16%; **dozarea feritinei** (normal: 15-250 μg/l) scăzută în anemii feriprive (sub 10 μg/l sau sub 10 ng/ml); **protoporfirina eritrocitară liberă**: crescută.

Măduva osoasă (tabloul hematologic „central")

Puncţia sternală asigură obţinerea de frotiuri medulare în care se evidenţiază următoarele modificări sugestive pentru anemie hipocromă feriprivă:
- uşoară hiperplazie;
- eritroblaşti în număr mai mare (policromatofili şi oxifili); sunt de dimensiuni mai mici, zdrenţuiţi;
- coloraţia Perls – **sideroblaşti** < 10% (*obişnuit 0%*).

Pentru **diagnosticul etiologic (precizarea cauzei)** se vor practica următoarele examene:
- hemoragii oculte în scaun;
- examenul urinei (sediment, test Addis);
- radioscopie eso-gastro-duodenală, endoscopie, clismă baritată.

Diagnostic diferenţial

Diagnosticul diferenţial se face cu alte anemii care se prezintă cu hipocromie şi microcitoză. Aceste anemii pot apărea în următoarele circumstanţe:

1. *Talasemia* (forma de ß-talasemie minoră), unde următoarele elemente distincte permit afirmarea diagnosticului:
   - poikilocitoza este marcată;
   - hipocromia este excesivă la valori (discordante) ale Hb ≥ 10 g%;
   - reticulocitele sunt crescute;
   - prezenţa de *punctaţii bazofile*;

Scanned with OKEN Scanner

- rezistenţa osmotică este crescută;
- Fe seric este normal sau crescut.

2. *Anemia din infecţii cronice sau neoplazii*: CSS este scăzută.
3. *Anemii prin defect de sinteză a hemului* (3.1 – ***intoxicaţia cu plumb***; 3.2 – ***administrarea îndelungată a tuberculostaticelor***):
   3.1 – anamneza profesională a expunerii la plumb sau expunere neprofesională (consumul de băuturi din vase de plumb); prezenţa *granulaţiilor bazofile* în eritrocite;
   3.2 – anamneza: administrarea de cure terapeutice cu HIN, pirazinamidă.
4. *Anemiile sideroblastice* (*sideroacrestice* sau *anemii refractare*) ***primare*** sau ***secundare***:
   – ***creşterea numărului de sideroblaşti*** la examenul măduvei osoase; dispunerea caracteristică a depozitelor de fier în **sideroblaşti**, *„în inel"* (*„ringed sideroblast"*).

Anemii megaloblastice

Al doilea tip important de anemii prin carenţă. Anomalia principală este **afectarea sintezei de ADN.** Această anomalie duce la o diviziune întârziată a celulelor hematopoietice cu proliferare rapidă (celulele tinere ale măduvei), realizând, pe lângă anemie, şi deficitul seriilor granulocitare şi trombocitare (aspect pancitopenic), precum şi o diviziune întârziată a celulelor pielii şi mucoaselor (gastro-intestinale). Consecinţe:

- în pofida diviziunilor întârziate, dezvoltarea citoplasmei este normală, încât celulele devin mari;
- are loc o hemoliză intramedulară (distrugere înainte de a se diferenţia către seriile mature), fenomen care poartă denumirea de „eritropoieză ineficientă".

Carenţa care duce la anemie megaloblastică este generată de **deficitul de vitamină B_{12} (cobalamina)** sau de **deficitul de acid folic** sau de asocierea acestor două deficite.

Pe lângă aceste deficite se mai descrie **megaloblastoza din alte boli hematologice**: *anemia congenitală diseritropoietică şi sindromul Di Guglielmo.*

Cobalamina este vitamina din carne (lipseşte la vegetarieni). Nu poate fi sintetizată în organism.

Dieta aduce un minimum necesar zilnic de 2,5 μg. Necesită cuplarea cu factorul intrinsec Castle din stomac, pentru a fi absorbită la nivelul ileonului. Depozitul total de cobalamină este de 2000-5000 μg, din care principalul rezervor este ficatul, cu un total de 1000 μg.

Cobalamina acţionează sub 2 forme metabolic active: *metilcobalamina* şi *adenozilcobalamina*, iar forma terapeutic activă este *ciancobalamina* (comercializată sub forma fiolelor de vit. B_{12}).

Principalele funcţii biologice ale *metilcobalaminei*, de care sunt legate secvenţele-cheie ale sintezei ADN, sunt:

1. transformarea N^5 metiltetrahidrofolatului la acid tetrahidrofolic;
2. conversia homocisteinei la metionină.

Scanned with OKEN Scanner

Principala funcţie a *adenozilcobalaminei* este participarea la transformarea malonil CoA în succinil CoA.

Acidul folic (ac. pteroilglutamic) se găseşte în plante (folii) şi lipseşte în alimentele de origine animală (carne).

Necesarul este de ***50 µg pe zi.***

Depozitul principal este ficatul, unde se găseşte aproape toată cantitatea de 5-20 mg.

Acidul folic este activ sub formă de acid tetrahidrofolic (FH_4). Funcţiile sale principale în sinteza ADN, maturarea şi diviziunea celulei sunt legate strâns de colaborarea cu cobalamina:

1. leagă atomi de C sub formă de radicali metil- (luaţi de la serină) sau formimino- (luaţi de la ac. formiminoglutamic – FIGlu –, intermediar al transformării histidinei în acid glutamic);
2. cedează radicalii preluaţi pentru sinteza purinelor, a dTMP (din dUMP), sinteza metioninei (necesară metabolismului tecilor de mielină neuronale), acţiune realizată datorită facilitării transferului grupării metil- de pe N^5 metil-tetrahidrofolat pe homocisteină.

Condiţiile etiologice pentru a se produce o carenţă de cobalamină sau de acid folic sunt prezentate în tabelele 1.2 şi 1.3.

Consecinţele acestor carenţe determină următoarele anomalii:

a.1. perturbarea sintezei bazelor purinice şi dTMP, necesare sintezei ADN din celulele sanguine tinere;

Tabel 1.2 – *Condiţii etiopatogenice pentru realizarea deficitului de vitamina B_{12}*

Condiţia patogenică	Cauza
Aport insuficient	*Vegetarieni*
Malabsorbţie	
a) deficit de factor intrinsec	*Anemia pernicioasă Addison-Biermer* §
– esenţial, primar	*gastrectomia*
– secundar	
b) afectarea ileonului terminal *	*boala Crohn*
	rezecţia intestinală
	sprue
	sd. Immerslund (malabsorbţie selectivă pentru vit. B_{12})
c) competiţie pentru vit. B_{12} **	*botriocefaloza*
	dezvoltarea unor bacterii

§ Este singura anemie megaloblastică „biermeriană" (adevărată), celelalte fiind denumite şi „parabiermeriene";

* Ileonul terminal este sediul anatomo-funcţional consacrat absorbţiei vit. B_{12} cuplate cu factorul intrinsec gastric;

** Competiţia se realizează între parazitul consumator de vit. B_{12} şi capacitatea de absorbţie a ileonului.

a.2. homocisteina nu se mai transformă în metionină; rezultă apariţia complicaţiilor neurologice din anemia megaloblastică (întrucât metionina este necesară pentru sinteza colinei, ce intră în compoziţia unor fosfolipide de structură membranară şi a acetilcolinei, indispensabile tecii de mielină a nervilor şi transmiterii influxului nervos); de asemenea, transformarea malonil CoA în

Scanned with OKEN Scanner

succinil CoA este blocată, având ca rezultat acumularea acizilor graşi cu număr impar de atomi de C, care contribuie şi aceştia la instalarea complicaţiilor neurologice ;

a.3. lipsa cobalaminei duce la perturbarea metabolismului folaţilor cu acumularea N^5 metiltetrahidrofolatului (N^5 metil FH_4), nemaifiind posibil transferul radicalului metil pe cobalamină şi regenerarea FH_4 din metil FH_4, aceasta fiind o explicaţie a megaloblastozei din deficienţa de cobalamină (conform cu teoria „capcanei folaţilor").

Tabel 1.3 – *Condiţii etiopatogenice pentru realizarea deficitului de acid folic*

Necesităţi sporite de ac. folic	***sarcină*** ***copilărie*** ***boli maligne*** ***anemii hemolitice cronice***
Malabsorbţie	***sprue*** ***medicamente : fenitoin, barbiturice*** ***ALCOOL***
Afectarea metabolismului ac. folic	***inhibitori metabolici : metothrexat, pirimetamina*** ***ALCOOL***

Anemia megaloblastică Biermer (*Addison-Biermer*)

Reprezintă prototipul anemiilor megaloblastice din regiunile cu climă temperată. Este o boală a vârstei înaintate, **peste 60 ani**, rară sub 30 de ani.

Până la descoperirea şi introducerea tratamentului cu vitamină B_{12} se mai numea şi ***anemie pernicioasă,*** datorită aspectului somatic al bolnavilor ce supravieţuiau cu această boală.

Factorul patogenic esenţial este considerat *încetarea secreţiei de factor intrinsec al lui Castle.*

Această perturbare a secreţiei diminuate/absente de factor intrinsec este considerată a fi consecinţa unor reacţii autoimune împotriva celulelor parietale gastrice. În sprijinul acestei afirmaţii vin constatările biologice care evidenţiază prezenţa la 90% din bolnavi a anticorpilor anticelulă parietală gastrică, iar la 60% din cazuri a anticorpilor antifactor intrinsec. Mai mult, aceşti anticorpi se întâlnesc şi la rudele bolnavilor cu anemie megaloblastică.

Un alt aspect imunologic interesant este asocierea anemiei megaloblastice Biermer cu alte afecţiuni la care componenta patogenică imunologică (autoimună) este certă : diabetul zaharat, tiroidite etc.

Secvenţa patogenică s-ar produce după următorul scenariu : declanşarea producţiei de anticorpi anticelulă parietală gastrică (fixatori de complement) este urmată de ataşarea acestora de suprafaţa celulelor parietale, în prezenţa complementului, rezultând o distrucţie a celulelor parietale şi, în final, o *atrofie a mucoasei gastrice.*

Astfel, absenţa vitaminei B_{12} produce *modificări ale epiteliului gastric şi intestinal,* generând **atipii celulare.** În acest mod s-ar explica ***vulnerabilitatea*** mucoasei gastrice,

Scanned with OKEN Scanner

modificată de evoluţia anemiei megaloblastice, pentru **cancerul gastric** (incidenţa acestei neoplazii este de două ori mai mare la biermerieni decât în populaţia generală) şi *apariţia polipilor.*

Tabloul clinic al anemiei prin carenţă de cobalamină
Manifestări comune

Aceste manifestări comune sunt întâlnite la orice tip de anemie megaloblastică (biermeriană sau parabiermeriană), deşi sunt descrise în anemia Biermer, ca prototip de anemie megaloblastică, dar care servesc pentru recunoaşterea oricărui tip de anemie macrocitară (prin carenţă), megaloblastică, inclusiv cea prin carenţă de acid folic, unde manifestările clinice nu sunt exprimate cu aceeaşi vigoare.

Clinicianul va lua în considerare recunoaşterea şi obiectivarea a **3 mari sindroame** carateristice unei anemii megaloblastice Biermer sau parabiermeriene:

1. **Sindromul hematologic;**
2. **Sindromul digestiv;**
3. **Sindromul neurologic.**

1. *Sindromul hematologic*

Clinic, sindromul hematologic porneşte de la prezentarea bolnavului cu sindrom anemic, cel mai frecvent o ***persoană în vârstă peste 60 ani***, la care anemia a fost mult timp tolerată (progresie lentă şi acomodare cu severitatea accentuată a bolii), cu ***paloare alb-gălbuie*** (subicter sau chiar icter) ± ***purpură.***

Anamneza se întreţine cu simptome „de împrumut": slăbiciune (uneori bolnavul este adus în salon cu targa), ameţeli, tinitus, manifestări cardiace (palpitaţii, angină pectorală).

La *examenul fizic,* pe lângă elementele prezentate mai sus (persoană > 60 ani, palidă, cu subicter conjunctival ± elemente purpurice), se constată că este vorba de o *anemie febrilă (sau stare subfebrilă prelungită, 37,5-38°)*, cu *sufluri la cord* şi uşoară *splenomegalie* (de unde şi confuzia cu endocardita bacteriană subacută).

Sindromul hematologic (de laborator) conţine:

- **anemie** (***Hb scăzută***) de ***tip aregenerativ*** (reticulocite ***sub 1%*** sau ***0***, mai puţin de 25000/mmc, în valoare absolută), ***hipercromă*** (VG – mult ***peste 1,2***; HEM – mult ***peste 32 pg***, cu o discrepanţă între Hb relativ scăzută, comparativ cu numărul scăzut dramatic al hematiilor, uneori ***H < 1.000.000/mm^3***), ***macrocitară*** (VEM – ***mult peste 120 μ^3*** sau ***fl***);
- **examenul *frotiului de sânge periferic***: anizocitoză, poikilocitoză cu *megalocitoză* (**ATENŢIE!** – macrocitoza şi megalocitoza periferică nu înseamnă obligatoriu anemie megaloblastică); creşterea diametrului eritrocitar duce la obţinerea unei curbe Price-Jones largi;
- **examenul celorlalte serii** (granulocitară şi plachetară) din sângele periferic evidenţiază: ***leucopenie*** şi modificări ale ***nucleului PMN***, care este ***hipersegmentat*** (ceea ce duce la o deviere spre dreapta a formulei lui Arneth), semn hematologic valoros (cu „memorie biologică"), deoarece când dispare megalocitoza pe seria roşie (cazuri tratate intempestiv cu vitamina B_{12} înainte de a fi precizat diagnosticul), permite evocarea retrospectivă a diagnosticului;

Scanned with OKEN Scanner

- ***trombocitopenie***, semn hematologic periferic asociat leucopeniei, expresie a interesării tuturor celor trei serii afectate central de sinteza defectuoasă de ADN şi diviziune celulară încetinită. Anemia severă + leucotrombopenia (neobligatorie) duc frecvent la ***tabloul sanguin periferic de pancitopenie***, ca modalitate de exprimare hematologică periferică a anemiei megaloblastice Biermer;
- ***examenul măduvei osoase (tabloul hematologic central)***: aduce elementul patognomonic al diagnosticului - MEGALOBLASTUL. ***Puncţia sternală*** extrage o măduvă hiperplazică, în care seria eritroblastică normală (seria normoblastică) este înlocuită de **seria megaloblastică**, patologică (cu condiţia ca pacientul să nu fi primit cantităţi, chiar neînsemnate, de vitamina B_{12}), conferind un aspect de *„măduvă albastră"*, din cauza predominanţei (pro)megaloblaştilor bazofili, celule tinere în curs de maturare (cu cât megaloblastul este mai matur, se transformă poliocromatofil şi apoi oxifil).

Megaloblastul se recunoaşte după caracterele sale morfologice specifice, obiectivate la microscopia optică (coloraţie MGG): o celulă cu *diametrul mai mare* decât eritroblastul, între *10-20 μ*, cu *nucleu voluminos*, *fără nucleoli*, cu *reţeaua cromatiniană dispusă într-o reţea fină*, cu ochiuri mici (*„ouvragée"*), fără blocuri de cromatină; *raportul nucleo-citoplasmatic = crescut.*

Alte modificări ale frotiului de măduvă osoasă: ***seria granulocitară*** - sunt prezente *metamielocite gigantice, cu nuclei mari, în aripi de fluture*; ***seria megacariocitară*** - sunt prezente *megacariocite anormal de hipersegmentate.*

Alte aspecte medulare: *fenomenul de eritropoieză ineficientă* = 90% din precursorii hematiilor adulte se distrug înainte ca să fie eliberaţi din măduva osoasă în circulaţia generală.

Teste biochimice:

- ***creşterea bilirubinei***, mai ales pe seama ***bilirubinei indirecte***, datorită hemolizei intramedulare şi eritropoiezei ineficiente;
- *creşterea LDH*;
- *scăderea nivelului seric al cobalaminei* (N= 200-900 pg/ml).

Teste radioizotopice: testul Schilling (Normal - se elimină peste 10% din doza radioactivă administrată; în anemia megaloblastică Biermer - **sub 2% sau 0**); constă din administrarea unei soluţii, per os, cu o doză de ***1 μg Co^{58} - Vit. B_{12}*** şi a unei doze de 1000 γ vitamina B_{12} intramuscular, după care se colectează urina din 24 ore şi se măsoară nivelul radioactivităţii, comparativ cu doza administrată.

2. *Sindromul digestiv*

Manifestările clinice reflectă scăderea vitezei de proliferare/înlocuire a epiteliului digestiv, ceea ce duce la atrofia mucoasei gastro-intestinale.

Elementele sindromului digestiv sunt:

A. **Clinice**. Examenul clinic interesează îndeosebi **aspectul limbii.**

Limba este depapilată, netedă lucioasă, uscată, lăcuită, evoluând la aspectul de **glosită Hunter** când limba este de culoare roşie intensă, fisurată, cu eroziuni, dureroasă, iar bolnavul simte arsuri la deglutiţie.

Scanned with OKEN Scanner

Celelalte elemente sunt de ordin subiectiv şi nespecifice: anorexie, greţuri, epigastralgii.

Uneori apare o ***diaree păstoasă/lichidiană***, post-prandială.

B. **De laborator.** *Tubajul gastric maximal Kay* este un test indispensabil diagnosticului de anemie megaloblastică Biermer prin obiectivarea **anaclorhidriei histamino-refractare** şi scăderea dramatică a debitului secretor.

Gastroscopia (± biopsie de mucoasă gastrică) evidenţiază aspectul de gastrită atrofică, prezenţa polipilor sau a cancerului gastric. Acest examen trebuie să fie precedat de **radioscopia gastro-duodenală**, examen care necesită a fi practicat anual la pacientul Biermerian consacrat şi chiar tratat corect, pentru a surprinde „virarea" mucoasei gastrice spre polipi sau cancer gastric. Uneori, prin examen radiologic gastro-duodenal se pune în evidenţă cauza anemiei parabiermeriene (cancer gastric schiros, rezecţie gastrică etc.)

3. *Sindromul neurologic*

Se instalează consecutiv demielinizării şi degenerării axonale, anomalii care duc, în stadiul final ireversibil, la moartea neuronilor.

Nervii afectaţi sunt: nervii periferici, măduva spinării (cordoanele posterioare şi laterale), encefalul.

Simptomele şi semnele fizice sunt neuropsihice: ameţeli, *parestezii ale extremităţilor, slăbiciune, ataxie, incoordonarea mişcărilor fine ale degetelor*, ROT diminuate sau exagerate, semnele Romberg şi Babinski pozitive, *simţul vibrator* (proba diapazonului) *diminuat*.

Progresiv, starea neuro-psihică se poate agrava, generând tulburări sfincteriene, iritabilitate şi tulburări de memorie, care pot evolua către *demenţă şi psihoză severă*.

Diagnosticul pozitiv al anemiilor megaloblastice se bazează pe caracterele generale ale unei anemii macrocitare:

- *VG* ↑, *VEM* ↑, *HEM* ↑;
- *aspectul frotiului cu megalocite*;
- *măduva osoasă: **megaloblastoză***;
- *tubajul gastric: anaclorhidrie histamino-refractară*;
- *dozarea vit. B_{12}, a folaţilor, testul Schilling*;
- *dozarea factorului intrinsec, a ac. antifactor intrinsec*.

Pentru *carenţa de vit. B_{12}*, diagnosticul de anemie pernicioasă Addison-Biermer este un diagnostic de excludere, după ce toate cauzele medicale sau chirurgicale de interceptare a absorbţiei/transferului vit. B_{12} din aportul alimentar au fost revizuite.

Deficitul de acid folic drept cauză a tabloului clinic/hematologic de anemie megaloblastică va fi evocat când se constată:

a) abateri dietetice: alimentaţie monotonă fără vegetale (regimul cu pâine prăjită şi ceai al vârstnicilor);
b) persoane alcoolice (alcoolul are un efect toxic pe mucoasa intestinală şi interferă cu utilizarea folaţilor de către măduva osoasă);
c) necesităţi sporite de folaţi, necompensate de dietă: sarcină (necesarul creşte de 5-10 ori), lactaţie, dezvoltarea şi creşterea rapidă a copiilor, după crizele hemolitice în anemiile hemolitice;

Scanned with OKEN Scanner

d) administrarea de medicamente care inhibă dihidrofolat reductaza (metothrexat);
e) test *FIGlu patologic* (eliminare urinară peste valoarea normală de până la 100 μg/ml FiGlu, ajungând la valori de *câteva sute de μg până la peste 3000 μg/ml* în anemiile megaloblastice prin deficit de acid folic, dar şi prin carenţă de cobalamină).

Diagnosticul diferenţial se face cu alte anemii macrocitare din ciroza hepatică sau alte *alcoolanemii*, fără afectarea absorbţiei vitaminei B_{12} sau a acidului folic.

Anemii hemolitice

Hemoliza este definită ca scurtarea duratei de viaţă a hematiilor (N = 120 zile). Hemoliza poate fi **intravasculară** sau **extravasculară** (în ficat şi splină). Hemoliza intravasculară are loc datorită unor agresiuni fizice (traume asupra hematiilor, declanşate de proteze inserate în torentul circulator), imunologice (fixarea complementului de hematie) sau chimice (toxice exogene).

Hemoliza intravasculară duce la eliberarea în plasmă a hemoglobinei care se disociază în dimeri αβ. Aceşti dimeri αβ sunt fixaţi de trei proteine plasmatice: *haptoglobina*, care se ataşează specific pe globină, *hemopexina* şi *serumalbumina*, care fixează selectiv hemul. Hemul suferă un proces de oxidare, transformându-se în *methem*, care este legat de hemopexină. După legare, methemul este transportat la ficat, unde va fi transformat în bilirubină indirectă. Restul de methem, care nu este preluat de hemopexină, se leagă de serumalbumină, cu care formează complexe de *methemalbumină*. Aceste complexe de methemalbumină persistă în plasmă până ce ficatul sintetizează noi cantităţi de hemopexină.

Dimerii de hemoglobină care nu sunt preluaţi de nici una din cele trei tipuri de proteine plasmatice străbat filtrul renal, dar vor fi reabsorbiţi de celulele epiteliale ale tubilor proximali, unde vor fi degradaţi, iar fierul rămâne „încarcerat" în aceste celule sub formă de *hemosiderină*. Celulele epiteliale încărcate cu hemosiderină se vor descuama şi vor ajunge în urina finală, unde vor da un test pozitiv pentru *hemosiderina urinară* (Perls).

Hemoliza extravasculară presupune participarea macrofagelor care curăţă celulele anormale din circulaţie (în ficat şi splină), în două situaţii:

a) prezenţa de anomalii ale suprafeţei hematiilor (prezenţa de Ig legate de receptori);
b) prezenţa anomaliilor fizice ale hematiilor care-i limitează *deformabilitatea*.

Deformabilitatea depinde de:

1. proprietăţile vâscoelastice ale membranei;
2. raportul suprafaţă/volum (normal cu 60-70% mai mare decât este necesar pentru conţinutul hematiei);
3. concentraţie intracelulară anormală de Hb sau anomalii ale Hb care o fac să precipite în polimeri anormali.

Înţelegerea patogenezei anemiilor hemolitice implică cunoaşterea următoarelor noţiuni fundamentale:

1. ***elemente de metabolism energetic al hematiei***;

Hematiile depind de **glicoliza anaerobă**. 90% din glucoză este metabolizată pe această cale (Embden-Meyerhof). Din glicoliză rezultă **ATP şi 2,3-difosfoglicerat.**

Scanned with OKEN Scanner

ATP-ul este o sursă de energie pentru **menţinerea Fe din HEM sub formă feroasă (Fe^{++})**, pentru **funcţionarea pompei de cationi**. De asemenea, ATP-ul este utilizat pentru **menţinerea flexibilităţii membranei eritrocitare** şi facilitează **eliberarea oxigenului de pe oxiHb la nivelul ţesuturilor**.

10% din glucoza intraeritrocitară este metabolizată pe **calea şuntului pentozo-fosfat**. Această cale este un furnizor de **NADPH**.

NADPH ajută la regenerarea **GSH (glutation redus)** din glutation oxidat (GS).

La rândul său, GSH are următoarele acţiuni metabolice cheie:

- previne denaturarea Hb;
- păstrează integritatea grupărilor SH- ale membranei;
- detoxifică hematia de peroxid şi de radicali de O.

2. ***structura hemoglobinei normale şi a Hb patologice***;

Hb normală (Hb A = $\alpha_2\beta_2$) este constituită din:

2 lanţuri polipeptidice α (a câte ***141 aminoacizi***) şi

2 lanţuri polipeptidice β (a câte ***146 aminoacizi***).

Tot Hb normale sunt Hb embrionare (Gower 1, Gower 2 şi Portland) şi Hb F (fetală), formată din 2 lanţuri α şi 2 lanţuri γ (**Hb F = $\alpha_2\gamma_2$**).

O altă Hb normală este Hb $A_2 = \alpha_2\delta_2$ (vezi tabelul 1.4).

Sinteza lanţurilor α este comandată de 4 gene, câte 2 situate pe genomul haploid al aceluiaşi cromosom (cromosomul 16); celelalte lanţuri au genele ce codifică sinteza lor pe cromosomul 11 (câte 1 genă pentru fiecare lanţ β, γ sau δ).

Tabel 1.4 – *Tipuri de hemoglobină*

Hemoglobina	Structură	Caracteristici
A	$\alpha_2\beta_2$	Reprezintă 92% din Hb adultului
A_{1c} (= Hb glicozilată)	α_2 (β-NH glucoză)	Reprezintă 5% din Hb adultului (este crescută în diabetul zaharat)
A_2	$\alpha_2\delta_2$	Reprezintă 2% din Hb adultului (crescută în β-talasemii)
F	$\alpha_2\gamma_2$	Reprezintă Hb normală la fetus (luna a 3-a până în luna a 9-a) Crescută în β-talasemie
H	β_4	Apare în α talasemii Este inutilizabilă biologic
Barts	γ_4	Apare în α-talasemii (homozigoţi) Este inutilizabilă biologic

Anomaliile hemoglobinei (Hb anormale) la adult sunt:

- ***calitative*** – în care anomalia este produsă numai prin înlocuirea (condiţionată genetic) unui aminoacid din secvenţa aminoacizilor lanţului β, în poziţia 6 (acidul glutamic este înlocuit cu valina). Rezultă o nouă Hb, cu proprietăţi fizico-chimice diferite de ale Hb A, denumită **Hb S**, întrucât schimbă forma hematiei în seceră şi determină o anemie hemolitică denumită şi sicklemie (hemoglobinoza S sau anemia cu celule falciforme sau drepanocitoza). Această modificare a formei hematiei se datorează cristalizării Hb S sub forma unor cristale lungi (tactoizi), care distorsionează forma celulei, o alungeşte şi o încurbează;

Scanned with OKEN Scanner

- ***cantitative*** – în care se constată deprimarea sau absenţa sintezei unor lanţuri din structura hemoglobinei. Astfel, exemplul cel mai lesne de înţeles este atunci când se constată deprimarea/absenţa sintezei de lanţuri β; excesul de lanţuri α astfel creat este cuplat cu alte lanţuri, din care cel mai bine exprimate sunt lanţurile γ, rezultând o formulă $\alpha_2\gamma_2$, a Hb F, care fiind sintetizată în exces, generează o boală ereditară – β-talasemia (anemia hemolitică Cooley).

3. ***proprietăţile fizico-chimice ale membranei hematiei*** (formă, suprafaţă, raport suprafaţă/volum, transport ionic, receptori) şi modificările survenite în aceste proprietăţi când sunt prezente anomalii ale Hb sau ale metabolismului hematiilor.

Manifestări clinice generale (comune) în anemiile hemolitice

1. **Icterul.** Este un icter de tip hemolitic:
   - cu bilirubină indirectă crescută;
   - fără colorarea urinei;
   - acoluric (nu elimină săruri biliare în urină);
   - fără prurit;
   - fără bradicardie.
2. **Splenomegalia**
3. **Paloarea** – exprimă sindromul anemic asociat icterului, sindrom anemic care:
   a) se poate instala brusc (după infecţii, administrarea de medicamente, intoxicaţii, marş îndelungat);
   b) se poate manifesta cvasipermanent, din copilărie şi până în momentul stabilirii diagnosticului, cu paloare permanentă.
4. **Dismorfism cranio-facial**
5. **Ulcere ale gambei, picioarelor, degetelor**
6. **Litiaza biliară** (frecventă)
7. **Anomalii ale radiografiilor osoase** (craniu, vertebre, metacarpiene).

Diagnosticul de laborator al hemolizei

A. ***Evaluarea*** **diagnosticului pozitiv** ***de hemoliză*** (prezenţa hemolizei)
Necesită următoarele investigaţii generale:
1. **Reticulocitele** – depăşesc 1% sau 75.000/mm^3;
2. **Evaluarea morfologiei hematiei pe frotiul de sânge periferic:**
   - ***Sferocitele*** pot fi întâlnite în două situaţii:
     - **sferocitoza congenitală** (Minkowski-Chauffard);
     - ***AH autoimune (cu ac. la cald).***
   - ***Hematii în formă de seceră*** – **sickle cell anemia** (drepanocitoza)
   - ***Hematii „în ţintă", „pălărie mexicană"*** – hemoglobinopatii (**talasemie,** sickle cell anemia)
   - ***Hematii fragmentate***: purtătorii de proteze valvulare; sd. hemolitic uremic
   - ***Acantocite*** (hematii de formă bizară, cu spiculi): *spur cell anemia* (AH din boli hepatice avansate)
3. Dozarea bilirubinei totale (crescute) şi a **bilirubinei indirecte** (valori crescute net faţă de valorile bilirubinei directe);
4. **Fe seric** – crescut;

Scanned with OKEN Scanner

5. Dozarea **haptoglobinei** serice – scăzută sau absentă (N=50-200 mg%; se consumă complet când sunt lizate numai 1-2 ml de sânge);
6. **Bilirubina în urină** – absentă;
7. **Stercobilinogenul** – crescut;
8. **Urobilinogenul** – variabil;
9. **Hb prezentă în urină** şi apariţia **hemosiderinuriei** (în cazul hemolizei intravasculare);
10. **LDH** – crescut în sânge;
11. **Măduva osoasă**: ***eritroblastoză medulară.***

B. ***Investigaţii etiologice şi alte investigaţii*** **(diagnosticul etio-patogenic)**

1. **Rezistenţa globulară** (fragilitatea osmotică) N= 0,44-0,32%;
2. **Testul de autohemoliză** (Selwyn-Dacie) N=0,5-3,6% (după adaus de glucoză = = 0,1-2,9%);
3. **Testul Coombs direct/indirect**;
4. **Teste imunologice pentru prezenţa de ac. la cald/la rece**;
5. **Corpi Heinz** (coloraţie supravitală cristal violet+acetilfenilhidrazidă);
6. **Electroforeza Hb** – identificarea tipului de Hb anormală;
7. **Spectroscopia plasmei pentru methemoglobină**;
8. **Testele radioizotopice**: sechestrarea splenică a hematiilor; durata de viaţă a hematiilor;
9. **Radiografii**: craniu, vertebre.

Clasificarea anemiilor hemolitice

EREDITARE	a_1. *Anomalii de formă* (sferocitoza)	INTRACORPUSCULARE
	b. Hemoglobinopatii*	
	c. Enzimopatii	
DOBÂNDITE	a_2. *HPN*	INTRACORPUSCULARE
	b. imune (izo-, auto-, la droguri)	EXTRACORPUSCULARE
	c. mecanice (proteze)	
	d. toxice directe – infecţii (malarie) – medicamente	
	e. hipersplenismul	
	a_3. *spur cell anemia*	
	a_4. *alte defecte de membrană*	

* Hemoglobinopatii: **calitative** (*drepanocitoza*); **cantitative** (*talasemiile*). *Sublinierile (prin caractere cursive) sunt făcute pentru* ***AH prin defect de membrană.***

Scanned with OKEN Scanner

Strategia generală a diagnosticului în anemiile hemolitice

Etapa I – de suspiciune a hemolizei:
- ***în prezenţa icterului cu reticulocitoză şi hiperbilirubinemie indirectă***

Etapa II – elucidarea cauzei:
- anamneză familială;
- anchetă toxicologică: medicamente, alimente, toxice profesionale (Pb);
- AH cu eritrocite de formă anormală sunt de obicei endocorpusculare (vezi clasificarea şi examenul frotiului periferic);
- AH cu eritrocite de formă normală sunt de obicei extracorpusculare: imunologice, enzimopenice;
- rezistenţa osmotică (normală, scăzută sau crescută) poate furniza cheia diagnosticului diferenţial;
- autohemoliza (corectabilă sau nu cu glucoză).

Sferocitoza ereditară (icterul hemolitic congenital *Minkowski-Chauffard*)

Sferocitoza ereditară este o boală transmisă genetic, cu caracter autosomal dominant.

Patogenie

Substratul patogenetic constituie o sumare de *deficienţe structurale* ale membranei eritrocitare (anemie hemolitică prin ***defect de membrană***) care perturbă calităţile biologice şi biochimice ale hematiei. Se constată:

A. o afectare a proteinelor din membrana eritrocitară, cu determinism genetic (autosomal dominant), adică:
1. deficit în sinteza ***spectrinei***;
2. scăderea producţiei şi anomalie structurală a ***ankirinei***.

Aceste două anomalii principale determină incapacitatea membranei eritrocitare de a produce agregate contractile normale care asigură buna funcţionare a porilor membranari eritrocitari. În consecinţă, se observă

B. o creştere a permeabilităţii membranei eritrocitare pentru ionii de sodiu

Această creştere a permeabilităţii pentru ionul de Na^+ are următoarele consecinţe:
1. acumularea ionului Na^+ intracelular;
2. creşterea fragilităţii osmotice a hematiilor;
3. intensificarea metabolismului pentru a asigura transportul activ de Na^+ spre exterior (mecanism limitat);
4. intensificarea turnover-ului fosfolipidelor;
5. pierderea lipidelor eritrocitare → diminuarea calităţilor fizico-chimice ale membranei eritrocitare → **sferocite**;
6. creşterea sechestrării splenice a noilor celule apărute, datorită conturului sferoidal (nu biconcav) şi rigidizării structurilor proteice din peretele membranar.

Toate anomaliile de mai sus duc la **scăderea duratei de viaţă a hematiilor**.

Strategia generală a diagnosticului în anemiile hemolitice

Etapa I – de suspiciune a hemolizei:
- *în prezenţa icterului cu reticulocitoză şi hiperbilirubinemie indirectă*

Etapa II – elucidarea cauzei:
- anamneză familială;
- anchetă toxicologică: medicamente, alimente, toxice profesionale (Pb);
- AH cu eritrocite de formă anormală sunt de obicei endocorpusculare (vezi clasificarea şi examenul frotiului periferic);
- AH cu eritrocite de formă normală sunt de obicei extracorpusculare: imunologice, enzimopenice;
- rezistenţa osmotică (normală, scăzută sau crescută) poate furniza cheia diagnosticului diferenţial;
- autohemoliza (corectabilă sau nu cu glucoză).

Sferocitoza ereditară (icterul hemolitic congenital *Minkowski-Chauffard*)

Sferocitoza ereditară este o boală transmisă genetic, cu caracter autosomal dominant.

Patogenie

Substratul patogenetic constituie o sumare de *deficienţe structurale* ale membranei eritrocitare (anemie hemolitică prin ***defect de membrană***) care perturbă calităţile biologice şi biochimice ale hematiei. Se constată:

A. o afectare a proteinelor din membrana eritrocitară, cu determinism genetic (autosomal dominant), adică:
1. deficit în sinteza *spectrinei*;
2. scăderea producţiei şi anomalie structurală a *ankirinei.*

Aceste două anomalii principale determină incapacitatea membranei eritrocitare de a produce agregate contractile normale care asigură buna funcţionare a porilor membranari eritrocitari. În consecinţă, se observă

B. o creştere a permeabilităţii membranei eritrocitare pentru ionii de sodiu

Această creştere a permeabilităţii pentru ionul de Na^+ are următoarele consecinţe:
1. acumularea ionului Na^+ intracelular;
2. creşterea fragilităţii osmotice a hematiilor;
3. intensificarea metabolismului pentru a asigura transportul activ de Na^+ spre exterior (mecanism limitat);
4. intensificarea turnover-ului fosfolipidelor;
5. pierderea lipidelor eritrocitare → diminuarea calităţilor fizico-chimice ale membranei eritrocitare → **sferocite**;
6. creşterea sechestrării splenice a noilor celule apărute, datorită conturului sferoidal (nu biconcav) şi rigidizării structurilor proteice din peretele membranar.

Toate anomaliile de mai sus duc la **scăderea duratei de viaţă a hematiilor**.

Diagnostic clinic

Semnele clinice majore sunt:

- **Anemia** – nu este prea accentuată; paloarea este mascată de icter.
- **Icterul** – poate fi intermitent, când se instalează relativ brutal şi concomitent cu febră, cefalee, dureri abdominale; poate fi cvasipermanent, suportabil, încât bolnavii sunt consideraţi „mai mult icterici decât suferinzi". Evoluează fără prurit, fără bradicardie, şi este acoluric.
- **Spelnomegalia** – este minimă, rareori până la gradul II.

Alte semne clinice posibile:

- **Anomalii somatopsihice**: infantilism, subdezvoltare psihică, polidactilie.
- **Distrofie cranio-facială** (osoasă): craniu *„în turn"*, frunte olimpiană, bolta palatină ogivală, nas lăţit, dinţi supranumerari + exoftalmie.
- **Ulceraţii cronice ale gambelor.**

Complicaţii

- Acute: *criza de deglobulinizare* (criza aplastică); coincide cu intensificarea icterului.
- Cronice: *colelitiaza* (cu calculi din bilirubinat de Ca^{2+}).

Diagnostic de laborator

Examenul sângelui periferic evidenţiază:

1. Reticulocitoză: 3-25%.
2. Frotiul periferic: hematii sub formă de microsferocite.
3. Indici eritrocitari: scăderea diametrului eritrocitar mediu, VEM normal sau uşor scăzut.
4. Nr. hematii: între 3 şi 4 mil/mm^3; scad sever în criza de deglobulinizare.
5. Testele de hemoliză: ***rezistenţa osmotică scăzută***; ***testul de autohemoliză patologic*** (10-50%; se normalizează după incubare cu glucoză).
6. Bilirubina: totală – crescută; bilirubina indirectă – crescută.
7. Haptoglobina serică – scăzută.
8. Stercobilinogenul – crescut.
9. Urobilinogenul – crescut.
10. Măduva osoasă: aspect de hiperplazie eritroblastică, care poate merge până la aspect de eritroblastoftizie acută (în criza aplastică).
11. Studiile radioizotopice (Cr_{51}): sechestrare splenică crescută; scăderea duratei de viaţă a hematiilor (la 20-30 zile).

În concluzie, diagnosticul se stabileşte în condiţiile prezenţei unei anemii hemolitice cronice, cu caracter familial (icter hemolitic familial), pacientul având splenomegalie, microsferocitoză, rezistenţă osmotică a hematiilor foarte scăzută, autohemoliză, in vitro, sporită, corijabilă la adaosul de glucoză; testul Coombs este negativ (element negativ foarte important pentru diagnosticul diferenţial cu sferocitoza indusă în AH cu autoanticorpi), sechestrarea splenică crescută, complicarea frecventă cu colelitiază.

Se constată ameliorarea evidentă a anemiei după splenectomie (criteriu de diagnostic *ex juvantibus).*

Scanned with OKEN Scanner

Sicklemia

Sinonime: hemoglobinoza S, anemia falciformă, drepanocitoza.

Este o ***hemoglobinopatie calitativă***, care constă din sinteza şi prezenţa în hematie a unei Hb anormale – *hemoglobina S*. Această hemoglobină anormală rezultă din substituirea unui aminoacid din Hb normală (ac. glutamic) cu un alt aminoacid (valina) în poziţia 6 a lanţului β.

Hemoglobina S cristalizează sub forma unor cristale lungi (tactoizi), ce distorsionează forma celulei, o alungeşte şi o încurbează sub formă de seceră.

Afecţiunea se întâlneşte la 10% din negrii americani şi are o distribuţie geografică dominantă la populaţia Africii Occidentale.

Anomalia se poate găsi în stare heterozigotă [SA], mergând până la existenţa sub 40% a hematiilor cu Hb S, când boala devine asimptomatică şi se relevă numai în anumite situaţii speciale (ex. la anestezie) şi în stare homozigotă [SS], stare care realizează prototipul afecţiunii „*sickle cell anemia*".

Precipitarea hemoglobinei S în interiorul hematiei şi deformarea sub formă de seceră a conturului celulei duc la incapacitatea acesteia de a trece prin capilarele microcirculaţiei din splină, ficat, oase, rinichi, creier, producând infarctizări în toate aceste teritorii.

Elemente ale diagnosticului clinic

Debutul se produce în copilărie cu crize dureroase generate *de umflarea extremităţilor şi a splinei*. Aceste *dureri* sunt produse de infarcte osoase şi splenice.

Infarctizările pot da simptome în teritoriul pulmonar sau cerebral (accidente vasculare cerebrale).

Ficatul şi splina îşi măresc volumul (*hepatosplenomegalie* la palpare), iar splina suferă un adevărat proces de „autosplenectomie" (datorită numeroaselor infarctizări suferite).

Rinichiul infarctizat dezvoltă toate manifestările clinice şi urografice ale *necrozei papilare*.

O altă manifestare clinică frecventă sunt *necrozele intradermice*, cu sediu la *glezne* şi *extremităţi*.

Necrozele osoase se localizează cu predilecţie la femur (*necroza aseptică a capului femural*), cu predispoziţie pentru osteomielită.

Sunt afectate creşterea şi dezvoltarea staturo-ponderală.

Alte complicaţii: *colelitiaza*, *cardiomiopatia dilatativă*.

Examene de laborator

Reticulocitele ≥ 20%;
Hb = 6-8 g%;
Ht = 18-24%;
VEM = normal;
Frotiul de sânge periferic caracteristic: ***forma de seceră a eritrocitelor***;
Testul de sicklizare: sângele pacientului + metabisulfit de Na^+ 2% (agent reducător) sunt incubate 1 h; testul SICLADEX – demonstrează prezenţa Hb

instabile, fără microscop. Ambele teste sunt practicabile când nu sunt vizibile hematii sub formă de seceră, iar Hb anormală S este intuită în stare heterozigotă.

Bilirubina = crescută (pe seama bilirubinei indirecte).

Haptoglobina = scăzută.

Fe seric = crescut.

Electroforeza Hb = **prezenţa în procente de 90-95% a Hb S**; absenţa Hb A.

Radiografiile osoase evidenţiază ***densificarea osului parietal*** (craniu) şi ***vertebre biconcave***.

Diagnosticul pozitiv este relativ uşor pe baza datelor de mai sus, mai ales pentru forma homozigotă [SS].

Diagnosticul diferenţial este mai dificil, mai ales pentru diagnosticul relevat de complicaţii.

Talasemiile

Sinonime: anemia mediteraneană, anemia Cooley.

Talassa = mare (grec.).

Zona de distribuţie a afecţiunii este în ţările riverane marilor bazine hidrografice (M. Mediterană, Golful Persic, Oceanul Indian, Pacificul limitrof Asiei de Sud-Est).

Patogenie: este o ***hemoglobinopatie cantitativă*** constând dintr-o anomalie cantitativă de sinteză (insuficientă sau absentă) a lanţurilor Hb-nei, atât β cât şi α (beta-talasemii sau alfa-talasemii).

Această anomalie de sinteză a lanţurilor Hb se realizează în următoarele situaţii:

1. genele care comandă sinteza lanţurilor sunt fie reprimate, fie şterse;
2. activitatea ARN mesager este inhibată;
3. lanţul sintetizat este instabil şi nu poate fi utilizat.

Nomenclatură – exemplu

Beta-talasemia se notează:

- β° (sau $\beta thal^{\circ}$) – înseamnă că nici un lanţ beta nu este produs;
- β^{+} (sau $\beta thal^{+}$) – înseamnă afectarea cantitativă parţială (insuficientă sinteză) a lanţurilor beta.

În ambele situaţii, lanţurile α aflate în exces se vor combina cu alte tipuri de lanţuri (a căror sinteză nu este perturbată), care se găsesc în cantităţi suficiente, rezultând formule ca $\alpha_2 \gamma_2$ (Hb F în exces) şi $\alpha_2 \delta_2$ (Hb A_2 în exces), Hb anormale la adult (prima inexistentă la normal, cea de a doua în procente de 2-3%, la normal) ce stau la baza β-talasemiilor: talasemia major, talasemia minor şi talasemia intermedia.

Talasemia majoră (β-talasemia majoră, anemia Cooley)

Manifestările clinice apar după 4-6 luni de la naştere. Se constată:

- creştere insuficientă a copilului;
- slăbire şi subnutriţie;
- întârzierea sau lipsa caracterelor sexuale secundare la adolescenţi;
- aspectul particular al pielii: o combinaţie de icter + paloare + creşterea depozitelor de melanină;
- aspect somatic particular: lăţirea oaselor feţei (malare) + deformarea maxilarelor ce duce la o ocluzie defectuoasă; faciesul are aspect mongoloid sau de veveriţă siberiană;

Scanned with OKEN Scanner

- ulceraţii ale gambelor;
- hepatosplenomegalie (prin hematopoieză extramedulară);
- cardiomegalie cu insuficienţă cardiacă;
- radiografiile osoase, în special de craniu, evidenţiază ***îngroşarea diploei*** şi aspect de ***„craniu în perie"***;

Diagnosticul se stabileşte în prezenţa unei *anemii (severe) microcitare*, cu anomalii de formă şi mărime a eritrocitelor (*anizopoikilocitoză, hematii „în ţintă", corpi Jolly*); apariţia de *eritroblaşti în periferie* +

- *reticulocitoză*;
- leucotrombopenie (prin hipersplenism);
- **rezistenţă osmotică crescută**;
- *Fe seric crescut* – răspunzător de hemocromatoză;
- electroforeza Hb: prezenţa Hb F în cantităţi sporite alături de creşteri (x 2) ale Hb A_2;
- investigaţia familială: ambii părinţi ai unui copil cu β *thal°* au β-talasemie minoră.

Tabel 1.5 – *Sindroamele talasemice*

Genotip	Hb A (%)	Hb A_2 (%)	Hb F (%)	Alte Hb	MANIFESTARE CLINICĂ
Normal	90-98	2-3	2-3		
Beta-talasemii					
Talasemia majoră *β thal° β thal°*	0	2-5	95	–	Anemia Cooley: severă, creştere anormală, hemosideroză, necesită transfuzii
Talasemia intermedia *β thal⁺ β thal⁺*	10-15	2-5	20-80		Anemie severă, hepatosplenomegalie, modificări osoase
Talasemia minoră *ββ thal° sau ββ thal⁺*	90-95	5-7	2-10		Anemie minoră sau moderată de tip hipocromă/microcitară
Alfa-talasemii					
α-talasemia homozigotă *– – / – –*	–	–	–	Hb H (β_4) Hb Barts*	Hidrops fetalis, la nou-născut
Boala Hb H *– – / – α*	2-5	2-5	2-5	Hb H 30-40	Anemie hipo/micro Hb 7-10% Corpi ***Heinz***
α-talasemia blândă *– α / – α* *α α / – –*	90-98	2-3	2-3		Hipocromie difuză pe frotiu
Purtător *– α / α α*	90-98	2-3	2-3		Asimptomatic

* Hb Barts = (γ_4), pacienţi neviabili sau care se pierd în primele luni de viaţă

(după Weksler B., Moore A., 1990)

Talasemia minoră

Simptomatologia este diminuată sau absentă. Descoperirea afecţiunii este pur întâmplătoare, prin examinarea unui frotiu periferic.

Anemia este moderată, microcitară, CHEM normală.

Scanned with OKEN Scanner

Apar rare hematii „în ţintă", hematii cu punctaţii bazofile.
Reticulocitele pot fi normale.
Rezistenţa osmotică a hematiilor este crescută.
La electroforeza Hb-nei se constată creşterea Hb A_2 (x 2) şi Hb F (2-3%).

Talasemia intermedia

Sunt cazurile homozigote care au supravieţuit până la vârsta adultă, cu o formă mai puţin severă (vezi tabelul 1.5).

În această grupă intră şi cazurile heterozigote de δβ-talasemie, αβ-talasemie, ca şi formele heterozigote pentru β-talasemie.

Anemii hemolitice enzimopenice

Anemia hemolitică prin deficit de G6P-dehidrogenază (favismul)

Este o boală congenitală, legată de sex (gena care comandă sinteza de G6P--dehidrogenază este situată pe cromosomul X).

Aproximativ 100 milioane de locuitori ai Terrei sunt afectaţi de deficitul de G6P-dehidrogenază.

S-au individualizat peste 300 variante (izoenzime) ale deficitului de G6P-dehidrogenază, dar trei variante sunt comune:

1. ***forma A*** (*Negro*) şi favismul cu două variante:
2. ***forma B*** (*mediteraneană*);
3. ***forma Canton*** (*în Asia*).

Acest tip de anemie hemolitică a fost recunoscut mai ales în timpul şi după cel de al doilea război mondial, la trupele americane staţionate în Orient, la soldaţii negri din aceste trupe, care primeau primachin (un agent profilactic pentru malarie, dar un puternic agent oxidant pentru hematie).

În general, deficitul ereditar în G6P-dehidrogenază apare în orice condiţie care solicită mecanismele reducătoare ale hematiei.

Astfel, în afara antimalaricelor, multe alte grupe de medicamente (antipiretice, analgezice, anestezice, sulfamide, alte chimioterapice antibacteriene, vitamina C în concentraţii mari, chinidină), dar şi alimente, cum ar fi boabele de fasole *Vicia fava* (favismul) determină hemoliză, generată de incapacitatea hematiilor de a genera o cantitate suficientă de glutation redus (GSH), prin lipsa NADPH, ce ar fi rezultat din şuntul pentozelor, întrerupt de absenţa G6P-dehidrogenazei.

GSH insuficient determină oxidarea proteinelor intraeritrocitare cu formarea de methemoglobină şi apariţia corpilor Heinz.

Tablou clinic

Manifestările clinice apar la 1-3 zile după contactul cu factorul cauzal şi constau din: ***icter*** + ***urină închisă la culoare*** + ***paloare*** (anemie acută) şi sunt generate de acţiunea agentului oxidant din alimente (boabe de fava) sau medicamente.

Datorită hemolizei, uneori intense, urina se colorează în roşu sau capătă o culoare brună. Se pot asocia semnele unei insuficienţe renale acute.

Examene de laborator

Reticulocite – crescute, în criza de hemoliză (anemie hiperregenerativă, dar normocromă).

Între atacuri (crize de hemoliză), numărul de hematii şi Hb pot fi normale şi reticulocitele reduse.

În timpul crizei de hemoliză, eritrocitele apar fragmentate, conţin corpi Heinz, reticulocitele cresc din nou (la 4-5 zile de la contactul cu agentul oxidant), plus celelalte anomalii paraclinice carateristice hemolizei sunt prezente (vezi diagnosticul general al hemolizei!).

Un test de laborator, utilizat pentru decelarea purtătorilor tarei genetice de sinteză scăzută a G6P-dehidrogenazei, având şi valoare de test screening, este ***testul BREWER.***

Testul BREWER se bazează pe următorul principiu: Hb din eritrocitele normale este oxidată, reversibil, în prezenţa nitritului de Na^+ (agentul oxidant utilizat pentru test), la methemoglobină (culoarea brună a sângelui), iar reconversia la culoarea roşie a Hb se face cu albastrul de metilen.

Hb din eritrocitele pacientului cu deficit de G6P-dehidrogenază este oxidată definitiv şi ireversibil la methemoglobină, cu nitrit de Na^+, neinfluenţată de albastrul de metilen (rămâne culoarea brună).

Anemii hemolitice dobândite

Clasificare

1. Sunt **extracorpusculare** (majoritatea) şi ***intracorpusculare*** (rareori, ex. *Hemoglobinuria paroxistică nocturnă – HPN*);
2. Sunt mediate imunologic (majoritatea) şi din acest punct de vedere se împart în: ***AH Coombs pozitive*** şi ***AH Coombs negative.***
3. Medierea prin anticorpi le clasifică în:
   3.1. ***AH mediate de aloanticorpi***: ***AH izoimune*** (*posttransfuzionale, icterul [boala] hemolitic[ă] a nou-născutului*);
   3.2. ***AH mediate de autoanticorpi***: *AH autoimune cu ac. la cald* şi *AH autoimune cu ac. la rece*;
4. ***AH mediate imunologic*** (***la droguri***);
5. AH dobândite produse prin alte mecanisme (vezi clasificarea): traumă mecanică (proteze metalice), toxice directe (malarie, medicamente), hipersplenismul, ***spur cell anemia*** (din boli hepatice severe, avansate).

-T. COOMBS ⊖
-T. HAM
-T. CROSBY

Hemoglobinuria paroxistică nocturnă (Boala Marchiafava-Micheli)

Este o anemie hemolitică intracorpusculară, dar dobândită.

Patogenetic: există o asociere dintre susceptibilitatea dobândită sporită a unor hematii, care leagă complementul, la acţiunea litică a acestuia, mediată în prezenţa properdinei şi a ionilor de Mg^{2+}.

Hematiile (printr-un defect de sinteză a unor molecule protectoare, cum ar fi *DAF – decay accelerating factor*, HRF – *homologous restriction factor*, deficienţa de *glicoproteină alfa* sau a LFA_3 – *lymphocyte-function associated antigen*, încă de la celulele stem) au o rezistenţă scăzută faţă de acţiunea ***complementului activat***, care

există în mod permanent în plasma bolnavilor şi produce liza acestor hematii în circulaţie. De asemenea, hematiile sunt incapabile să faciliteze inactivarea complementului de către un inactivator plasmatic ($C3_b$).

Manifestări clinice

Apariţia episodică (paroxistică) a simptomelor este precipitată de infecţii, traumatisme chirurgicale.

La manifestările generale ale hemolizei se adaugă caracterul nocturn al crizelor de hemoliză, cu apariţia de urină matinală închisă la culoare + episoade trombotice care pot genera dureri abdominale, chiar infarct miocardic, când trombozele se produc în teritoriul coronarian.

Investigaţii de laborator

Testele generale de hemoliză sunt pozitive.

Se constată prezenţa hemosiderinei în urină.

Testul Coombs este negativ, ceea ce înlătură o bună parte din AH dobândite (extracorpusculare).

Testul Ham şi Crosby are două etape:

- *testul Ham*: hematiile pacienţilor cu HPN lizează mai uşor în ser acidifiat (serul normal, acidifiat la un pH de 6,5-7, hemolizează în mod constant eritrocitele de la pacientul cu HPN, dar nu şi pe cele de la un martor normal).
- *testul Crosby*: prin încălzirea prealabilă a serului la 56° (moment în care se produce inactivarea complementului), liza hematiilor nu se mai produce.

Anemii hemolitice dobândite extracorpusculare

Deşi lista acestor anemii este mai largă (vezi clasificarea AH), cele mai importante pentru practică sunt **AH imunologice.**

Anemii hemolitice autoimune (AHAI)

Aceste anemii au fost clasificate în două grupe mari: ***AHAI cu anticorpi la cald*** şi ***AHAI cu anticorpi la rece.***

Tabel 1.6 – *Caracterele generale şi cauzele AHAI*

	AHAI cu ac. la cald	AHAI cu ac. la rece
Temperatura la care se ataşează ac. de hematie	37°	4°
Tipul de anticorpi	Ig G (Ig A)	Ig M
Testul Coombs direct	pozitiv ++	pozitiv +
Cauze	idiopatice şi secundare	idiopatice şi secundare
Boli însoţite de AHAI	• Boli autoimune: – LED – Artrită reumatoidă • Limfoame Hodgkin şi non-Hodgkin • Leucemia limfatică cronică • Carcinoame • Droguri (α metil DOPA)	• Infecţii – Mononucleoza infecţioasă – Pneumonia cu *Mycoplasma pneumoniae* • Limfoame • Hemoglobinuria paroxistică la rece

AHAI cu anticorpi la cald

În 50% din cazuri, AHAI cu ac. la cald sunt idiopatice.

AHAI cu ac. la cald pot apărea la orice vârstă şi interesează egal ambele sexe.

Modul de prezentare este diferit: fie ca un scurt episod de icter cu anemie, fie ca o anemie cronică de tip hemolitic, cu splenomegalie.

Investigaţiile de laborator stabilesc:

- prezenţa manifestărilor hematologice şi biochimice generale ale hemolizei;
- sferocitoză (microsferocitoză), cu devierea la stânga a curbei Price-Jones; defectul de transformare în microsferocite nu mai este corpuscular (genetic), ci este indus de conflictul imunologic;
- testul Coombs direct pozitiv, la 37°;
- se asociază cu trombopenie (sd. Evans);
- uneori se constată neutropenie.

AHAI cu anticorpi la rece

Anemia se poate declanşa brutal + fenomen Raynaud. Cauza poate rămâne necunoscută sau AHAI cu ac. la rece este asociată unei infecţii cu *Mycoplasma pneumoniae*.

Ac. sunt Ig M care se ataşează de hematii, în circulaţia periferică, când temperatura scade.

Teste de laborator:

1. testul aglutinării hematiilor la rece sau la temperatura camerei;
2. imunelectroforeza: prezenţa Ig M în cantităţi crescute (cu specificitate faţă de ag. I de pe suprafaţa hematiilor);
3. testul Coombs (practicat cu ser anticomplement) este pozitiv.

Anemii hemolitice imune induse de droguri

Sunt de trei tipuri:

- tip ***haptenă*** (penicilinic);
- tip ***„innocent bystander"*** (tip chinidinic sau tip stibofen);
- tip α ***metil DOPA.***

Tipul I – ***haptenă***. Penicilina se leagă de membrana hematiilor, formând *neoantigene* pentru care se dezvoltă anticorpi.

Ac. antidrog (Ig G) învelesc hematiile şi produc hemoliză, mediată de macrofagele splenice.

Aceşti ac. serici pot fi evidenţiaţi prin testul Coombs indirect, dar numai cu hematii preincubate în prealabil cu drogul respectiv.

Tipul II

Drogurile (*chinidina, stibofen*) se leagă de proteinele plasmatice şi formează complexe imune circulante, care duc la activarea complementului.

Hematiile sunt „spectator inocent", ataşează complexele imun circulante + complementul activat şi suferă o hemoliză intra-/extravasculară.

Testul Coombs direct este pozitiv numai cu ser anticomplement.

Tipul III

a) iniţial, drogul (α ***metil DOPA)*** produce o dezechilibrare a controlului supresiei limfocitului B, cu diminuarea/lipsa supresiei autoreactive antieritrocitare;

Scanned with OKEN Scanner

rezultă apariţia unei **autoimunoglobuline G** (produsă de limfocit contra ag. proprii hematiilor) **antiRh(e)**, activă la cald;

b) se adaugă o ***inhibiţie a macrofagelor*** care sunt răspunzătoare de ***mecanismele efectoare*** prin care ***sunt îndepărtate eritrocitele învelite în anticorpi.***

Ac. (antiIgG) se leagă de membrana eritrocitară, producând un test Coombs direct pozitiv (şi în absenţa drogului).

Anemia aplastică

Termenul a fost folosit prima dată de Paul Ehrlich în 1888.

Sinonime: *aplazie medulară*, *panmieloftizie*, *anemie refractară*.

Tot în acest cadru au fost incluse *„anemia pure red cell"*, *mieloftizia* (fibroasă sau tumorală), *sindroamele mielodisplazice*. Acestea din urmă au fost conturate independent şi vor avea o descripţie separată.

Afecţiunea se încadrează în disfuncţiile primare ale măduvei, care sunt rare.

Mai frecvent, aplazia medulară este o stare patologică ***secundară***:

- *administrării medicamentelor*:
  - *antibiotice*: – CLORAMFENICOL;
  - *anticanceroase*: – CITOSTATICE;
  - *antiinflamatoare nonsteroidiene*: – FENILBUTAZONA;
- *accidentelor cu toxice (non)profesionale*: – BENZEN; – INSECTICIDE.

Cele două manifestări majore ale anemiei aplastice sunt:

- PANCITOPENIA PERIFERICĂ;
- ACTIVITATEA MEDULARĂ PUTERNIC DEPRIMATĂ.

Pancitopenia este severă, interesând în special:

- **reticulocitele** $< 1\%$ ($< 25.000/mm^3$), conferind un caracter tipic **aregenerativ** al **anemiei** (obişnuit sub 2 mil./mm^3);
- **trombocitele** $< 20.000/mm^3$;
- **PMN** $< 500/mm^3$.

Activitatea hematopoietică: deprimată, fără o schimbare a arhitectonicii normale medulare sau fără a înlocui spaţiul medular cu alt tip de celule; de altfel, celularitatea medulară este atât de redusă, încât reprezintă mai puţin de 25% din totalul spaţiului medular.

Acest aspect de „măduvă dezertică" poate reprezenta o stare preleucemică.

O variantă a anemiilor aplastice este **„pure red cell anemia"**, în care se constată lipsa reticulocitelor şi ***absenţa selectivă a precursorilor eritroizi***; leucocitele şi plachetele sunt normale.

Se va căuta existenţa tumorii de timus, întrucât această asociere – „pure red cell anemia" + tumora de timus – este frecventă.

Manifestări clinice generale în anemia aplastică

Debutul este insidios, nesesizat de către bolnav.

Simptomele sunt consecutive anemiei (***sd. anemic***), trombocitopeniei (***sd. hemoragipar***) şi leucopeniei/neutropeniei – ***infecţii***.

Bolnavii relatează astenie cu evoluţie progresivă, fatigabilitate.

Se constată paloare, purpură discretă sau epistaxis, gingivoragii, hemoragie retiniană, sângerare genitală.

Apar ulceraţii la gură, faringe.

Debutul exploziv este o altă modalitate de prezentare cu: infecţie fulminantă (septicemie) sau hemoragie meningeală gravă.

Diagnostic

Examenul sângelui periferic evidenţiază: pancitopenie cu anemie de tip normocitar şi reticulocite în număr foarte mic (la numărătoarea absolută).

Examenul măduvei osoase.

De obicei, *puncţia sternală* nu reuşeşte să extragă conţinut medular (iar frotiul nu poate evidenţia arhitectonica specifică frotiului medular – aspect de *măduvă dezertică* sau *măduvă deşartă*) şi atunci se impune efectuarea *biopsiei osoase*.

Examinarea măduvei osoase (la biopsie) evidenţiază patru modificări semnificative:

1. hiperplazia predominantă a celulelor grăsoase;
2. hiperplazie limfoid-plasmocitară;
3. hiperplazie reticulo-fibroasă;
4. hiperplazie reticulo-histiocitară.

Aspectul general este de transformare grasă în care se găsesc zone cu celularitate variată: limfocite, histiocite, celule mieloide, mastocite.

Sindroame mielodisplazice

Se caracterizează prin trei mari anomalii – 3 DIS:

- DIS – ERITROPOIEZĂ
- DIS – GRANULOPOIEZĂ
- DIS – MEGACARIOPOIEZĂ

MEDULARĂ ŞI PERIFERICĂ

Clasificarea FAB (French-American-British) a sindroamelor mielodisplazice ia în consideraţie (vezi tabelul de mai jos):

a) proporţia de blaşti la microscopia optică (MO): 5%, 5-20%, 20-30% în măduva osoasă;
b) proporţia de sideroblaşti în inel;
c) monocitoza;
d) prezenţa de blaşti în sângele periferic.

Tablou clinic şi paraclinic

Ipoteza unui sindrom mielodisplazic cu evoluţie aparent „spontană" este evocată la adulţii peste vârsta de 50 ani (între 50-70 ani) sau la tineri cu afecţiuni ce au impus tratament cu citostatice.

Semnele comune sunt:

- ANEMIA + FEBRA ± MANIFESTĂRI HEMORAGICE;
- SPLENOMEGALIA – se întâlneşte la 20% din cazuri.

Scanned with OKEN Scanner

Tabel 1.7 – *Tipuri (clasificarea FAB) de sindroame mielodisplazice (SMD)*

Tipul de SMD	Sânge periferic (procent de blaşti)	Măduvă osoasă (procent de blaşti)
1. Anemie refractară	< 5% (pacienţi în vârstă)	< 5%
2. Anemie refractară cu sideroblaşti în inel	< 5% (pacienţi în vârstă)	< 5%
3. Anemie refractară cu exces de blaşti	< 5% (pancitopenie)	5-20%
4. Leucemie cronică mielo-monocitară (Mu)	< 5% (monocitoză, pancitopenie)	5-20%
5. Anemie refractară cu exces de blaşti în transformare	> 5% (apare la orice vârstă)	21-30%

Examenul sângelui evidenţiază:

- *anemie* severă, persistentă, cu elemente macromegaloblastice; eritrocitele prezintă anizopoikilocitoză, au granulaţii bazofile;
- *reticulocitele* sunt sub 0,5%, confirmând tipul aregenerativ de anemie;
- *leucopenie ± neutropenie*;
- *leucocitoză cu monocitoză* se întâlneşte în leucemia cronică mielomonocitară (tipul IV de SMD);
- anomalii leucocitare:
  - *forme hipo- sau agranulare* (reducerea marcată a granulelor azurofile);
  - *anomalia Pelger-Huet* (nucleu rotund sau bilobat în PMN);
  - *neutrofile hipersegmentate*;
  - *aglomerări de cromatină în nucleu*;
  - *prezenţa de mielocite sau blaşti* (în funcţie de tipul de SMD);
  - *reacţia citochimică pentru peroxidaze sau negru sudan este negativă în PMN fără granulaţii şi pozitivă în PMN normale*;
- trombocitele: *trombocitopenie* (mai puţin frecventă decât anemia şi neutropenia); cel mai constant SMD cu trombopenie este reprezentat de tipul 4 (leucemia cronică mielomonocitară).
- **măduva osoasă**: examenul frotiului medular atestă *mielodisplazia* pe una sau toate seriile celulare, şi anume:
  - **Diseritropoieza** – sideroblaşti în inel; celule multinucleare; cariorexis, vacuolizare citoplasmatică; fragmente nucleare; transformare megaloblastică;
  - **Disgranulopoieza**: – mielocite agranulare sau hipogranulare;
    – blaşti de tip I: cu granule absente;
    – blaşti de tip II: cu granule azurofile rare;
    – distribuţie neregulată a bazofiliei citoplasmatice.
  - **Dismegacariopoieza** – micromegacariocite cu nuclei multipli, mici şi rotunzi sau bilobaţi;
- **biopsia osoasă**: la această metodă se ajunge „in extremis";
  - metoda se practică în prezenţa pancitopeniei, pentru a exclude: anemie aplastică, leucemie acută mieloidă pe hipoplazie medulară („smoldering leukemia");
  - se poate evidenţia prezenţa *ALIP* (*abnormal localization of immature precursors*) = cuiburi de blaşti (în periferie sub 5%) în spaţiile ***centrale*** ale măduvei şi nu *de-a lungul spaţiilor endoteliale*, cum este normal.

Scanned with OKEN Scanner

Diagnostic

Se conturează un diagnostic de SMD când sunt întrunite atributele sale esenţiale:
- anemie severă refractară, uneori de tip macrocitar;
- existenţa pe frotiu a unei populaţii eritrocitare dismorfice;
- ± leucotrombopenie;
- măduva osoasă: – *hipercelulară, dar cu eritropoieză ineficientă*;
  – creşterea depozitelor de fier;
  – apariţia de precursori eritroizi anormali (diseritropoietici);
  – apariţia de celule mieloide tinere atipice.

Supravieţuirea: 3-4 ani.

Leucemii

Terminologie:
Virchow – „*leukemia*" şi Bennett – „*leucocitemia*" = sânge „alb", din cauza proliferării excesive a globulelor albe.

Definiţie: boli maligne primare caracterizate prin **proliferare celulară** (I) în exces, urmată de **diseminarea** (II) şi **infiltrarea** (III) ţesuturilor cu acelaşi tip de celule.
Secvenţa I-II-III are loc: de la măduva osoasă spre ficat şi splină în *proliferările mieloide* (sens centrifug) şi invers, secvenţa proliferării porneşte de la ganglioni (I) → splină (II) spre măduva osoasă (III), care devine infiltrată metaplazic în *proliferările limfoide*.

Clasificări:
A. După proliferarea citologică: ***mieloide, limfoide***.
B. După evoluţie: ***acute, cronice***.
C. După numărul de globule albe:
C.1. *leucemice* = leucocite peste 20.000/mm^3;
C.2. *subleucemice* = leucocite între 10.000 şi 20.000/ mm^3;
C.3. *aleucemice* = leucocite sub 700/ mm^3.

Până aici, rezultă că un diagnostic minimal de leucemie va trebui să cuprindă obligatoriu: forma citologică şi forma evolutivă.

Exemplificări:
1. leucemie mieloidă acută ± subleucemică/aleucemică (în cazuri speciale);
2. leucemie limfocitară cronică.

Leucemii acute

Etiopatogenie. Factori cauzali posibili:
a) radiaţii ionizante: argument – creşterea numărului de cazuri printre supravieţuitorii atacului nuclear de la Hiroshima şi printre medicii radiologi;
b) virusurile – retrovirusurile sunt implicate în generarea unor leucemii, forme particulare, cum este leucemia cu celule T produsă de virusul uman tip C ($HTLV_1$);

Scanned with OKEN Scanner

c) predispoziţia genetică – 20% din gemeni dezvoltă leucemia la ambii fraţi; unele anomalii cromosomiale (trisomia 21 din sindromul Down) cresc de 10-20 ori riscul leucemiei;
d) substanţe chimice – unii agenţi alchilanţi, benzenul, cloramfenicolul.

Tablou clinic

În majoritatea cazurilor, simptomele iniţiale ale leucemiilor acute sunt prezente în cele 3 luni care precedă prezentarea la medic.

Se poate vorbi de un „sindrom preleucemic" care constă în:
1. sindrom anemic: paloare, oboseală, dispnee la efort moderat;
2. sângerări spontane sau la traumatisme minime (gingivoragii);
3. alte anomalii sanguine: pancitopenia de etiologie neclară.

Debutul:
a) cu febră (în plină sănătate) care evoluează rapid spre stare septică;
b) cu angină de tip ulcero-necrotic;
c) infiltrarea glandelor salivare (sindrom Mikulicz);
d) infecţii cutanate severe.

Perioada de stare – se descriu **3 mari sindroame clinice**

1) **Sindromul anemic:**
- este prezent la 85% din cazuri;
- debutul sindromului anemic se reconstituie ca lent, progresiv, cu alterarea stării generale şi scăderea treptată a numărului de hematii, până la valori reduse sever.

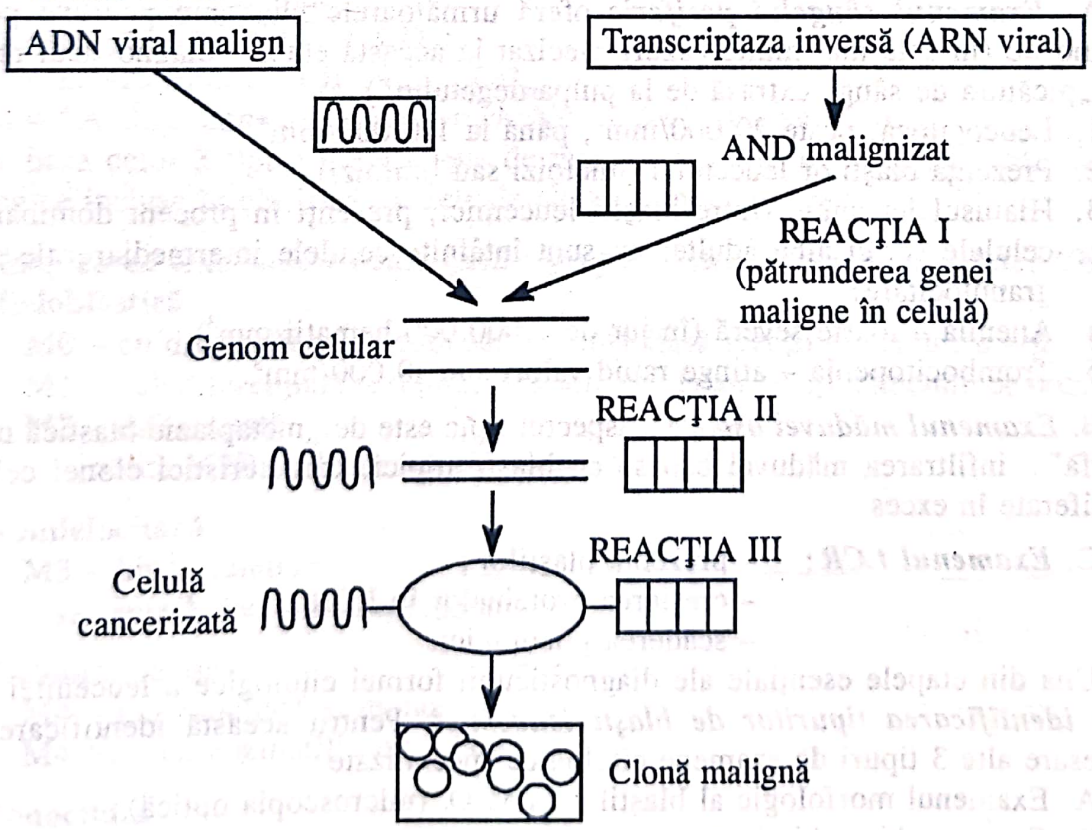

Fig. 1.1 – *Modelul patogenic al producerii clonei leucemice cu participarea transcriptazei inverse (generate de ARN viral) sau direct prin ADN viral malign*

2) **Sindromul infecţios**:
- febră, cu aspect de stare hipertoxică; febra este condiţionată paraneoplazic (prin proliferarea procesului clonal malign) sau condiţionată de o infecţie severă: fungică (*Candida*), aspergiloză, histoplasmoză, cu *Pneumocystis carinii*, microbiană (cu *Pseudomonas*) sau virală (*zona zoster*);
- localizarea infecţiei poate fi pe: piele, gât (amigdaliană), pulmonară, urinară sau generalizată (septicemie).

3) **Sindromul hemoragic**: se manifestă prin hemoragii cutanate, gingivale, nazale (epistaxis), viscerale (meningocerebrale, metroragii, retroorbitare – determinând protruzia grotescă a globilor oculari). Hemoragiile viscerale (în special cele meningocerebrale) sunt severe sau fatale, determinând evoluţia rapidă spre exitus, înainte sau chiar la începutul tratamentului citostatic.

Sindroamele de localizare sunt puţin evidente în leucemiile acute. Proliferarea medulară se extinde, ducând la infiltrarea *splenică*, *hepatică*, *ganglionară* şi *osoasă* (dureri osoase).

În leucemiile acute, infiltrarea meningo-cerebrală şi a spaţiului subarahnoidian determină cefalee, greţuri şi reprezintă sursa/sediul recăderilor după obţinerea remisiunilor terapeutice.

Alte infiltraţii leucemice şi/sau hemoragii se produc în rinichi, tubul digestiv, gingival, ocular (tulburări severe ale acuităţii vizuale, inclusiv edem papilar).

Sindromul metabolic constă din *hiperuricemie* (hiperproducţie din cauza turnover-ului celular exagerat) cu afectarea compartimentului tubulo-interstiţial renal (nefropatia urică), *hiponatremie*, *hipokaliemie* cu creşterea LDH, acidoză lactică.

Diagnosticul de laborator în leucemiile acute cuprinde 3 examene principale:

A. ***Examenul sângelui periferic*** oferă următoarele elemente pozitive pentru diagnostic (în cele mai multe cazuri precizat la această etapă; diagnosticul rezultă din „picătura de sânge extrasă de la pulpa degetului").

1. Leucocitoza, peste 20.000/mm^3, până la 100.000/mm^3.
2. Prezenţa blaştilor leucemici (mieloizi sau limfoizi).
3. Hiatusul leucemic (între blaştii leucemici, prezenţi în procent dominant, şi celulele seriei albe adulte, nu sunt întâlnite celulele intermediare ale seriei granulocitare).
4. Anemia – foarte severă (în jur de 1.000.000 hematii/mm^3).
5. Trombocitopenia – atinge rapid valori sub 10.000/mm^3.

B. ***Examenul măduvei osoase***: aspectul tipic este de „metaplazie blastică monomorfă": infiltrarea măduvei osoase cu blaşti atipici, caracteristici clonei celulare proliferate în exces.

C. ***Examenul LCR***: – prezenţa blaştilor;
– creşterea proteinelor în LCR;
– scăderea glicorahiei.

Una din etapele esenţiale ale diagnosticului formei citologice a leucemiei acute este ***identificarea tipurilor de blaşti leucemici***. Pentru această identificare sunt necesare alte 3 tipuri de examene citologice specializate:

A. Examenul morfologic al blaştilor în M.O. (microscopia optică);
B. Examene histochimice;
C. Precizarea fenotipurilor imunologice.

Din aceste examene înalt specializate rezultă clasificările morfologice şi imunologice ale celor două principale tipuri de leucemie acută (mieloidă şi limfoidă).

Blaştii mieloizi au următoarele caractere morfologice şi histochimice (para-mieloblaşti):

- diametru 12-20μ;
- raportul nucleo-citoplasmatic este mai mic (faţă de blaştii limfoizi);
- *au nucleoli multipli*;
- cromatina nucleară este discretă;
- în citoplasmă se găsesc corpi Auer (la 10-20% din cazuri);
- coloraţia pentru *mieloperoxidaze* este pozitivă;
- coloraţia cu *Negru Sudan B* pozitivă;
- reacţia histoenzimatică ANAE (alfa naftil acetat esteraza) este pozitivă.

Limfoblaştii (sunt celule mai mici decât mieloblaştii):

- diametru 10-15μ;
- citoplasma are un aspect agranular, dispusă inelar la periferia nucleului;
- *au un singur nucleol*;
- histochimic şi histoenzimatic:
  - prezenţa TdT (dezoxinucleotidil transferaza terminală) – 90% din cazuri;
  - prezenţa incluziilor de glicogen, PAS pozitive – 50% din cazuri;
  - absenţa enzimelor lizozomale din granulocite sau monocite – dau reacţii *negative* pentru peroxidaze, Negru Sudan B şi ANAE.

Fenotipuri imunologice, *markeri imunologici*:

a) pentru linia mieloidă: CD_{13}, CD_{33};
b) pentru linia limfoidă:
   - pentru limfocitul T: CD_2;
   - pentru limfocitul B: CD_{10}, CD_{20};
   - CALLA (*common acute lymphoblastic leukemia antigen*).

Pe baza celor 3 tipuri de examene de mai sus s-au delimitat următoarele forme citologice incluse în clasificările actuale ale leucemiilor acute:

Clasificarea leucemiilor acute (*FAB: grupul francez-american-britanic*, 1991)

Mieloblastică
M0 – cu diferenţiere absentă sau minimă (fără reacţii citochimice pozitive)
M1 – slab diferenţiată (cel puţin 3% din blaşti dau reacţii citochimice pozitive)
M2 – diferenţiată
varianta M2Ba – leucemia mieloidă cu bazofile

Promielocitară
M3 – hipergranulară
varianta M3V – microgranulară

Mielomonocitară
M4 – granulocitară şi monocitară.
M4 Eo: cu eozinofilie medulară

Monocitară
M5a: monoblastică
M5b: monocitară

M6 – eritroleucemia acută (Di Guglielmo)
M7 – leucemia acută **megacariocitară**

Clasificarea morfologică a leucemiei limfoblastice acute (LLA)
L1 – ***microlimfoblastică*** (cu predominanţa celulelor blastice mici, cu citoplasmă redusă, cromatină nucleară omogenă);
L2 – ***macrolimfoblastică*** (celule mai mari ca L1, citoplasmă abundentă, populaţie heterogenă);
L3 – ***celule Burkitt-like*** (celule asemănătoare celor din limfomul Burkitt, având citoplasma abundent vacuolată).

Clasificarea imunologică a LLA
1. *LA limfoblastică comună* (CALLA pozitivă) – 50% din cazuri
2. *LA limfoblastică T* (celule T) – 15% din cazuri
3. *LA limfoblastică B* (celule B) – 5% din cazuri
4. *LA limfoblastică Null* (limfocite K şi NK; majoritatea celulelor sunt de tip mieloid, limfocite nonmielocitare şi hibride, la analiză cu anticorpi monoclonali) – 25% din cazuri

Diagnosticul pozitiv cuprinde următoarele elemente-cheie:
1. recunoaşterea clinică a sindroamelor de leucemie acută;
2. examinarea sângelui periferic şi identificarea prezenţei blaştilor (ca populaţie dominantă);
3. examinarea măduvei osoase, care confirmă monotonia blastică şi va servi pentru aprecierea unei eventuale remisiuni (clinice, periferice şi centrale sau medulare);
4. identificarea tipului de blast leucemic (morfologic, histochimic, imunologic).

Probleme dificile de diagnostic pozitiv:
a) *formele aleucemice*, care se prezintă cu aplazie sau hipoplazie medulară – este necesară biopsia osoasă;
b) formele „*smouldering*" (ascunse, mocnite) – într-o măduvă normală sau chiar bogată apare o populaţie de 5-15% blaşti maligni ± anemie variabilă.

Diagnostic diferenţial

A. Cu leucemiile cronice:
- în leucemiile cronice simptomele sunt discrete, toleranţa lungă a bolii, semnele generale sunt atenuate (absenţa febrei);
- predomină manifestările de infiltrare a organelor (splina şi ficatul mult mărite în LMC; ganglionii şi splina în LLC).

B. Cu leucocitozele din infecţii: hemoculturile sunt pozitive în *septicemii*, reacţiile serologice sunt pozitive în *mononucleoza infecţioasă*.

C. Tuberculoza spleno-ganglionară – biopsia ganglionară tranşează diagnosticul; IDR la tuberculină pozitivă.

D. Bruceloza – aspectul radiologic pulmonar; IDR.

E. Endocardita infecţioasă – hemocultură + ecocardiografie, la un cardiac cu suflu organic.

F. Anemiile hemolitice autoimune grave – testele de hemoliză sunt pozitive.

G. Anemiile megaloblastice – puncţia sternală evidenţiază celula tipică – megaloblastul.

H. Limfoamele maligne – biopsia ganglionară.

Scanned with OKEN Scanner

Complicaţii

Sunt redutabile, majoritatea fatale:

1. hemoragii severe:
   - teritoriul cerebral;
   - gastro-intestinal.
2. sindrom de compresiune a trunchiului cerebral;
3. infecţii incontrolabile.

Leucemia mieloidă cronică (LMC)

Caracterizare: afecţiune leucemică cronică manifestată printr-o splenomegalie marcată şi producţia unui număr sporit de granulocite (boala este integrată în sindromul mieloproliferativ cronic).

Boala are un marker genetic caracteristic (anomalia cromosomului 22) şi o evoluţie tolerabilă, până în faza acută leucemică blastică.

Vârsta: orice vârstă, dar cu o incidenţă maximă în decada 3-4 de viaţă.

Simptomatologia:

Simptomele şi semnele bolii urmează evoluţia în două faze a afecţiunii: *faza cronică*, perioada cea mai lungă a bolii; *faza acută* – de transformare (metamorfozare) blastică, ce reprezintă finalul evoluţiei leucemiei mieloide cronice (LMC).

Debutul, insidios, cumulează: oboseală, transpiraţii, jenă în hipocondrul stâng (dezvoltarea splenomegaliei), pierdere în greutate, paloare.

Faza cronică: diagnosticul poate surveni incidental, când se practică numărătoarea globulelor albe pentru o altă afecţiune sau cu ocazia unui control de sănătate. În mod surprinzător, se găsesc peste 200.000-300.000 leucocite/mm^3.

Splenomegalia – este cea mai exagerată splenomegalie din patologie (o situaţie similară se întâlneşte în metaplazia mieloidă cu mielofibroză sau tezaurismoze – boala Gaucher); greutatea atinge între 2-10 kg; se găseşte la proproţiile descrise mai sus, în 95% din cazuri; în interiorul splinei se produc numeroase infarcte splenice subcapsulare, care dau *dureri* în hipocondrul stâng şi *frecătură splenică*;

Hepatomegalia – poate atinge dimensiuni enorme, formând împreună cu splina un bloc dur, care ocupă etajul superior al abdomenului.

Dureri osoase

Afectarea SNC: nevralgii periferice, paralizii de nervi cranieni (n. facial).

Ganglionii limfatici sunt uneori măriţi uşor.

Examene de laborator

Elementele decisive de diagnostic se găsesc în examenul sângelui periferic („pulpa" degetului), nefiind necesară puncţia sternală, decât în circumstanţe speciale (recoltarea de celule în diviziune pentru cariotip sau suspicionarea transformării blastice acute).

Sânge periferic (elemente caracteristice):

- leucocitoză 50.000-300.000 (600.000-1 milion)/mm^3.
- frotiu sanguin: aspect al sângelui periferic asemănător cu frotiul obţinut din măduva osoasă (aspect de „măduvă în oglindă" sau de „măduvă circulantă");

practic, se constată un număr mare de granulocite imature şi mature (de la mieloblast – promielocit – mielocit – metamielocit, nesegmentat până la PMN adult), *fără hiatus leucemic*;

- creşterea bazofilelor (obişnuit în procente între 5-20%);
- fosfataza alcalină leucocitară scăzută sau absentă (nulă);
- trombocitoză 500.000-800.000/mm^3;
- numărul de hematii: normal sau uşor scăzut (nesemnificativ).

Măduva osoasă: puncţia sternală nu este necesară pentru diagnostic (examenul citologic medular nu are valoare diagnostică); se poate practica un examen citogenetic pentru a depista prezenţa *cromosomului Philadelphia* (cromosom 22 anormal).

Cromosomul 22 anormal (cromosomul Ph) – rezultă dintr-o translocare de material genetic de pe cromosomul 9 (ce conţine o protooncogenă codificată ***c-abl***) pe cromosomul 22 în zona ***bcr*** (*breakpoint cluster region*), un punct de *rupere* şi *aglomerare* de material genetic translocat a cromosomului 22; materialul de sub *bcr* de pe cromosomul 22 se translocă pe cromosomul 9.

De interes special se bucură cromosomul 22 nou format, posesor al protooncogenei translocate de pe cromosomul 9 (fuziune *abl-bcr*), acest *cromosom Ph* rezultat fiind răspunzător de codificarea sintezei şi activităţii unei enzime – *tirozin kinaza* (catalizează fosforilarea tirozinei implicate în creşterea celulei) – esenţială în patogenia manifestărilor de leucemie granulocitară cronică.

- *Anomalia cromosomială persistă în evoluţia bolii şi nu este afectată de remisiuni sau recăderi.*
- *Aproximativ 5% din pacienţi nu au cromosom Philadelphia (Ph$^-$), procent format din pacienţi tineri, cu evoluţie spre criză blastică.*

Alte anomalii de laborator:

- creşterea acidului uric;
- creşterea nivelului seric al LDH;
- creşterea capacităţii serului de a lega vitamina B_{12}.

Diagnosticul pozitiv

Se susţine pe următoarele elemente (de obicei, la un pacient cu vârsta cuprinsă între 25-45 ani):

- *splenomegalie tumorală ± hepatomegalie şi dureri osoase*;
- *leucocitoză marcată* (de obicei peste 100.000/mm^3);
- prezenţa în sângele periferic a tuturor elementelor seriei granulocitare, în procente aproximativ similare celor din măduva osoasă („*măduvă circulantă*"), fără hiatus;
- *bazofilie*;
- *trombocitoză*; (50%)
- FAL scăzută sau nulă; (FOSFATAZA ALCALINĂ LEUCOCITARĂ)
- *prezenţa cromosomului Ph+*.

Diagnostic diferenţial

Acest diagnostic se pune în prezenţa a două situaţii cu elemente comune: reacţia leucemoidă, metaplazia mieloidă cu mielofibroză (conform tabelului 1.8).

Scanned with OKEN Scanner

Tabel 1.8

Caractere	LMC	MMM	Reacţia leucemoidă
Febra	–	–	+
Splenomegalia	enormă (++++)	enormă (++++)	absentă/uşoară
Sânge periferic			
– leucocitoză	>200.000/mm³	<100.000/mm³	moderată
– bazofilie	↑↑	↑↑	normal
– eritrocite	normal	anemie, hematii *„în lacrimă”*	normal
– FAL	0	normal sau ↑	↑↑↑
Măduva osoasă	pan-hipercelularitate	fibroză	hiperplazie

Evoluţie

Faza cronică: evoluţie cu durată variabilă, de la câteva luni la câţiva ani.

Faza de transformare blastică: instalare bruscă, cu tablou clinic de leucemie acută (febră, anemie severă, manifestări hemoragipare + creşterea numărului de blaşti leucemici în sângele periferic); o altă modalitate de metamorfozare blastică este transformarea lentă, conturându-se, în final, aceeaşi evoluţie acută severă.

Faza de transformare blastică poate fi precedată de o serie de anomalii: apariţia de alte modificări cromosomiale, în plus faţă de cromosomul Ph; creşterea marcată a FAL; mielofibrozare.

Faza de transformare blastică poate fi anticipată/suspicionată când se constată:
- rezistenţă la tratamentul cu busulfan;
- creşterea numărului de blaşti leucemici;
- instalarea asincronismului de maturaţie nucleo-citoplasmatic;
- creşterea bazofiliei (depăşirea valorilor iniţiale);
- apariţia semnelor de insuficienţă medulară, tradusă clinic prin: anemie, trombocitopenie.

Complicaţii

- infarcte splenice (duc la aderenţa splinei, prin proces de perisplenită; ulterior, se produc necroze ale infarctelor splenice, cu abcedare şi impunerea unei splenectomii de necesitate);
- compresiunea organelor de vecinătate de către splenomegalia enormă, cu fenomene ocluzive intestinale;
- leziuni distructive osoase;
- zona zoster;
- complicaţii genitale: amenoree la femei, priapism la bărbaţi;
- hemoragii gastro-intestinale;
- complicaţii legate de hiperproducţia de acid uric (nefropatie interstiţială, colici renale, insuficienţă renală);
- complicaţiile infecţioase şi hemoragice se produc concomitent cu criza blastică.

Scanned with OKEN Scanner

Leucemia limfatică cronică (LLC)

Definiţie: neoplasm monoclonal rezultat din proliferarea limfocitelor adulte, cu infiltrarea ganglionilor, splinei, măduvei osoase.

După William Damshek, LLC este o *„boală caracterizată prin acumularea de limfocite incompetente imunologic"*.

Numărul normal de limfocite (în valori absolute) este de 2500/mm^3, semnificativ depăşit de proliferarea limfocitelor în leucemia limfatică cronică.

Clasificarea leucemiilor limfoide

A. *Leucemii limfoide primare*

A1. Cu limfocite B:
- **leucemia limfatică cronică**;
- leucemia prolimfocitică B;
- „hairy cell leukemia".

A2. Cu limfocite T:
- leucemia limfocitară cu granulaţii mari;
- leucemia prolimfocitică T;
- leucemia Sézary.

B. *Leucemii secundare limfoamelor non-Hodgkin*

B1. Cu celule B:
- limfomul folicular;
- limfomul cu celule din manta;
- limfomul splenic cu limfocite circulante viloase;
- limfomul limfoblastic;
- limfomul cu celule mari B.

B2. Cu celule T:
- leucemia adultului cu celule T;
- sindromul Sézary;
- limfomul periferic cu celule T;
- limfomul cu celule mari T.

Tablou clinic

- este o boală a vârstei înaintate, peste 50 ani (numai 10% din pacienţi sunt sub 50 ani);
- raportul bărbaţi/femei este 2/1.

Elementele clinice legate de infiltrarea limfatică şi sugestive pentru diagnostic sunt:

1. ***Adenopatia***:
   - apare la debutul bolii;
   - este moale sau fermă, mobilă, nedureroasă;
   - sediu: laterocervical, bilateral, simetric;
   - infiltraţia leucemică ganglionară cuprinde atât ganglionii superficiali, cât şi profunzi (mediastinali, lomboaortici).
2. ***Splenomegalia***: moderată (I-II), decelabilă la majoritatea bolnavilor.
3. ***Hipertrofia amigdaliană şi a cercului limfatic Waldeyer***.
4. ***Sindrom Mikulicz*** – hipertrofia glandelor salivare şi lacrimale, datorată infiltrării limfatice.
5. ***Infiltrarea leucemică a tubului digestiv***: greţuri, vărsături, fenomene (sub)ocluzive.

6. ***Infiltrarea pulmonului şi a pleurei***: pleurezii serofibrinoase sau hemoragice
7. ***Infiltrarea şi afectarea SN***: hemiplegii, crize convulsive, infiltrarea tumorală a meningelor (meningiom).
8. ***Infiltrarea cutanată*** dă manifestări:
   8.1. *nespecifice* (leucemoide):
   - leziuni eritematoase;
   - urticarie;
   - macropapule foliculare;
   - placarde eczematiforme.

   8.2. *specifice*:
   - eritrodermie (*omul roşu Hallopeau*);
   - *faciesul leonin* (infiltraţii profunde ale dermului feţei, conferind o „brăzdare" şi cutare a tegumentelor);
   - *mycosis fungoides* (infiltrarea progresivă a pielii, simulând iniţial o eczemă sau alte dermatoze inflamatorii; în evoluţie se produc tumori ulcerate şi infiltrări ale ganglionilor);
   - *sindromul Sézary*: eritrodermie + celule Sézary circulante (celule T mature, CD4+, CD8–, mononucleare, atipice printr-un nucleu mare, convolut, şi o citoplasmă săracă, cu vacuole PAS pozitive).

Examene de laborator

Examenul sângelui periferic (suficient pentru diagnosticul pozitiv):
Leucocitoză: 20.000-200.000/mm^3;
Limfocitoză dominantă (50-99%), în formula leucocitară;
Umbre Gumprecht (10-80%) (resturi ale nucleilor limfocitari);
Anemie (de cauză: paraneoplazică sau prin mecanism hemolitic autoimun);
Trombocitopenie moderată (70.000/mm^3) – în fazele avansate ale bolii.
Examenul măduvei osoase – nu este obligatoriu pentru diagnostic; când este practicat, evidenţiază infiltraţia (metaplazia) limfocitară a măduvei osoase.

Stadializarea LLC (Rai, modificată 1987)

Stadiu	Caractere	Supravieţuire
0	• limfocitoză > 15000/mm^3, în periferie; • > 40% în măduvă • fără anemie sau trombocitopenie	> 12 ani
I	Stadiul 0 + *adenopatii palpabile*	8 ani
II	Stadiul 0 + *hepato şi/sau splenomegalie*; fără adenopatii	5-7 ani
III	Stadiul 0 + *anemie* (Hb < 10 g%) ± adenopatii ± spleno/hepatomegalie	1,5-2 ani
IV	Stadiul 0 + trombocitopenie (< 100.000/mm^3) ± anemie ± trombopenie ± adeno/hepato/splenomegalie	1,5-2 ani

Examene imunologice:
- prezenţa de autoanticorpi faţă de hematii → anemie hemolitică autoimună cu *test Coombs pozitiv*;
- prezenţa de autoanticorpi faţă de plachete → purpură trombocitopenică autoimună;
- prezenţa gamapatiei monoclonale: Ig G ↑ sau Ig M↑. Sinteza de gamaglobuline poate fi scăzută şi această anomalie generează susceptibilitatea pacientului la infecţii.

Stadializarea Binet (1981) a LLC

Stadiul A:
- Hb ≥ 10 g%; trombocite ≥ 100.000/mm³
- fără afectarea ganglionilor sau până la cel mult 2 grupe ganglionare, sau
- afectarea unui grup ganglionar + SPLENOMEGALIE.

Stadiul B:
- Hb ≥ 10 g%; trombocite ≥ 100.000/mm³
- afectarea a cel puţin 3 grupe ganglionare (cervical, axilar, inghinal) + splenomegalie şi hepatomegalie.

Stadiul C: - Hb < 10 g%; ± trombocite < 100.000/mm³.

Supravieţuirea medie în stadiul A este de peste 10 ani; stadiul B - 6 ani; stadiul C - 4 ani.

Markeri de membrană:

Limfocitele leucemiei limfatice cronice sunt limfocite B clonale cu o exprimare slabă a lanţurilor uşoare λ sau κ.

Imunofenotipul LLC este unic şi constă din CD_5 şi CD_{23} pozitive (92-94% din cazuri), FMC_7 negativ şi CD_{22} slab reprezentat sau negativ.

Anomaliile seroimunologice constau din test Coombs direct pozitiv în 10-15% din cazuri; hipogamaglobulinemie; gamapatie monoclonală tip Ig M.

Anomalii cromosomiale:

Anomalia 12^+ (trisomia cromosomului 12) este cea mai frecventă.

Anomalia $14q^+$ (determină leucocitoză mai mare ca obişnuit, răspuns mai slab la tratament, risc de transformare prolimfocitară).

Translocaţia 11-14, cu segmentul translocat pe cromosomul 14 având oncogena ***bcll*** (*b cell limphoma/leukemia*), care elaborează o proteină ce constituie factor de creştere al celulelor B.

Anomaliile cromosomiale asociate anomaliei 12^+ determină o gravitate mai mare cazurilor de leucemie limfatică cronică purtătoare, faţă de cele numai cu anomalia 12^+ izolată.

Diagnostic

Diagnosticul pozitiv: se bazează pe ***prezenţa adenopatiilor externe şi interne*** (evidenţiate prin examen clinic şi ecografie, radiografii, CT) + leucocitoză ***cu limfocitoză peste 70%*** şi ***umbre Gumprecht*** ± anemie hemolitică autoimună şi trombopenie.

Diagnosticul diferenţial se practică pentru a exclude:

Limfomul splenic - diagnosticul diferenţial este dificil din cauza trecerii dintr-o formă în alta; totuşi, limfomul splenic se prezintă la toate vârstele, adenopatiile de însoţire sunt dure, aderente, iar aspectul măduvei osoase este normal.

Scanned with OKEN Scanner

Macroglobulinemia Waldenström, în care limfocitoza este subleucemică, aspectul celulei limfoide este polimorf, ca o formă de tranziţie între limfocit şi plasmocit.

Boala lanţurilor grele tip gamma (Franklin), în care limfocitoza este joasă, VSH mult accelerat, iar proteinograma este caracterizată printr-o bandă lată în zona gama-beta.

Limfocitozele din unele boli infecţioase; sunt pasagere, testele bacteriologice evidenţiază etiopatogenia infecţioasă.

Complicaţii:

- *Infecţii*: bacteriene (pneumococică, stafilococ auriu, tuberculoză); virale (herpes); parazitare (*Pneumocystis carinii*); micotice.
- *Anemie hemolitică autoimună*.
- *Trombopenie*.
- *Tromboflebite* (prin compresiuni date de adenopatii).

Leucemia cu celule păroase (tricholeucocite) *(Hairy cell leukemia)*

Este o formă de leucemie cronică (neoplasm limfoid) interesând un tip neobişnuit de celule, probabil limfocite B, caracterizată prin:

- *apariţia de celule maligne cu o morfologie tipică* (celule „în arici" sau celule „păroase");
- *pancitopenie*;
- *splenomegalie*.

Aceste leucemii reprezintă 2-5% din totalul leucemiilor, iar boala a fost descrisă iniţial ca o reticuloendoterioză.

Tablou clinic

Manifestările clinice sunt consecinţa infiltrării cu „hairy cells" a măduvei, care determină ***pancitopenie***, şi a splinei, care determină ***splenomegalie***.

Persoanele afectate de această boală sunt de obicei peste vârsta de 50 ani, cu raport 4 : 1 bărbaţi/femei.

Debutul este insidios, manifestat prin sindrom anemic (ameţeli), infecţii (consecinţa neutropeniei), dureri osoase (leziuni osteolitice care merg până la fracturi patologice).

La *examenul fizic* se constată:

- splenomegalie;
- semne de vasculite: eritem nodos, noduli cutanaţi;
- adenopatii periferice.

Examene de laborator

Examenul sângelui periferic evidenţiază:

- bicitopenie (leucopenie cu neutropenie şi trombopenie) sau pancitopenie (anemia este dominantă);
- formula leucocitară – înlocuirea neutropeniei, cu celule „păroase", a căror morfologie, intuită chiar în microscopia optică, se defineşte prin examinare specială, la microscopul cu lumină polarizată, unde se văd bine prelungirile citoplasmatice „păroase".

Aceste „celule păroase" au următoarele ***caracteristici morfologice***: *diametru 15-20 μ; nucleu rotund sau oval, situat excentric; nucleul conţine unul sau mai mulţi nucleoli mici; citoplasma spumoasă, cu proiecţii externe, deformând conturul membranei celulare*; reacţia citochimică pentru *fosfataza acidă* este *pozitivă* şi *tartrat rezistentă* (activitatea fosfatazei se menţine chiar după tratarea celulei cu acid tartric); ***caracteristici imunologice***: *nu formează rozete cu hematii de oaie*; sunt capabile să resintetizeze Ig de *suprafaţă (Ig M sau Ig D); nu au receptor pentru* C_3.

Măduva osoasă: este infiltrată cu celule păroase.

Puncţia sternală întâmpină dificultăţi în aspirarea sucului medular la jumătate din pacienţi; în eşecul puncţiei medulare se practică puncţia osoasă cu trocar.

Deşi nu se practică *puncţia splenică*, ***examenul ţesutului splenic după splenectomie*** (ca metodă terapeutică) este obligatoriu. Examenul histologic al splinei evidenţiază infiltrarea cu celule păroase a pulpei roşii a splinei şi prezenţa de pseudosinusuri.

Diagnosticul diferenţial trece în revistă următoarele afecţiuni:
- macroglobulinemia Waldenström (diagnostic histochimic caracteristic);
- leucemia limfatică cronică (limfocitoză cu limfocite mici, umbre Gumprecht);
- limfoame nonHodgkin (biopsia revelatorie);
- leucemia cronică cu monocite (lizozimul seric şi urinar mult crescut);
- anemia aplastică (nu se evidenţiază tricholeucocitele).

Sindromul mieloproliferativ

Termenul a fost introdus de Dameshek, în 1951, spre a unifica bolile mieloproliferative:

a) *de tip acut: sindromul di Guglielmo* (eritroblastoza acută, leucemia cu eritroblaşti, forma M6 – FAB de leucemie mieloidă acută sau eritroleucemia acută), leucemiile granulocitare acute, leucemiile mielomonocitare acute, *leucemia megacarioblastică acută* (forma M7 – FAB de leucemie mieloidă acută)

b) *de tip cronic: policitemia vera, leucemia granulocitară cronică, leucemiile mielomonocitare cronice*, metaplazia *mieloidă cu mielofibroză*.

Întrucât atât leucemiile acute cât şi cele cronice, prin proliferare celulară medulară, au fost tratate ca entităţi independente în capitolul privind patologia leucocitului, abordarea prezentă a sindromului mieloproliferativ va lua în considerare formele cronice ale acestui sindrom, care cuprinde următoarele boli:
- **Policitemia vera rubra** (boala Vaquez);
- **Metaplazia mieloidă cu mielofibroză** (boala celor trei M – MMM);
- **Trombocitemia esenţială**.

Policitemia vera

Este o boală neoplazică a măduvei osoase, care afectează primar linia eritroidă. Deşi este încadrată în sindromul mieloproliferativ şi prin hiperplazia tuturor elementelor măduvei osoase, creşterea precursorilor eritroizi şi creşterea masei de celule ale seriei roşii este constantă.

Scanned with OKEN Scanner

Clasificarea generală a policitemiilor

a) *după volumul masei eritrocitare*:
- *absolute* (masa eritrocitară depăşeşte 36 ml/kg la bărbaţi sau 32 ml/kg la femei);
- *relative* (creşterea Ht este datorată scăderii volumului plasmatic; nu sunt depăşite valorile masei eritrocitare absolute, ca mai sus).

b) *etiologică*:
- primare: ***policitemia vera rubra (boala Vaquez)***;
- secundare: în hipoxie (BPOC, boli congenitale de inimă); chisturi renale (secretante de eritropoetină); hepatom; tumoră cerebeloasă; Hb anormale.

Tablou clinic

Boala se manifestă la persoanele de vârstă medie, cu preponderenţă la bărbaţi. Simptomele şi semnele afecţiunii au un substrat fiziopatologic uşor de imaginat:

A. Manifestări clinice atribuite *hipervâscozităţii şi hipervolemiei*, care determină:
1. scăderea fluxului cerebral, evidenţiată clinic prin: *tinitus*, *tulburări vizuale, senzaţie de cap umflat, cefalee*, mergând până la *delir* sau *instalarea accidentului vascular cerebral*;
2. *roşeaţa urechilor*;
3. *sincope* şi semne clinice de *insuficienţă cardiacă*;
4. *tromboze periferice* (cutanate, la degete, care sunt percepute reci, cu sindrom Raynaud).

B. Manifestări datorate trombocitozei şi disfuncţiei plachetare (plachete în număr crescut, dar cu anomalii funcţionale de adezivitate şi agregabilitate reduse):
1. tromboze microvasculare (*dureri în degetele de la picioare*), în mod paradoxal sincrone cu
2. hemoragii (*sângerări periferice: epistaxis, gingivoragii*).

C. Manifestări secundare creşterii turnover-lui celular:
1. *manifestări de gută* (creşterea nivelului plasmatic de acid uric);
2. *prurit* (creşterea producţiei de histamină secretate de numărul crescut de bazofile).

D. *Splenomegalia* (90% din cazuri) ± simptome de compresiune (deşi nu atinge nivelul splenomegaliei din celelalte 2 sindroame mieloproliferative: leucemia granulocitară cronică şi metaplazia mieloidă cu mielofibroză).

E. Examenul fundului de ochi: aspect caracteristic prin apariţia de vase îngroşate, tortuoase, culoare purpurie-vânătă; pot apărea embolii în artera centrală a retinei şi edem papilar.

Examene de laborator

Hb este crescută peste 16 g% (obişnuit atinge 18-21 g%); **Ht** ≥ 60%;
VSH = 0 (maximum 2-3 mm);
Leucocite = leucocitoză 15.000-25.000/mm^3; în formula leucocitară: **bazofilie** (peste 3%); ***FAL crescută***;

Trombocite = crescute (ating 500.000 până la 1 milion/mm^3), dar cu *scăderea adezivităţii*.

Vâscozitatea sângelui: de 5-8 ori mai mare decât valoarea normală.

Volumul sanguin total: hipervolemie până la 8-10 l.

Puncţia sternală: evidenţiază o *măduvă hiperplazică*, mai ales pe seria eritroblastică, *creşterea ploidiei megacariocitare* (megacariocite poliploide).

Dozări biochimice: creşterea acidului uric, a K^+, a histaminei; saturaţia sângelui arterial în O_2 este normală (spre deosebire de poliglobuliile secundare, unde este scăzută).

Diagnostic

Stabilirea diagnosticului pozitiv şi facilitarea unui diagnostic diferenţial corect se bazează pe:

a) constatarea unei „*pancitoze*" periferice, în care predomină elementele eritroide (inclusiv în măduva osoasă) + splenomegalie moderată;
b) excluderea afecţiunilor cardiace (congenitale) sau pulmonare cronice (surse de poliglobulii secundare hipoxiei).
c) creşterea volemiei sanguine totale (şi nu numai creşterea Ht, care este consecinţa scăderii volumului plasmatic);
d) creşterea masei eritrocitare (apreciată prin metodă radioizotopică – Cr_{51} radioactiv).

Evoluţia

a) în „interiorul" sindromului mieloproliferativ spre: leucemie mieloidă cronică sau metaplazie mieloidă cu mielofibroză (în 15-20% din cazuri). Evoluţia se produce în mai multe faze, trecând de la faza iniţială de eritrocitoză spre o fază de epuizare compensată, apoi o fază terminală, posibil asociată cu evoluţia spre leucemie acută;
b) complicaţii legate de evoluţia unilaterală a policitemiei vera: tromboze fatale (coronariene, cerebrale);
c) asocierea cu alte neoplazii: limfoame, mielom.

Metaplazia mieloidă cu mielofibroză (MMM)

Această componentă a sindromului mieloproliferativ reprezintă tendinţa celulelor stem (neoplazice) de a popula şi creşte în afara măduvei osoase (*metaplazie mieloidă*). Această metaplazie mieloidă se produce în organe hematoformatoare din viaţa embrionară (splină, ficat), în special în splină, producând una din cele mai mari splenomegalii din patologie.

Măduva osoasă, care îşi diminuează drastic funcţia hematoformatoare, suferă un proces de fibroză, ţesutul fibrogen înlocuind progresiv ţesutul nobil medular.

Afectarea funcţiei hematoformatoare a măduvei osoase se traduce iniţial prin anemie, apoi prin modificări variabile în numărul şi distribuţia granulocitelor şi a trombocitelor în sângele periferic.

Scanned with OKEN Scanner

Simptome/semne

Manifestările de debut insidios sunt legate de instalarea ***sindromului anemic***: oboseală, slăbiciune, anorexie, scădere ponderală, febră, transpiraţii.

Semnul fizic dominant care atrage atenţia clinicianului este ***splenomegalia*** de dimensiuni impresionante. Această splenomegalie determină manifestări de compresiune: durere în hipocondrul stâng, balonare şi chiar dispnee.

Hepatomegalia este prezentă în 50% din cazuri.

Peteşiile apar în 20% din cazuri.

Alte semne fizice posibile sunt: limfadenopatie generalizată (dar nu de dimensiuni mari), icter, ascită, dureri osoase.

Examene de laborator

A. *Examinarea sângelui periferic* evidenţiază:

1. ***Seria roşie: anemie moderată, de tip hipocrom*** cu ***hematii „în lacrimă"*** (formă bizară a hematiilor întâlnită cvasicaracteristic în această boală). Anemia este explicată de eritropoieza ineficientă, distrucţia splenică, scurtarea duratei de viaţă a hematiilor);
2. ***Seria albă***: ***leucocitoză 10.000-20.0000/mm³*** (*până la 50.000/mm³*), cu ***creşterea procentului de bazofile*** şi a ***FAL***. În formula leucocitară se găsesc, în *proporţii variabile, mieloblaşti, promielocite, mielocite, metamielocite, eritroblaşti, fragmente de megacariocite, celule reticulohistiocitare sau celule „stem" neîncadrabile.* Aspectul frotiului este mult asemănător (prin aspectul de *„măduvă circulantă", bazofilie*) cu cel al leucemiei granulocitare cronice (!), diferenţele notabile fiind cele semnalate: *leucocitoza sub 100.000/mm³, prezenţa FAL,* precum şi *absenţa cromosomului Ph* (cariotip normal, iar în 25% din cazuri – trisomie C).
3. ***Seria plachetară***: trombocitoză (la fel ca în leucemia granulocitară cronică!), dar cu adezivitate scăzută.

La aspectul hematologic clasic descris mai sus, care corespunde primei faze de evoluţie a bolii, mieloproliferativă şi metaplaziantă mieloid în splină, se adaugă posibilitatea descoperirii bolii în faza de mielofibroză cu ***leucopenie şi trombopenie.***

B. *Examenul măduvei osoase* se practică prin puncţie medulară, iar când aceasta eşuează (puncţie albă), prin biopsie medulară.

În prima fază a bolii – mieloproliferativă – aspectul frotiului arată *o măduvă osoasă hipercelulară,* care este înlocuită, în faza de mielofibroză, cu *fibre de colagen* (în ariile de fibroză colagenică sunt conservate megacariocitele) ce evoluează către *osteoscleroză.*

Radiografiile osoase arată creşterea densităţii osoase, prin îngroşarea corticalei şi diminuarea spaţiului medular.

Puncţia splinei este riscantă (pericol de hemoragii).

Trombocitemia esenţială

Este o entitate a sindromului mieloproliferativ în care numărul de trombocite din sângele periferic atinge ≥ 1 milion/mm^3.

Manifestări clinice

Simptomul dominant este, paradoxal, ***hemoragia*** asociată sau nu cu ***evenimente trombotice*** (venoase/arteriale). Hemoragia exagerată este ocazională (extracţie dentară sau, în părţile moi, în absenţa traumatismului, în momentul practicării unei intervenţii chirurgicale).

Eritromelalgia.

Splenomegalia (2/3 din pacienţi).

Date de laborator

1. numărătoarea trombocitelor: ***trombocitoză*** ≥ 1 milion/mm^3;
   – examenul morfologic al trombocitelor arată o *formă bizară* (mai mari, hipogranulate);
   – răspuns anormal, in vitro, la adrenalină, colagen sau ADP – *agregabilitate scăzută*;
2. *timpul de sângerare alungit*;
3. *puncţia sternală*: evidenţiază un număr sporit de megacariocite (hiperploide), iar în faza tardivă a bolii – fibroză medulară.

Diagnostic

Elementele-cheie ale diagnosticului sunt: trombocitoza + morfologia bizară a trombocitelor + absenţa altor cauze de trombocitoză (vezi diagnosticul diferenţial) + + splenomegalia, confirmarea prin teste in vitro a anomaliilor de agregabilitate plachetară.

Diagnosticul pozitiv de trombocitemie esenţială este unul de excludere, aşa încât se va face un diagnostic diferenţial cu trombocitozele reactive benigne (vezi tabel 1.9).

Tabel 1.9 – *Elemente de diagnosticul diferenţial între trombocitemia esenţială şi trombocitoza reactivă*

	Trombocitemia esenţială	**Trombocitoza reactivă benignă**
Nr. plachete	≥ 1 milion/mm^3	$4 \cdot 10^5$-10^6
Morfologia plachetelor	bizară, hiperploidie	mai mici, euploidie
Timp de sângerare	Alungit	Normal
Agregarea la adrenalină	Absentă	Normal
Splina	Palpabilă	Normală
Evoluţie	Nemodificată de tratament	Remisiune după tratarea cauzei
Complicaţii	Hemoragii > tromboze	Rare tromboze

Scanned with OKEN Scanner

Limfoame

Boala Hodgkin

Este un limfom primar al adultului tânăr. Poate fi diagnosticat la orice vârstă, dar are distribuţie predilectă între 15-35 ani sau după 50 ani.

Modalităţi de prezentare şi diagnosticare:

a) *adenopatie asimptomatică*, fermă, uşor mobilă, nedureroasă.
   - *laterocervicală*;
   - supraclaviculară;

b) în urma unui examen radiologic: descoperă adenopatie mediastinală (50-60% din cazuri);

c) simptome alarmante: *febră* (uneori de tip septic) + *transpiraţii nocturne abundente* + *scădere în greutate* (aceste 3 manifestări sunt *simptomele formei B de boală Hodgkin*) + *prurit* + *dureri* ganglionare la ingestia de alcool ± *dureri osoase*.

Examenul clinic

Se concentrează pe evidenţierea obiectivării infiltrării limfatice a ganglionilor, splinei, organelor extralimfatice.

Pentru cuantificarea elementelor obiective, evaluarea clinică a bolii Hodgkin operează cu stadializarea (*Ann Arbor*) evolutivă a limfoamelor:

Stadiul I: interesarea unei singure regiuni ganglionare (I) sau a unui organ extralimfatic (IE);

Stadiul II: interesare a două sau mai multe regiuni ganglionare de aceeaşi parte a diafragmului (II) sau interesarea localizată a unui organ extralimfatic şi a două sau mai multe regiuni ganglionare de aceeaşi parte a diafragmului (II_E);

Stadiul III: interesarea de regiuni ganglionare de ambele părţi ale diafragmului, care poate fi însoţită de interesarea splinei (III_S) sau de interesarea altui organ extralimfatic (III_E) sau a splinei + organ extralimfatic (III_{ES});

Stadiul IV: afectarea şi difuziunea mai multor organe sau ţesuturi extralimfatice cu sau fără asocierea interesării limfatice ganglionare.

În afară de sufixele E, S şi ES menţionate mai sus, este necesară precizarea prezenţei (stadiul B) sau absenţei (stadiul A) simptomelor generale menţionate (febră, transpiraţii, scădere ponderală), aşa încât un diagnostic complet de boală Hodgkin s-ar formula astfel: *limfom Hodgkin stadiul III_{ES}, forma B.*

Diagnosticul pozitiv

Certitudinea afirmării bolii Hodgkin este dată de biopsia ganglionară + examenul histopatologic (puncţia ganglionară poate sugera diagnosticul de boală Hodgkin, dar nu este suficientă).

Scanned with OKEN Scanner

Rezultatul examenului histopatologic necesită a fi descris şi încadrat în una dintre aceste 4 forme histologice care decid prognosticul şi evoluţia bolii Hodgkin:

Clasificarea histopatologică (Rye) a limfomului Hodgkin

	Tipul histologic	Frecvenţa
1.	Predominanţă limfocitară	5-15%
2.	Scleroză nodulară	40-75%
3.	Celularitate mixtă	20-40%
4.	Depleţie limfocitară	5-15%

Cea mai „benignă" formă este tipul histologic 1, iar evoluţia cea mai severă o are tipul histologic 4.

Celula Sternberg-Reed, patognomonică pentru limfomul Hodgkin, este cvasiconstantă (în toate tipurile histologice ale clasificării Rye), având următoarele caracteristici: celulă mare, cu doi nuclei proeminenţi; fiecare nucleu conţine un nucleol proeminent înconjurat de un halo.

Alte investigaţii utile pentru diagnosticul pozitiv sunt:

Computertomografia (CT): torace şi abdomen pentru evidenţierea ganglionilor nedecelaţi clinic sau prin alte metode, cât şi infiltrarea splinei, ficatului.

Limfografia pedioasă – evidenţiază prinderea ganglionilor preaortici, iliaci externi şi interni. Metoda este superioară CT, întrucât prin aspectul limfografic caracteristic (neomogen, granitat) al structurii ganglionare interesate de prezenţa limfomului Hodgkin, boala este identificată şi în ganglionii de dimensiuni normale.

Laparotomia exploratorie + evidarea tuturor ganglionilor afectaţi + splenectomie + biopsie hepatică (***metoda Kaplan***) este un examen util stadializării. Inclusiv ganglionii care nu sunt excizaţi sunt marcaţi cu elemente metalice, pentru a se urmări evoluţia lor sub tratament.

Această metodă necesită chirurg oncolog, antrenat în practica diagnosticului şi tratamentului bolii Hodgkin, pentru a înţelege şi justifica tehnicile operatorii impuse de metoda Kaplan.

Biopsia osoasă – evidenţiază afectarea generalizată, inclusiv a oaselor.

Biopsia hepatică – pentru a preciza infiltrarea limfomatoasă a ficatului.

Testele hematologice:

- ***Hemograma***:
  - anemie moderată, normocromă, dar cu Fe seric scăzut;
  - reacţii leucemoide;
  - eozinofilie;
  - monocitoză;
  - limfopenie (sub 1000/mm^3, în valoare absolută).
- ***teste funcţionale hepatice*** – confirmă infiltrarea neoplazică a ficatului.
- ***VSH*** – test de monitorizare a evoluţiei.
- ***FAS*** ↑, ***lizozimul*** ↑, ***proteina C reactivă*** ↑.

Teste imunologice:

- ***anergie la testarea IDR***;
- ***anergie la testarea cu diverşi antigeni***.

Scanned with OKEN Scanner

Diagnostic diferenţial

Include diagnosticul diferenţial al adenopatiei cu diverse localizări:

a) *adenopatia cervicală*
- benignă:
  - faringita acută;
  - mononucleoza infecţioasă – reacţii serologice;
  - TOXOPLASMOZA – reacţii serologice.
- malignă:
  - limfom non-Hodgkin – biopsie;
  - cancer nazo-faringian – examen ORL;
  - cancer de tiroidă – puncţie biopsie.

b) *adenopatia axilară*
- limfom non-Hodgkin;
- cancer de sân.

c) *adenopatia supraclaviculară*
- dreaptă: tumori maligne intratoracice;
- stângă: cancer digestiv.

d) *adenopatia mediastinală*
- tuberculoza ganglionară;
- sarcoidoza – adenopatie bilaterală!;
- tumori metastazante limfatic;
- histoplasmoza.

Aspecte evolutive

A. În raport cu tipul histologic:
a) predominenţă limfocitară: pacienţi tineri, fără simptome (forma A), evoluţie favorabilă;
b) depleţie limfocitară: boala este diseminată, severă;
c) scleroză nodulară: pacienţi adolescenţi sau adulţi tineri (sex feminin) care evoluează cu mase mediastinale.

B. În raport de numărul de zone afectate şi de volumul zonei afectate – o boală extinsă este adesea asociată cu o frecvenţă înaltă a celulelor rezistente la terapie.

C. Prognostic infaust:
- dacă boala este rezistentă la terapia iniţială şi are recidive în primele 12 luni;
- vârstă înaintată;
- simptomele formei B.

Limfoane non-Hodgkin

Condiţii asociate cu un risc sporit de a dezvolta un limfom malign non-hodgkinian:

1) **Boli înnăscute cu imunodeficienţă**
- Sd. Klinefelter;
- Sd. Chediak-Higashi (albinism oculocutanat + afectarea formării enzimelor lizozomale în PMN);
- Sd. ataxie – telangiectazie.

Scanned with OKEN Scanner

2) **Boli cu imunodeficienţă dobândită**
   - Infecţia cu HIV;
   - Imunosupresia iatrogenă.
3) **Boli autoimune**
   - Sd. Sjögren;
   - Artrita reumatoidă;
   - LED.
4) **Expunere la agenţi chimici sau consum excesiv de medicamente**
   - Fenitoin (epileptici);
   - Iradierea;
   - Chimioterapia sau radioterapia aplicate pentru alte afecţiuni maligne.
5) **Virusuri (infecţii virale)**: Epstein-Barr, HTLV. Etiologia virală este sigură pentru limfomul african Burkitt şi pentru limfomul cu celule T la adult.
6) **Anomalii cromosomiale.**

Aspecte clinice

1) *limfadenopatia*
- sediu periferic;
- nedureroasă;
- persistă mai bine de 4-6 săptămâni (trebuie biopsiată);
- interesează ganglionii (ţesutul limfatic) inelului lui Waldeyer;
- interesează ganglionii epitrohleeni şi ganglionii mezenterici.

Aceste ultime două interesări ale ţesutului limfatic sunt caracteristice limfoamelor non-Hodgkin.

2) *alte simptome şi semne clinice*
- simptomele generale (febra, transpiraţiile) sunt mai puţin frecvente (comparativ cu boala Hodgkin);
- anemie inexplicată;
- manifestări de interesare toracică:
  - adenopatii mediastinale (20%);
  - tuse;
  - dureri toracice;
  - sindrom mediastinal, cu manifestări de compresiune pe vena cavă superioară prin masă tumorală mediastinală.
- manifestări de interesare abdominală:
  - masă abdominală palpabilă;
  - splenomegalie;
  - balonări;
  - saţietate precoce;
  - semne de ocluzie, perforaţie sau hemoragie pe tubul digestiv.
- modalităţi mai rare de prezentare:
  - determinări cutanate;
  - mase testiculare;
  - simptome de compresiune medulară;
  - leziuni osoase solitare;
  - meningită limfomatoasă.

Scanned with OKEN Scanner

Din prezentarea clinică a limfoamelor maligne non-Hodgkin reţinem două caracteristici:

1. afectarea ţesuturilor extraganglionare este mai frecventă decât în limfomul Hodgkin;
2. progresia LM non-Hodgkin nu urmează progresia anatomică din boala Hodgkin.

Diagnostic

Elementul central al diagnosticului este ***biopsia ganglionară*** (sau în organul extralimfatic interesat) şi ***examenul histopatologic.***

Definirea histopatologică a tipului de limfom este componenta cea mai importantă în precizarea (certitudinea) diagnosticului final, având o implicare strategică în aprecierea prognosticului şi conduita terapeutică.

Criteriile de clasificare histopatologică a limfoamelor iau în considerare:

- volumul nucleului: mare/mic;
- aspectul/forma nucleului:
  - clivat/neclivat;
  - convolut/nonconvolut.
- citoplasma celulelor: mai abundentă/mai puţin abundentă;
- diferenţierea celulelor: bine diferenţiate, slab diferenţiate, tip blastic sau histiocite;
- arhitectura proliferării în ganglion: difuză (corticala şi zona paracorticală a ganglionului au arhitectura modificată) sau nodulară/foliculară (arhitectura ganglionului mai păstrează unele aspecte de ganglion normal);
- caracterele/tipurile celulare imunologice (markeri celulari).

Pe baza acestor criterii, există numeroase clasificări care atestă progresul cunoştinţelor şi efortul presupus de intenţia unei clasificări realiste, generalizatoare.

Astfel, există clasificarea Rappaport (care ia în considerare caracterul difuz/nodular şi diferenţierea celulelor), clasificarea Lukes-Collins, clasificarea din Kiel (a lui Lennert) – imunologică, „working classification", internaţională (ia în considerare diferenţierea, aspectul nucleului şi severitatea evolutivă).

În continuare este prezentată clasificarea REAL (*„revised european american lymphoma"*), ultima încercare de a uni între ele caracterele descriptive menţionate mai sus şi a atenua divergenţele de opinii taxonomice între grupurile de studiu europene şi cele americane.

Clasificarea REAL („revised european american lymphoma")

A. Limfoame cu celule B

- Limfom limfocitic (celule mici).
- Limfom limfoplasmocitic (imunoplasmocitomul).
- Limfom centrocitic (cu celule din manta – „mantle cell lymphoma").
- MALT*-oame („mucosa associated lymphoid tissue").
- Limfom cu celule mari (centroblastic/imunoblastic).
- Limfom Burkitt (blaşti de dimensiuni medii, aspect de „starry sky").
- Limfom limfoblastic.

Scanned with OKEN Scanner

B. Limfoame cu celule T
- Limfom limfocitic (limfocite mici).
- Limfom cutanat (cu celule mici cerebriforme) mycosis fungoides, sd. Sézary.
- Limfom periferic: limfomul Lennert, limfomul angioimunoblastic, limfomul zonei T, limfomul cu celule mici pleiomorfice.
- Limfom limfoblastic.
- Limfom cu celule mari anaplastice (blaşti cu nucleoli proeminenţi).

Alte investigaţii:

a) examen hematologic complet (tablou hematologic de LLC);
b) teste funcţionale hepatice (afectarea infiltrativă a ficatului);
c) dozarea imunoglobulinelor;
d) laringoscopia indirectă (în cazul disfoniei, prin infiltrarea n. laringian);
e) radiografie toracică ± CT – adenopatii, mase toracice şi/sau abdominale;
f) ecografie abdominală;
g) limfografie;
h) biopsii: osoasă, hepatică: 80% din cazuri sunt descoperite în stadiul III sau IV (Ann Arbor);
i) scintigrafia: Gallium – pozitivă în limfoamele non-Hodgkin de grad intermediar sau înalt (atestă infiltrarea tumorală);
j) tehnici imunologice.

Profilul anatomoclinic comun al limfomului non-Hodgkin cel mai frecvent (50% din cazuri):

- histologic: limfom folicular, cu celule mici clivate (limfocitic, slab diferenţiat);
- adenopatia: nedureroasă, fluctuentă (se măreşte, se micşorează); interesează inelul Waldeyer, care este hipertrofiat; se găseşte şi în regiunea epitrohleană;
- mase abdominale palpabile care pot duce la obstrucţii, cu sindrom ocluziv;
- evoluţia poate fi:
  - aparent lentă, atinge 5 ani cu mărirea/micşorarea alternativă a adenopatiei;
  - agresivă, generalizată, cu creşterea rapidă a adenopatiei şi infiltrarea malignă extralimfatică.

Diateze hemoragice

Hemostaza este definită ca un proces spontan ce împiedică ieşirea sângelui din vase.

Hemostaza este formată dintr-o fază primară (temporară), la care participă factorul vascular şi plachetele şi o fază permanentă (definitivă), ce implică factorii plasmatici ai coagulării.

Trei mari componente intervin în hemostază:

I. PERETELE VASCULAR;
II. PLACHETELE (trombocitele);
III. COAGULAREA.

Scanned with OKEN Scanner

Anomalia componentei duce la:

- **VASOPATII**, care pot fi:
  - ereditare: ***teleangiectazia ereditară Rendu-Osler***;
  - dobândite: ***purpura Schönlein-Henoch***.
- **TROMBOPATII**:
  - trombopatii cantitative: ***purpure trombopenice***;
  - trombopatii calitative: ***trombocitasteniile*** (*von Glanzman*).
- **COAGULOPATII** – exemplu: ***hemofilia***.

Plachetele intervin în toate etapele hemostazei:

- faza plachetară – prin eliberarea de ADP, favorizând adeziunea la colagen a trombocitelor;
- faza vasculară – favorizează vasoconstricţia, datorită eliberării de serotonină;
- faza coagulării propriu-zise – prin intervenţia factorilor plachetari ai coagulării (vezi tabelul 1.10).

Tabel 1.10 – *Factorii coagulării*

Sânge		Trombocite
Nr.	**Denumire**	**Factorii plachetari ai coagulării**
I	Fibrinogen	ß – Thromboglobulina
II	Protrombina	Factorul plachetar 4
III	Tromboplastina tisulară	PDG factor
IV	Ca^{2+}	Antiplasmina
V	Proaccelerina	α_2 – macroglobulina
VI	Factorul V activat	α_1 – antitripsina
VII	Proconvertina	PAI
VIII	Globulina antifemofilică A	Fibrinogen
IX	Globulina antihemofilică B	Fibronectina
X	Factorul Stuart-Prower	Factorul von Willebrand
XI	PTA (antecedentul plasmatic al tromboplastinei)	Thrombospondina
XII	Factorul Hageman	Factorul V
XIII	(FSF = Factorul stabilizator al fibrinei)	Albumina
		Proteina S

Elemente clinice utile pentru diagnostic

Anamneza – poate fi utilă în precizarea evoluţiei ca o diateză hemoragică ***ereditară, congenitală*** sau ***dobândită*** (inexistentă până la momentul examinării pacientului); această informaţie ne poate duce la o selecţie rapidă a tipului de diateză hemoragică, căutând forma *ereditară/congenitală* printre fiecare dintre trombopatii (von Glanzman), vasopatii (Rendu-Osler) sau coagulopatii (hemofilia).

Examenul tegumentelor

a) *teleangiectazii* pe mucoasa bucală, bolta palatină, mucoasa jugală şi a buzelor, tegumentele feţei, mucoasa nazală → boala ***Rendu-Osler*** (nu este nevoie de o altă investigaţie, diagnosticul fiind pus imediat, mai ales dacă se reconstituie caracterul *familial, ereditar* al afecţiunii, ce evoluează cu epistaxisuri repetate şi la alţi membri ai familiei pacientului);

Scanned with OKEN Scanner

b) *purpura peteşială* – se întâlneşte în vasopatii şi trombopatii; în vasopatii se însoţeşte de urticarie şi dureri articulare, iar în trombopatii elementele peteşiale se însoţesc de echimoze, fără urticarie şi fără manifestări articulare;
c) *hematoamele şi hemartrozele* – sunt caracteristice coagulopatiilor (hemofiliei); sunt fără purpură sau peteşii asociate;
d) *sângerările masive* – sunt caracteristice trombopatiilor (sunt exteriorizate ca atare); în coagulopatii (hemofilie) par a fi întârziate, deformează regiunile anatomice unde se produc sau le comprimă;
e) *hemoragiile retiniene – se produc în trombopatii, niciodată în vasopatii;*
f) *menoragiile severe* (fără alte modificări) – atrag atenţia asupra posibilităţii existenţei unei *boli von Willebrand*;
g) *sângerări* coexistând cu *manifestări tromboembolice* – se întâlnesc în coagularea intravasculară diseminată (CID).

Teste paraclinice

Întrucât în vasopatii nu este necesar nici un test de laborator pentru diagnosticul pozitiv, testele paraclinice se efectuează pentru precizarea unei diateze hemoragice de tip trombopatie sau coagulopatie; când toate aceste teste sunt normale, elementul negativ constituie un argument suplimentar pentru o vasopatie.

a) **teste paraclinice screening care se adresează *componentei trombocitare (trombopatii)*:**
1. *numărătoarea trombocitelor*;
2. *timp de sângerare* (N = 4-6 min);
3. *retracţia cheagului* (N = între 30% şi 45% ser rămas la 4 ore).

Cele trei teste de mai sus formează *triada clasică* de laborator cu care se începe explorarea oricărei trombopatii. Teste suplimentare privind *agregabilitatea plachetară* (N = 10-15 s) şi *adezivitatea plachetară* (30-60%) se practică atunci când numărul de trombocite este normal.

b) **teste paraclinice care se adresează coagulării globale:**
b_1. *timpul de coagulare Lee-White* (N = 6-8 min);
b_2. *timpul Howell (timpul de recalcificare)* (N = 1 min 10 s – 2 min 10 s);
b_3. *toleranţa la heparină „in vitro"* (N = 10-12 min).

Anomaliile coagulării globale (diagnosticate prin unul sau toate cele trei teste) presupun:
- o deficienţă în factorii coagulării: V (parahemofilia Owen), VIII (hemofilia A), IX (hemofilia B), X (deficitul de factor Stuart), XI (hemofilia C); XII;
- afibrinogenemie sau hipofibrinogenemie: congenitală sau dobândită (în CID);
- prezenţa de anticoagulante circulante: heparină, antifactori dobândiţi (anti-VIII, anti-IX, anti-tromboplastine, anti-trombine).

c) **explorarea fazei I a coagulării** (rezultatul unor reacţii care duc la formarea tromboplastinei endogene active):
c_1. *consumul de protrombină* (N > 30 s);
c_2. *timpul de cefalină** (*timp de tromboplastină parţial* sau *PTT normal* = 70-110 s) (dacă cefalina aduce la normal timpul de recalcifiere a plasmei de bolnav,

* Cefalina este un înlocuitor al factorului 3 plachetar, ceea ce determină corectarea timpului de recalcifiere al plasmei alungit la un bolnav cu trombocitopenie.

Scanned with OKEN Scanner

deficienţa este trombocitară – trombocitopenie sau trombastenie; dacă timpul de recalcifiere nu se corectează, deficienţa este de origine plasmatică – ex. hemofilie);

c_3. *timpul de cefalină kaolin** (PTTK; normal = 45-60 s – impune prezenţa pulberei de *kaolin* în efectuarea timpului de cefalină, PTT);

c_4. *timpul de generare a tromboplastinei* (testul Biggs Douglas MacFarlane); o variantă a acestui test pentru *determinarea tipului de hemofilie* este prezentată pentru interpretare în tabelul de mai jos (1. 11);

c_5. *trombelastografia* (TEG) permite cuantificarea următoarelor 4 valori:

– *timpul de reacţie r* (sau timpul de latenţă) – corespunde fazei coagulării în care se formează *tromboplastina endogenă* şi trombina; N = 7 min (de la debutul înregistrării TEG până când distanţa celor două ramuri ale TEG atinge 1 mm);

– *constanta k* – reflectă transformarea fibrinogenului în fibrină sub influenţa trombinei; N= 5 min 45 s (se apreciază prin distanţa între sfârşitul timpului *r* până la punctul, fixat arbitrar, ce corespunde la o distanţare de 20 mm a celor două ramuri ale curbei);

– *elasticitatea (amplitudinea) maximă* E_{max} (A_{max}) – reflectă rezistenţa la deformarea chiagului; N = 113 (se exprimă în milimetri, prin distanţa maximă care separă cele două ramuri ale TEG);

– *constanta r + k* – reprezintă durata totală a coagulării (12 min 45 s) şi corespunde timpului de coagulare a sângelui total (sau timpului de recalcifiere a plasmei).

În concluzie, TEG este o investigaţie complexă care dă informaţii asupra mai multor faze ale coagulării, inclusiv asupra retracţiei cheagului (absentă, când se înregistrează un paralelism al ramurilor diagramei în porţiunea a treia a traseului).

Tabel 1.11 – *Determinarea tipului de hemofilie* (utilizând timpul de coagulare a sângelui integral sau a plasmei recalcifiate de la pacient cu diverşi „reactivi": plasmă normală, plasmă normală adsorbită** pe hidroxid de aluminiu, ser normal***, cefalină)

Tipul de hemofilie	Reactivi			
	Plasmă proaspătă normală (conţine A, B, XI)	Plasmă adsorbită (conţine A şi XI)	Ser normal vechi (conţine B, XI)	Cefalină
Hemofilie A	corectează	corectează	nu corectează	nu corectează
Hemofilie B	corectează	nu corectează	corectează	nu corectează
Hemofilie C (deficit fact. XI)	corectează	corectează	corectează	nu corectează

d) **explorarea fazei a II-a a coagulării** (reprezintă transformarea protrombinei în trombină) = explorarea căii extrinseci a coagulării; se apreciază prin determinarea *indicelui de protrombină (timp Quick)* scăzut în: deficienţe de factori V, VII, X, izolată sau asociate, insuficienţă hepatică, CID şi fibrinoliză, icter mecanic, tratament anticoagulant cu antivitamine K (dicumarol).

* Kaolina permite activarea uniformă a factorilor tromboplastino-formării endogene (IX, XI, XII), cu scurtarea timpului de coagulare (un test mai reproductibil decât PTT), cu o citire mai comodă.

** Plasma normală adsorbită nu conţine factor antihemofilic B.

*** Serul normal nu conţine factor antihemofilic A.

Scanned with OKEN Scanner

Vasopatii. Purpura Schönlein-Henoch

***Sinonime**: pelioza reumatica, purpura vasculară alergică, vasculită (angeită) de hipersensibilizare* (Zeek).

Cuprinde ***două sindroame***, care înglobează toate manifestările tabloului clinic complet:

1. ***sindrom Schönlein***: *purpură + manifestări articulare*;
2. ***sindrom Henoch***: *manifestări digestive* şi *renale*.

În 80% din cazuri, boala survine la copii şi adolescenţi.

Are semnificaţie prognostică variabilă, manifestările digestive şi renale fiind extrem de periculoase atât pentru evoluţia imediată, cât şi pe termen lung (mai ales prin vârsta fragedă la care se instalează).

Etiopatogenie

Mecanismul hiperimun (patogenie imunoalergică) poate fi iniţiat de diverşi alergeni:
- infecţii streptococice (căi aeriene superioare: amigdalită, faringită);
- alimente: ouă, lapte, ciocolată;
- *medicamente*: *antibiotice* (inclusiv penicilina), chinină;
- *seruri, vaccinuri*.

Anatomie patologică: reacţie inflamatorie a capilarelor şi arteriolelor mici de cauză imunologică (complexe imune), ceea ce conferă şi numele de vasculită-angeită de hipersensibilizare, reacţie inflamatorie care duce la creşterea permeabilităţii vasculare, exudare şi hemoragie, tromboze şi necroză fibrinoidă.

Manifestările şi consecinţele acestor reacţii morfologice se constată pe:
- tegumente (purpură palpabilă sub formă de papule urticariene);
- articulaţii (artrită);
- mucoase (digestivă: dureri abdominale, hemoragii, obstrucţii intestinale ± invaginaţie, perforaţii);
- ghemul glomerular al nefronului (glomerulonefrită focală ± sindrom nefrotic, cu posibilitatea evoluţiei spre insuficienţă renală cronică ireversibilă).

Tabloul clinic urmează tropismul leziunilor morfologice din teritoriile menţionate mai sus.

Debutul este brutal (la 2-3 săptămâni după o infecţie, posibil streptococică sau virală) cu: febră, astenie, dureri articulare, dureri abdominale, hematurie + purpură.

De menţionat precesia purpurei (care uneori este minoră sau poate lipsi) de către manifestările articulare.

Descrierea purpurei aduce elemente caracteristice care permit diagnosticul, numai pe elemente clinice, în majoritatea cazurilor:
- formă: peteşii sau noduli roşii; uneori elementele purpurice sunt necrozate;
- dimensiuni: variază de la elemente punctiforme, lenticulare, la elemente mari care confluează în placarde;
- sediu: *simetric*, la membrele inferioare, *preferenţial sub genunchi*, dar şi pe fese, pe mâini, *excepţional la faţă*;

Scanned with OKEN Scanner

- dispunere: în formă de *corimb* (ciorchine);
- alte elemente caracteristice (diferite de a celorlalte diateze):
  - purpura se accentuează în ortostatism;
  - absenţa hemoragiilor mucoasei nazale sau bucofaringiene;
  - absenţa echimozelor.

Manifestările articulare: evoluează de la simple artralgii la artrite, cu tumefierea articulaţiilor, limitarea mişcărilor, interesând articulaţiile pumnului, genunchi, coate.

Manifestările gastro-intestinale constau din: dureri abdominale sub formă de crampe, diaree + tenesme + sânge în scaun; rareori, se instalează ocluzia, prin invaginaţie sau peritonită, consecutiv perforaţiei intestinale (ambele manifestări realizează *abdomenul acut chirurgical* din purpura vasculară alergică).

Manifestările renale:

- hematurie (40% din cazuri) + cilindri hematici, hialini, granuloşi;
- albuminurie.

Evoluţia poate fi spre insuficienţă renală cronică.

Examene de laborator

Toate testele hemostazei sunt normale; testele screening pentru diateză hemoragică – tip trombopatie – se practică pentru a dovedi că nu este vorba de o purpură trombopenică.

Alte teste sunt argumente pozitive indirecte ale prezenţei vasculitei alergice prin hipersensibilizare:

a) prezenţa sindromului biologic de inflamaţie: VSH crescut, fibrinogen crescut, leucocitoză;
b) anemie (după sângerări mari);
c) sindrom imunologic: Ig A crescute, complement normal sau crescut;
d) investigaţiile etiologice: pun uneori în evidenţă infecţia streptococică prin exudat faringian şi/sau titrul ASLO crescut.

Diagnostic diferenţial

Etapa diagnosticului diferenţial nu trebuie eludată, mai ales atunci când purpura Schönlein-Henoch nu are tabloul clinic complet sau a fost surprinsă într-o anumită fază evolutivă. Principalele afecţiuni care se pretează la un diagnostic diferenţial sunt:

1. *reumatismul articular acut*, cu sindromul Schönlein fără purpură (sau surprins înaintea apariţiei purpurei). Manifestările articulare fără purpură pun în discuţie şi alte forme de reumatism.
2. *alte vasculite*; *crioglobulinemia mixtă* (teste speciale), *poliarterita nodoasă* (HTA + biopsie musculocutanată caracteristică);
3. *alte purpure*: purpura trombopenică (triada – număr scăzut de trombocite, TS alungit, retracţia cheagului întârziată – este prezentă); alte purpure nealergice (se vor căuta paraproteinemii); teleangiectazia Rendu-Osler (elementul eredo-familial dominant);
4. *glomerulonefrita primitivă* (din cauza afectării renale focale);
5. *afecţiuni abdominale*, inclusiv cele care reprezintă o sursă etiologică de abdomen acut chirurgical (din cauza ocluziei, invaginaţiei sau perforaţiei, posibile în purpura alergică).

Scanned with OKEN Scanner

Evoluţie

Prognosticul imediat poate fi favorabil ; pe termen lung, prognosticul este rezervat din cauza posibilei complicaţii renale (GN focală), cu evoluţie spre insuficienţă renală cronică.

Trombopatii. Purpure trombopenice

Clasificare

a) după intensitatea manifestărilor clinice :
   1. *purpura simplex* (numai cutanată) ;
   2. *purpura hemoragica* (hemoragiile se produc pe mucoase şi/sau viscere).

b) etiologică :
   1. *idiopatică* – **boala Werlhof** ;
   2. *secundare* (simptomatice) :
   - ***medicamentoase*** : chinidină, fenilbutazona, sulfamide, antitiroidiene ;
   - boli hematopoietice : anemie aplastică, anemie Biermer, anemie hemolitică (sd. Evans), leucemii, paraproteinemii, CID ;
   - hipersplenism (boli de ficat, tezaurismoze) ;
   - infecţioase (mononucleoză, HIV) ;
   - colagenoze (LED).

Purpura trombopenică idiopatică (boala Werlhof)

Forme clinice :
- ***acută*** – apare cu predilecţie la copii şi adulţi tineri, după infecţii virale (evoluţie 4-6 săptămâni) ;
- ***cronică*** – apare îndeosebi la persoane de sex feminin, între 14-50 ani (evoluează peste 12 luni, fără tendinţă la vindecare).

Patogenia : imunologică, pentru cea acută, prin ac. încrucişaţi antivirali sau ac. faţă de antigeni virali ataşaţi de plachete ; pentru cea cronică, mecanismul patogenic este autoimun.

Durata de viaţă a trombocitelor este scurtată, iar rolul splinei este atestat de eficienţa splenectomiei (splina este sediul producerii de anticorpi antiplachetari).

Examenul clinic

Elementele dominante în manifestările clinice aparţin *sindromului hemoragipar* :
- ***purpura*** peteşială ;
- echimozele ;
- hemoragiile mucoase şi viscerale.

Febra este prezentă în formele clinice acute, postinfecţioase.

Analiza purpurei
- sediu : membre şi trunchi, conjunctive, mucoasa bucală, vălul palatului ;
- descriere : pete mici, punctiforme, netede, fără relief, culoare violacee, dispunere lineară (*vibices*), infraclavicular, pe umeri, nu dispar la presiune.

Hemoragiile viscerale constau din: epistaxis, metroragii, digestive, cerebrale.
Splenomegalia este prezentă în 10-20% din cazuri.

Examene de laborator

Triada clasică: – ***trombocite*** ↓;
– ***TS*** ↑ (alungit);
– ***retracţia cheagului*** – deficitară (nulă la 25.000 plachete/mm^3).

Trombelastograma evidenţiază un E_{max} redus.

Puncţia sternală: măduvă bogată în megacariocite, dar netrombocitogene (încât megacariocitele formatoare de plachete sunt mai puţin de 35-50% din populaţia megacariocitară).

Durata de viaţă a plachetelor scurtată (la 2-3 zile) (Normal = 8 zile).

Diagnosticul pozitiv se bazează pe prezenţa purpurei + triada de laborator + megacariopoieză netrombocitogenă în puncţia sternală.

Diagnosticul etiologic şi diferenţial – reprezintă elemente esenţiale ale diagnosticului de purpură trombopenică idiopatică, deoarece acest din urmă diagnostic este unul de excludere, după ce au fost eliminate toate cauzele de purpură trombopenică secundară.

Diagnosticul de boală Werlhof se va afirma dacă nu se poate pune în evidenţă, prin anamneză şi teste de laborator, o cauză trombopenizantă a purpurei: creşterea lizei plachetare periferice (hipersplenism, sd. Evans, CID, uremie) sau cauze toxice, ori infiltraţii medulare (leucemii, limfoame, metastaze).

Diagnosticul diferenţial se va face deci între:

a) purpura Werlhof şi o purpură secundară:
   – purpura trombopenică asociată cu alte boli autoimune (LED);
   – purpura prin sensibilizare la droguri (apare în câteva ore până la 24 ore de la ultima administrare; se însoţeşte de simptome şi semne de boală anafilactică: frison, febră, algii musculare şi articulare, rash, hipo TA + purpură); numărul de trombocite scade rapid şi frecvent sub 5000/mm^3, apar sângerări gastro-intestinale, metroragii; are o evoluţie de 3-6 zile, dacă a fost interceptat (anamneză riguroasă) şi întrerupt drogul implicat.

b) între purpura Werlhof şi purpura Schönlein-Henoch: pe baza caracterelor clinice ale purpurei; normalitatea triadei de laborator în purpura vasculară.

Coagulopatii. Hemofilia

Definiţie: hemofilia este un sindrom hemoragic (coagulopatie) ereditar(ă) cu transmitere recesivă legată de sex (cromosomul X), caracterizată clinic prin ***hemartroze*** şi ***hematoame***.

Persoanele de sex feminin (2 cromosomi X) au un singur cromosom X afectat de tara genetică şi nu fac boala, întrucât alela de pe cromosomul sănătos este dominantă.

Cromosomul X afectat face ca mamele să transmită *boala* fiilor, cât şi *tara genetică* – fiicelor.

Scanned with OKEN Scanner

Tablou clinic

Manifestarea clinică dominantă este sindromul hemoragic. Hemoragiile nu se manifestă de la naştere (fătul are globulină antihemofilică transferată de la mamă). Hemoragiile apar în primul an de viaţă, de la traumatisme minore (inobservabile), aparent spontan, când copilul începe să meargă. Alteori, se declanşează la o extracţie dentară sau o intervenţie chirurgicală.

Hemoragiile se clasifică în:
- externe (rare, incidentale): dentare, linguale, epistaxis, hematurie;
- *interne* (frecvente): – HEMARTROZE;
  – HEMATOAME.
- iatrogene – fatale.

Hemartrozele

- apar la vârste între 1 an şi 5 ani;
- recidivează frecvent;
- topografie preferată: genunchi, gleznă, cot, mână, şold;
- se asociază cu: durere vie (durerea dispare după oprirea hemoragiei intra-articulare) + imobilizarea membrului în poziţie antalgică;
- este interzisă puncţia articulară pentru decomprimare sau ca manevră diagnostică;
- radiografia articulaţiei este normală;
- evoluţia imediată durează 1-2 săptămâni.

După numeroase recidive ale hemartrozelor în aceeaşi articulaţie se produc modificări anatomice:
- muşchii se atrofiază şi se fibrozează;
- vascularizaţia articulară devine mai intensă şi facilitează apariţia cu uşurinţă a noi hemoragii;
- se instalează sechele articulare tip *artropatie hemofilică*, ce devine invalidantă, prin progresia ankilozei articulare, cu fixarea articulaţiei în poziţii imobile.

Hematoamele pot fi:
- superficiale (rezoluţie fără tratament):
  – pielea capului – loc unde se pot infecta;
  – orbită – pot declanşa tulburări vizuale;
  – planşeul bucal – pot jena masticaţia şi deglutiţia.
- profunde (compresive) – determină contracturi, necroze, cangrene.

Hematomul în loja muşchiului psoas simulează o apendicită acută (!)

Diagnostic

Diagnosticul pozitiv al afecţiunii este uşor; *diagnosticul diferenţial* şi *al complicaţiilor* impune atenţie, pentru a nu face erori fatale pentru bolnav.

Istoricul afecţiunii şi evidenţierea elementului familial (persoane de sex masculin, rude ascendente, rude descendente sau pe linie orizontală).

Apoi se vor practica testele de coagulare (care sunt toate pozitive), reprezentate în coloana din stânga (tabel 1.12) şi teste care care trebuie să fie normale (coloana din dreapta a tabelului).

Scanned with OKEN Scanner

Tabel 1.12 – *Teste de hemostază pentru hemofilie (pozitive şi normale)*

Teste pozitive	Teste normale
Timp de coagulare (Lee-White) ↑ T Howell ↑ PTT (timpul de tromboplastină parţial) ↑ PTTK ↑ Consumul de protrombină ↓ Trombelastograma: r + k > 30 min Testul de generare a tromboplastinei ↑ **Testul de identificare a tipului de hemofilie***	Timpul de sângerare Numărul de trombocite Timpul Quick

* Vezi explorarea de laborator a diatezelor hemoragice.

Evoluţie, complicaţii

Tabloul clinic se ameliorează după adolescenţă. Evoluţia îndelungată a bolii este dominată de apariţia ankilozelor articulare.

O hemoragie fatală poate apărea după un traumatism important (ex. accident rutier) sau după o intervenţie chirurgicală intempestivă.

Un capitol aparte este reprezentat de complicaţiile care apar ca sechele a transfuziilor repetate: hepatita virală; SIDA; formarea de ac. antiplachetari; izoimunizare.

Coagularea intravasculară diseminată (CID)

Sinonim: coagulopatie de consum.

Definiţie – sindrom realizat printr-o tulburare complexă a hemostazei care asociază 3 fenomene consecutive cumulate la acelaşi pacient:

a) *coagulare intravasculară difuză* (manifestată prin tromboze şi necroze multiple);
b) *consum al unor factori de coagulare* (urmat de hemoragii);
c) *fibrinoliză secundară* (determină apariţia produşilor de degradare ai fibrinei – PDF).

Etiologie

Boala trebuie cunoscută de toţi specialiştii, întrucât se poate declanşa în orice serviciu, indiferent de specialitate, cauzele regăsindu-se în toate condiţiile clinice sau terapeutice unde se produce o ruptură în echilibrul dintre factorii care promovează şi cei care împiedică producerea fibrinei.

Exemple de situaţii etiologice în care se poate declanşa CID prin factori procoagulanţi în exces:

1. *Hemoliză masivă*: transfuzii masive, circulaţie extracorporală (intervenţii pe cord deschis), malarie;
2. *Exces de tromboplastină tisulară*:
   2.1. mediu obstetrical: embolie de lichid amniotic, retenţie de făt mort, avort incomplet;
   2.2. mediu chirurgical: intervenţii complexe pe cord, pulmon;
   2.3. arsuri întinse;
   2.4. leucemii acute, carcinomatoze generalizate;

Scanned with OKEN Scanner

2.5. hiperlipemie; embolie grăsoasă;
2.6. pancreatită acută.
3. *Bacterii şi virusuri*: infecţii grave;
4. *Muşcătura de şarpe*;
5. *Acidoza metabolică* (uremie);
6. *Stază vasculară în microcirculaţie* (şoc, embolie pulmonară masivă).

Manifestări clinice

A. Mai întâi trebuie recunoscute *semnele bolii/anomaliei de bază* (vezi mai sus condiţiile etiologice) sau ale complicaţiilor acesteia, pentru a certifica posibilitatea unei eventuale declanşări a CID;
B. Apoi trebuie recunoscută *afectarea mecanismelor hemostatice* şi se vor căuta consecinţele tulburării acestor mecanisme: sângerările şi trombozele.

În unele cazuri predomină manifestările excesive de tromboză, în altele, manifestările sunt secundare fibrinolizei. Hemoragiile sunt difuze, în mai multe compartimente (cutanate şi pe mucoase).

Evoluţia manifestărilor clinice se produce în trei modalităţi:
a) forma acută: apare ca o complicaţie a accidentelor obstetricale sau după intervenţii chirurgicale;
b) forma subacută;
c) forma cronică.

Afectarea renală, manifestată prin oligurie, hematurie, este o constantă a tabloului clinic.

Afectarea suprarenală este manifestată prin *hipotensiune arterială* (care agravează suferinţa circulaţiei periferice), fiind expresia insuficienţei suprarenaliene.

Afectarea pancreatică este secundară *pancreatitei acute*.

Tractul gastro-intestinal se manifestă prin *hemoragii gastro-intestinale*.

Diagnostic de laborator

I. *Testele de triaj* care permit evocarea diagnosticului de CID sunt:
a) *observarea cheagului*: mic, friabil – sugerează hipofibrinogenemia;
b) *numărătoarea trombocitelor* – trombocitopenie; aspectul frotiului dă elemente indirecte ale anomaliilor de coagulare/fibrinoliză prin *prezenţa schizocitelor*, a *hematiilor fragmentate*;
c) timpul Quick – alungit;
d) timpul de trombină prelungit – denotă fibrinogen scăzut;
e) dozarea fibrinogenului (scăzut).

II. *Teste specifice*
a) evidenţierea produşilor de degradare ai fibrinei (PDF) în urină;
b) determinări cantitative de factori ai coagulării.

Scanned with OKEN Scanner

Paraproteinemii

Clasificare

Proliferări celulare *monoclonale*
1) ***mielom multiplu** – plasmocit* ↑;
2) ***macroglobulinemia Waldenström** – limfocit B* ↑;
3) ***amiloidoza primară***;
4) ***boala lanţurilor grele*** (sd. limfoproliferativ):
   4.1. *lanţuri* γ = boala Franklin;
   4.2. *lanţuri* α = boala Seligmann;
   4.3. *boala lanţurilor grele* μ;
5) ***Gamapatii monoclonale benigne*** (fără proliferare neoplazică a limfocitelor B).

Mielomul multiplu

Tablou clinic

Are o perioadă asimptomatică de până la 20 ani. Profilul predilect este acela al unei persoane de sex masculin, peste vârsta de 60 ani (vârsta medie a cazurilor – 68 ani), la care afecţiunea a debutat insidios, cu febră, transpiraţii, infecţii repetate.

A. *Durerea osoasă* este un semn revelator de boală (la aproximativ 70% din pacienţi), dar mulţi pacienţi se adresează din această cauză iniţial serviciilor de balneo-reumatologie.
   • Durerea se manifestă la oasele late: *coaste, coloana vertebrală, calota craniană.*
   • Se accentuează cu mişcările şi la presiune locală.
   • Se asociază frecvent cu fractura patologică, foarte periculoasă pentru coloana vertebrală (duce la compresiune medulară, cu manifestări neurologice severe).

Cauza durerii:
1. proliferarea locală excesivă a celulelor tumorale;
2. producerea de OAF (*factor de activare a osteoclastelor*), eliberat de celulele tumorale. Osteoclastele produc distrucţia osoasă.

B. *Semne neurologice*

Sunt descrise manifestări neurologice secundare paraproteinozei şi/sau leziunilor distructive osoase (inclusiv fracturi patologice) din vecinătatea organelor nervoase (măduva spinării):
- polineuropatii senzitivomotorii (infiltrarea nervilor cu paraproteine);
- dureri radiculare;
- incontinenţe (urină, fecale),

manifestări care îndrumă pacienţii spre serviciile de neurologie (a doua situaţie de tergiversare a diagnosticului, după aplicarea iraţională a tratamentelor balneofizioterapice!).

Scanned with OKEN Scanner

C. *Anemia* – este prezentă în 80% din cazuri.
Cauze: mieloftizia, diminuarea eritropoiezei.

D. *Sângerările* (epistaxis, gingivoragii, purpura) se produc datorită disfuncţiei plachetare şi interferenţei cu sinteza factorilor de coagulare.

E. *Infecţiile repetate* (pneumonii, pielonefrite) se produc datorită scăderii producţiei de imunoglobuline normale, catabolismului exagerat.

F. *Insuficienţa renală* poate fi sindromul dominant la prezentarea bolnavului cu mielom şi are unele caractere particulare:
- sindromul uremic poate fi prezent sau nu, *fără HTA*;
- proteinuria constantă, poate atinge şi depăşi pragul nefrotic (sd. nefrotic amiloid prin rinichi mielomatos);
- este prezentă acidoza tubulară de tip 2 proximală (sd. Fanconi);
- hipercalcemie (în loc de hipocalcemie); are un tablou clinic tradus prin: ameţeli, letargie, depresie, confuzii, manifestări digestive (greţuri, vărsături, constipaţie rebelă), poliurie, polidipsie;
- pielonefrite repetate, asociate.

G. *Sindromul de hipervâscozitate*
- Vâscozitatea normală este 1,8 (raportul ser/apă).

În mielomul multiplu depăşeşte această valoare (*peste 5-6*), hipervâscozitatea sângelui declanşând simptomele de mai jos:
- *Cefalee*;
- *Oboseală*;
- *Tulburări de vedere*; la fundul de ochi: *„fundus paraproteinemicus"* = dilatări, alternând cu îngustări ale venelor retiniene – aspect de „salam legat" ± exudate, hemoragii.

Alte semne obiective: paloare, sindrom hemoragipar, hepatosplenomegalie, posibilitatea existenţei unor tumori osoase (la palparea oaselor craniului), adenopatii, cancere asociate (sincrone, metacrone), cu localizări diverse.

Examene paraclinice

Vizează trei compartimente diagnostice care vor finaliza diagnosticul pozitiv complet:

A. ***Diagnostic hematologic***;
B. ***Diagnostic biochimic***;
C. ***Diagnostic radiologic***.

A. ***Diagnosticul hematologic*** **(periferic şi central)**

A_1. ***sânge periferic***:
- VSH > 100 mm;
- anemie (normocromă, normocitară);
- hematii dispuse *„în fişicuri"*;
- leucocite: normale sau *leucopenie*;
- trombocite: normale sau *trombopenie*;
- prezenţa de rare plasmocite pe frotiu.

Scanned with OKEN Scanner

A_2. ***examinarea măduvei osoase*** (*central*):
- măduva este hiperplazică prin prezenţa ***plasmocitozei peste 10%***, până la 90% din celulele frotiului de aspirat medular (dominantă).

Descrierea plasmocitului mielomatos: celulă cu un diametru de 15-30 μ, rotundă sau ovală, cu nucleu rotund, excentric (având cromatina fără dispunere „în spiţă de roată", ca la plasmocitul normal).

În citoplasmă se găsesc *sferule hialine* (*corpusculi Russel*) şi vacuole, imprimând celulei un aspect particular de mură (*celula Mott*).

B. ***Diagnosticul biochimic***

1. *Sânge*:

Proteine şi electroforeză:
- *creşterea proteinelor totale* – ***peste 100 g/l.***
- aspectul în „turlă de biserică" (*church spire*) al mobilităţii electroforetice, aspect furnizat de:
  - *banda* γ = ***gama plasmocitom*** sau
  - *banda* β = ***beta plasmocitom.***

  Această distorsionare unilaterală a curbei de integrare a electroforezei se datorează *componentei M* (monoclonale), care în gama plasmocitom este ***Ig G***, iar în beta plasmocitom este ***Ig A***.
- *Testul SIA* (*serum in aqua*) pozitiv atestă prezenţa paraproteinelor.

2. *Urina*:
- prezenţa ***proteinei Bence-Jones***, proteină formată din lanţuri uşoare λ (lambda) sau κ (kappa).

  Această proteină apare datorită hiperproducţiei de Ig şi hipercatabolismului acestora, cu eliberare de lanţuri uşoare.

Alte anomalii biochimice:
- ***hipercalcemia***
- *creşterea FAS*
- P_4 – crescut
- *LDH – crescut*
- *hiperuricemie*
- *creşterea* β_2 *microglobulinei*

C. ***Diagnosticul radiologic***

Obiectivarea prin radiografii ale oaselor late (calotă, coloană vertebrală, bazin) a *leziunilor osteolitice* (***geode***), *a* ***tasărilor vertebrale*** $\pm$ *fracturi patologice*.

Stadializarea mielomului multiplu (Salmon, Durie)

Stadiul I: *Hb > 10g%*
Ca^{2+} < 12 mg%
Ig G < 5000 mg%
Ig A < 3000 mg%
Proteina Bence-Jones < 4 g/24 h (eliminare urinară)
Absenţa leziunilor osteolitice (se acceptă o leziune solitară)

Scanned with OKEN Scanner

Stadiul III: *Hb < 8,5 g%*
Ca^{2+} > 12 mg%
Ig G > 7000 mg%
Ig A > 5000 mg%
Proteina Bence-Jones > 12 g/24 h (eliminare urinară)
Leziuni osteolitice multiple şi/sau fracturi patologice

Stadiul II: *valori biochimice intermediare între stadiul I şi III*

Stadiul II mai poate fi diferenţiat de stadiul I după nivelul seric al β_2 microglobulinei:

1) *β_2 microglobulina < 4 µg/ml ⇒ stadiul I*
2) *β_2 microglobulina > 4 µg/ml ⇒ stadiul II*

Diagnostic

Diagnosticul pozitiv de mielom multiplu se sprijină pe următoarele elemente esenţiale: *plasmocitoza medulară peste 30%*, creşterea nivelului *proteinelor* totale peste 100 g/l, evidenţierea unei *creşteri de Ig monoclonale* în banda gama sau beta a electroforezei, cele 2 imunoglobuline interesate fiind fie Ig G (la valori de peste 3,5 g%), fie Ig A (peste 2 g%), eliminarea urinară de *proteină Bence-Jones la valori peste 1 g/24 h.*

La anomaliile hematologice şi biochimice se adaugă descoperirea *leziunilor osteolitice* pe radiografii, argument foarte puternic pentru diagnostic, dar şi pentru o evoluţie agravată ce scurtează speranţa de viaţă a pacientului.

Pentru sistematizarea diagnosticului în mielomul multiplu se folosesc criteriile de diagnostic prezentate în combinaţii care certifică prezenţa afecţiunii:

A. *Majore*
I. *Plasmocitoză medulară mai mare de 30%.*
II. *Confirmare bioptică (biopsie osoasă) a plasmocitomului (solitar).*
III. *Ig G > 3 g% sau Ig A > 2 g%.*
IV. *Eliminare urinară de lanţuri λ (lambda) sau κ (kappa) peste 1 g/24h.*

B. Minore
a) *Plasmocitoză medulară 10-30%.*
b) *Creşterea de Ig monoclonale mai redusă decât la A.III.*
c) *Leziuni osteolitice discrete.*
d) *Reducerea Ig serice la valori mai mici decât normale: pentru Ig M < 50 mg%, pentru Ig A < 100 mg%, pentru Ig G < 600 mg%.*

Combinaţii posibile pentru un diagnostic pozitiv cert:
I + III sau **II + III**
I + b, c sau **d**
II + b, c sau **d**
III + a sau **c**
a + b + c
a + b + d

Scanned with OKEN Scanner

Diagnostic diferenţial

A. Alte boli cu ***plasmocitoză***:
- tuberculoza (evidenţierea bK);
- cancere metastatice (evidenţierea tumorii primare);
- reacţii medicamentoase (anamneză);
- colagenoze (ANA, biopsii);
- sifilis (reacţii serologice);

B. Prezenţa de ***„hematii în fişicuri"***:
- alte paraproteinemii (vezi mai jos!);
- insuficienţa renală cronică de altă cauză decât mielomul;

C. Alte boli cu ***gamapatie monoclonală***:

C.1. *Macroglobulinemia Waldenström*
- predomină hepatosplenomegalia şi adenopatiile;
- manifestări hemoragipare mai frecvente (purpură, epistaxis, peteşii, echimoze, menometroragii);
- măduva osoasă: *celularitate predominant limfocitară*;
- prezenţa *hiperimunoglobulinemiei M monoclonale* (Ig M > 3 g%);

C.2. *Gamapatia monoclonală benignă*
- plasmocitoza medulară este sub 10%;
- Ig monoclonală sub 3 g%, constantă în timp;
- absenţa leziunilor osteolitice;
- puncţia biopsie hepatică – tablou histologic normal;

C.3. Alte gamapatii monoclonale din:

C.3.1. colagenoze (ANA, biopsii);

C.3.2. boala Gaucher (celule caracteristice în măduvă);

C.3.3. boli hepatice: hepatita cronică, ciroza hepatică (PBH);

C.3.4. boli infecţioase: endocardita infecţioasă (hemoculturi);

C.3.5. neoplazii: LLC, sd. Sézary, limfoame;

B. ***Boli asociate cu leziuni osteolitice***:
- metastaze osoase;
- hiperparatiroidismul.

Evoluţie/Prognostic

Prognosticul: infaust; durata medie de supravieţuire: 3-4 ani.
Complicaţii: infecţioase – datorate insuficienţei medulare secundare;
hemoragii;
insuficienţă renală cronică;
leucemie acută cu plasmocite.

Scanned with OKEN Scanner

Macroglobulinemia Waldenström

Definiţie : boală limfoproliferativă caracterizată prin hipersecreţia de paraproteine (Ig M) în cantitate mare şi hipervâscozitate, fără leziuni osoase.

Tablou clinic

Manifestările clinice pot fi grupate în mai multe sindroame :

1. *sd. limfoproliferativ* (adenopatii) ;
2. *sd. anemic* (datorat sângerărilor, infiltraţiei medulare cu limfocite, creşterii volumului plasmatic) ;
3. *sd. paraproteinemic* ;
4. *sd. de hipervâscozitate.*

Pacienţii se prezintă cu această boală în jurul vârstei de 60 de ani (şi peste).

Supravieţuirea medie din momentul diagnosticului atinge 6 ani.

Sindroamele de mai sus se regăsesc în simptome, semne clinice şi teste de laborator :

A. ***Simptome*** :

- *oboseală* ;
- *artralgii* ;
- *ameţeli* ;
- *sângerări mucoase* ;
- *peteşii (purpură vasculară)* ;
- *tulburări vizuale* ;
- *manifestări de ischemie periferică* (datorate crioglobulinelor, formate din Ig M) : *fenomene Raynaud, acrocianoza, ulceraţii şi gangrene la extremităţi.*

B. ***Semne clinice*** :

- *limfadenopatii* (la peste 50% din cazuri) ;
- *hepatosplenomegalie.*

C. ***Teste de laborator*** :

- VSH – mult accelerat (domeniul paraproteinemiilor ! – peste 100 mm/1 h) ;
- sânge periferic :
  - anemie normocromă, normocitară ; uneori hemolitică (Coombs pozitiv) ;
  - seria leucocitară : **limfocitoză**, neutropenie, tablou leucemic ;
  - seria plachetară : trombocitopenie ; trombocite anormale calitativ, cu anomalii de adezivitate/agregabilitate ;
- examenul măduvei osoase :
  - infiltrat limfocitar difuz, pleiomorfic ;
  - plasmocite în exces ;
  - celule plasmocitoide ;
  - coloraţia PAS evidenţiază limfocite cu incluzii intranucleare (corpi Dutcher) ;

Scanned with OKEN Scanner

- teste biochimice
  - proteinograma : creşterea proteinelor totale > 90 g/l ;
    creşterea γ sau β globulinelor ;
    proteina M (Ig M) 10-30 g/l (normal 250 mg%) ;
  - prezenţa proteinei Bence-Jones în urină (la 70% din cazuri) ;
  - proteinuria nespecifică şi insuficienţa renală sunt mai rare ca în mielom ;
  - vâscozitatea = 4 N (N = 1,4-1,8) ;
  - test SIA pozitiv ;
- examenul oftalmoscopic al fundului de ochi :
  - vene mult dilatate, segmentate (aspect de „cârnat") ;
  - hemoragii ;
  - exudate ;
  - tromboze venoase.

Diagnostic diferenţial

a) *Alte paraproteinemii* : Mielomul multiplu :
   - nivelul Ig M este mult mai mic ;
   - cresc alte Ig : Ig G, Ig A ;
   - celula predominantă : plasmocitul ;
   - leziuni osteolitice prezente ;
   - **hipercalcemie** ;
   - insuficienţă renală frecventă ;
   - splenomegalia şi adenopatiile sunt minime ;

b) *Leucemia limfatică cronică* : proliferare limfocitară monomorfă.

Scanned with OKEN Scanner

CAPITOLUL 2

BOLI CARDIO-VASCULARE

Ateroscleroza

Ce este *arterioscleroza* şi ce este **ateroscleroza**?

Lobstein defineşte procesul de *arterioscleroză* ca un proces fiziologic de îmbătrânire a arterelor caracterizat prin:

- îngroşarea intimei;
- scăderea elasticităţii arterelor;
- creşterea conţinutului în calciu;
- **are un caracter difuz.**

Spre deosebire de arterioscleroză, **ateroscleroza** interesează **focal** arterele.

Leziunea esenţială în aterosclerază este **placa de aterom.**

Cuvântul grecesc *„ateroma"* înseamnă „terci" şi acest termen a fost propus de Marchand (1904) pentru a caracteriza leziunile caracteristice.

Placa de aterom se defineşte ca *dezvoltarea de plăci focale fibrolipidice asociate cu îngroşarea intimei şi a porţiunii interne a mediei.*

Definiţia OMS (Comitet de experţi) din 1972 defineşte ateroscleroza ca fiind expresia uneia sau a asocierii celor 3 tipuri de leziuni morfologice:

1. *leziuni timpurii*:
   - striaţii lipidice;
   - plăci gelatinoase;
   - microtromboze.
2. *leziuni avansate*:
   - plăci fibroase;
   - plăci aterosclerotice.
3. *leziuni complicate*:
   - ulceraţii;
   - calcificări;
   - hemoragie în placă;
   - tromboza în placă.

Definiţia OMS din 1974 defineşte ateroscleroza (tot anatomic) prin: *hiperplazia fibromusculară a intimei ce conţine striaţii lipidice de tip juvenil sau de tip avansat.*

Placa de aterom este sediul:

- calcificărilor;
- hemoragiilor intraparietale;
- necrozelor şi ulceraţiilor;
- trombozelor.

Scanned with OKEN Scanner

Histologia plăcii de aterom

Placa de aterom se caracterizează prin:
- protruzia celulelor musculare netede ce conţin lipide sub formă de agregate complexe: esteri de colesterol, colesterol, trigliceride, fosfolipide;
- celulele musculare sunt înconjurate de o matrice de celule ce aparţin ţesutului conjunctiv: elastina, glicozaminoglicani, colagen.

Cele mai afectate artere sunt: aorta şi ramurile sale, arterele coronare, arterele iliace, arterele femurale, arterele cerebrale.

Aterogeneza

1. **Teoria răspunsului la injurie** în care ***factorii de risc*** produc leziuni caracterizate prin denudare focală, rezultată din liza şi descuamarea celulelor endoteliale, suprimându-se astfel funcţia de barieră a endoteliului; în spaţiul subendotelial migrează monocitele circulante (care se transformă în macrofage) şi trombocitele care eliberează un hormon local – PDGF – *factor de creştere derivat din plachete*. Se produce o creştere a permeabilităţii endoteliale, cu acumularea în spaţiul subendotelial a lipoproteinelor, fibrinogenului, monocitelor (transformate în macrofage). Factorii umorali eliberaţi de macrofage şi de trombocitele migrate printre celulele endoteliale stimulează migrarea celulelor musculare dinspre medie spre spaţiul subendotelial, producând hiperplazia fibromusculară a intimei, apariţia *striaţiilor lipidice de tip juvenil* care se transformă în *leziuni avansate* (plăci aterosclerotice).

2. **Teoria monoclonală (miogenă)**, în care celulele contractile din musculatura netedă a peretelui arterial trec din *starea contractilă* în *starea sintetică*; acestea pierd miofilamentele şi insensibilitatea la substanţele mitogene, îşi dezvoltă un reticul endoplasmatic complex şi îşi sporesc performanţele aparatului Golgi.

Substanţele mitogene (elaborate de celulele endoteliale, stimulate de factorii de risc, monocite, trombocite) induc migrarea celulelor musculare dinspre medie spre intimă, odată cu creşterea sintezelor celulare şi diviziunea fibrelor musculare. Această migrare a celulelor musculare netede, ce au trecut de la starea contractilă la starea sintetică, generează ***placa fibroasă***.

Mecanisme implicate în procesul de formare a plăcii de aterom

Cele patru mecanisme fundamentale implicate în aterogeneză sunt:
1. leziunea endotelială şi proliferarea celulelor musculare netede;
2. interacţiunea peretelui arterial cu celulele sangvine;
3. intrarea şi acumularea lipoproteinelor în spaţiul subendotelial;
4. sinteza ţesutului fibros.

Se poate spune că ateroscleroza este un răspuns la injuria asupra peretelui vascular; endoteliul este sediul acestei injurii, realizată de:
- creşterea presiunii arteriale (HTA) – *injurie hemodinamică*;
- conflict imunologic cu interesarea endoteliului – *injurie imunologică*;
- dislocarea cimentului intercelular şi pătrunderea lipidelor ce constituie placa de aterom – *injurie biochimică* (diabetul zaharat, hipelipoproteinemie).

Scanned with OKEN Scanner

Principalii „actori" şi influenţa lor dovedită în realizarea „scenariului" propus pentru explicarea aterogenezei intervin în acest proces complex prin intermediul acţiunilor lor biologice şi biochimice ce perturbă grav funcţiile endoteliale normale. Aceste celule sunt:

Monocitul – granulocit care, în momentul participării la procesul de aterogeneză, se transformă în macrofag, ce conţine enzime proteolitice, complement, factori de creştere şi chemotactici, factori de inhibare a multiplicării limfocitelor, factori de inhibare a multiplicării celulelor tumorale.

Trombocitul are un echipament enzimatic în structurile citoplasmatice, secretând ADP, ATP, serotonina, factori trombogeni, TxA2, factori de creştere ai ţesutului conjunctiv, derivaţi din trombocit, calciu, fibrinogen; ia parte la procesul de fagocitoză; conform teoriei monoclonale, transformă celula musculară netedă în celulă de sinteză, oferind influenţe mitogene de diviziune celulară.

Celula musculară netedă leagă lipoproteine, le introduce în celulă, are loc degradarea lor, se produce sinteza de colagen, se secretă PG; are loc o activitate de proliferare.

Factorii de creştere eliberaţi de trombocite, endoteliul celular şi de macrofage contribuie la această proliferare.

Are loc o cascadă în care monocitul produce factori de creştere şi inflamaţie care, alături de cei produşi de trombocit, acţionează asupra diviziunii celulei musculare netede; acest fenomen stă la baza producerii plăcii fibroase.

După aderarea monocitului la endoteliul vascular, transformarea acestuia în macrofag se face în etape:

- prima fază are loc acolo unde este o leziune endotelială; se realizează un proces neoformativ, o aglomerare de monocite care formează adevărate „crevase" în endoteliul vascular, sediul plăcii de aterom;
- într-o a doua fază, monocitul pătrunde printre celulele endoteliale către spaţiul subendotelial, transformându-se în macrofag;
- are loc aderarea trombocitelor;
- macrofagul se încarcă cu particule lipidice şi le introduce în spaţiul subendotelial.

În consecinţă, endoteliul rămâne foarte subţire, spaţiul subendotelial se măreşte, macrofagele acumulează lipide transformându-se în celule spumoase şi se constituie placa fibrolipidică.

Principalii factori de injurie ai endoteliului vascular sunt: ***hiperlipoproteinemiile*** (*hipercolesterolemia*), ***fumatul***, ***hipertensiunea arterială*** şi ***diabetul zaharat.***

Dată fiind relaţia intimă dintre hiperlipoproteinemie şi ateroscleroză, *hipercolesterolemia* – ca prim factor de risc în aterogeneză – va fi discutată imediat în continuare, urmată de *HTA*; iar *diabetul zaharat*, deşi are implicaţii vasculare sistemice, va fi abordat la capitolul referitor la bolile de nutriţie.

Scanned with OKEN Scanner

Hiperlipoproteinemiile

Sunt stări patologice caracterizate prin creşterea concentraţiei sangvine a colesterolului şi/sau a trigliceridelor, cauzate de creşterea sintezei lor şi/sau anomalii ale degradării lipoproteinelor.

Hiperlipoproteinemiile (HLP) sunt considerate un factor de risc major pentru ateroscleroză. HLP – care sunt definite de creşterea colesterolului total şi a LDL – contribuie la formarea plăcii de aterom. După cum reducerea dietetică/terapeutică a colesterolemiei duce la reducerea incidenţei cardiopatiei ischemice.

Structura lipoproteinelor

Lipoproteinele circulă sub formă de proteine globulinice ce conţin în centru (nucleu) *colesterol esterificat* şi *trigliceride*; la periferie se găsesc *apoproteinele*, *colesterolul liber* şi *fosfolipidele*.

Clasificarea biochimică a lipoproteinelor

În funcţie de conţinutul în proteine, se disting 4 clase de lipoproteine:
- chilomicroni;
- VLDL (*very low density lipoproteins*);
- LDL (*intermediate-density lipoproteins*);
- HDL (*high density lipoproteins*).

Conţinutul în lipide al principalelor lipoproteine explică variabilitatea în densitate (foarte joasă, joasă, intermediară, înaltă), care este cu atât mai joasă cu cât este mai mare conţinutul în lipide şi este mai înaltă, în relaţie cu conţinutul proteic:

1. Chilomicroni 80-95% trigliceride exogene;
2. VLDL 55-65% trigliceride endogene;
3. IDL 35% trigliceride + 35% colesterol esterificat;
4. LDL 45% colesterol + fosfolipide;
5. HDL 3% colesterol esterificat + 14% colesterol liber + 22% fosfolipide.

Apo (lipo)proteinele corespunzătoare claselor de lipoproteine enunţate sunt următoarele:

- pentru **chilomicroni** – ***apoproteina B48***:
  - provin din alimentaţie;
  - în proporţie de 85-90% sunt trigliceride care după absorbţia intestinală sunt degradate rezultând resturi de chilomicroni sau *remnanţi*, la o primă hidroliză de lipoproteine;
- pentru **VLDL** – ***apoproteina B100***:
  - conţin şi colesterol;
  - conţin trigliceride sintetizate în ficat;
- pentru **IDL** – ***apoproteina B100***:
  - sunt intermediare între VLDL şi LDL;
  - conţin resturi de trigliceride din VLDL;

Scanned with OKEN Scanner

- pentru **LDL** – ***apoproteina B100*** :
  – au un conţinut crescut de colesterol, pe care îl cară de la ficat către ţesuturi (periferie) ;
- pentru **HDL** – ***apoproteina A1*** şi ***A2*** :
  – transportă colesterolul de la periferie către ficat.

Funcţiile apoproteinelor

1. asigură menţinerea în soluţie a lipidelor plasmatice şi transportul lor ;
2. sunt cofactori importanţi ai unor reacţii enzimatice ;
3. reprezintă liganzii pentru unele lipide şi prin intermediul lor receptorii celulari recunosc, captează şi internalizează lipoproteinele pentru catabolism sau depunere (există afecţiuni în care anomalii calitative şi cantitative ale receptorilor – are loc o sinteză crescută de receptori pentru anumite apoproteine – explică patogenia leziunilor endoteliale induse de „injuria" biochimică prin acumularea de lipoproteine) ;
4. realizează acumularea preferenţială a lipoproteinelor în placa de aterom şi declanşarea procesului de aterogeneză.

Apoproteina A1

- este un cofactor al reacţiei de esterificare a colesterolului în ficat de către LCAT (lecitin colesterol acil transferaza) ;
- se găseşte în HDL şi este un ligand pentru receptorii HDL.

Apoproteina B48 – este ligand pentru captarea resturilor de chilomicroni de către ficat.

Apoproteina B100

- ligand pentru LDL şi receptorii LDL ;
- se acumulează împreună cu LDL la nivelul leziunii aterosclerotice, mai mult decât colesterolul şi este mai greu de epurat decât colesterolul liber ;
- ***nivelul plasmatic al acestei apoproteine este un factor de risc pentru ateroscleroză*** (valorile normale în ser trebuie să fie mai mici decât 130 mg%).

Apoproteina C II – este cofactor al LPL (lipoprotein lipaza) cu rol în hidroliza trigliceridelor din chilomicroni şi VLDL.

Apoproteina E – este ligand pentru captarea şi recunoaşterea chilomicronilor pentru VLDL şi HDL de către receptorii de suprafaţă ai celulelor.

Lipoproteina (a)

- descoperită de către Berg în anul 1963, are rol în patogenia aterosclerozei ;
- valorile serice mai mari de 30 mg% au o relaţie foarte precisă cu cardiopatia ischemică ;
- structura sa este asemănătoare cu cea a LDL ; conţine şi apoproteina B100 (în învelişul proteic) ;
- mai conţine şi ***apoproteina (a)***, a cărei structură este asemănătoare cu a plasminogenului, dar nu are calităţi fibrinolitice şi se acumulează preferenţial în procesul de tromboză, favorizându-l.

Scanned with OKEN Scanner

Chilomicronii – sunt secretaţi de intestin postprandial;
- trigliceridele sunt hidrolizate de către lipoproteinlipază şi rezultă *remnanţii* de chilomicroni în intenţia de clarificare a sângelui; chilomicronii eliberează fragmente de colesterol liber neesterificat, fosfolipide şi apo-A; *remnanţii* sunt captaţi de către ficat, care prin enzima TGLH (triglicerid lipaza hepatică) sunt mai departe degradaţi în TG şi fosfolipide; receptorii hepatici sunt:
- HDL şi apoproteinele de origine hepatică;
  Chilomicronii eliberează fragmente de colesterol liber neesterificat şi apoproteina (a); receptorii pentru trigliceride din hepatocit recunosc trigliceridele din chilomicroni, apoproteina B48, apoproteina E.

VLDL – sunt secretate de ficat; ulterior se transformă, prin încărcarea cu apoproteine, în IDL şi apoi în LDL; VLDL sunt supuse schimburilor cu HDL: VLDL primesc colesterol esterificat, apo-C, apo-E din HDL; VLDL pierd colesterol neesterificat (liber).

LDL – sunt produşii finali de catabolism ai VLDL;
- transportă colesterolul la ţesuturi, necesar reînnoirii membranelor celulare;
- sunt degradate în interiorul celulei, după ce au fost recunoscute prin apoproteina B100;
- colesterolul esterificat este hidrolizat la colesterol liber; în afara celui utilizat în constituţia membranelor, o parte este reesterificat cu participarea enzimei ACAT (acil CoA colesterol acil transferaza).

HDL

Are o sinteză hepatică şi intestinală.

Conţinutul iniţial al HDL este format din: colesterol liber, fosfolipide, apoproteine.

Funcţii:
- asigură returul colesterolului de la ţesuturi;
- captează particule lipoproteice eliberate în cursul degradării chilomicronilor şi a VLDL;
- ajută la esterificarea colesterolului prin enzima hepatică LCAT, activată de apo-A_1 din HDL;
- HDL cu colesterol esterificat se transformă în HDL_2 şi HDL_1, cu o formă globulară, subunităţi ale HDL, care sunt captate de receptorii hepatici apo-E şi astfel colesterolul este eliminat (prin căile biliare) sub formă de acizi biliari.

Colesterolul

Colesterolul este alcătuit dintr-un nucleu sterolic care constituie baza hormonilor steroizi din glanda suprarenală, a hormonilor testiculari şi a hormonilor ovarieni; enzima-cheie a sintezei colesterolului este HMG-CoA reductaza, inhibarea acestei enzime ducând la hipocolesterolemie.

Colesterolul liber este esterificat de către o altă enzimă – LCAT.

La nivel celular, colesterolul esterificat este hidrolizat; o parte din colesterolul liber intră în structura membranelor celulare, o altă parte este reesterificat şi o parte este preluat de către HDL.

Colesterolul din HDL este colesterolul preluat de la ţesuturi, care ulterior este eliberat prin bilă.

Scanned with OKEN Scanner

Principalul agresor al endoteliului, care contribuie la formarea plăcii de aterom, este ***hipercolesterolemia***. În mod normal, în organism există 2 g colesterol/kgcorp, din care 2/3 este colesterol esterificat şi 1/3 este colesterol liber.

Colesterolul provine din surse exogene cum ar fi:
- creierul – 3000 mg colesterol/100 g creier;
- gălbenuşul de ou – 250 mg colesterol/ou;
- ficatul – 250 mg colesterol/100 g;
- untul – 300 mg colesterol/100 g unt;
- grăsime de porc – 100 mg/100 g.

Sursele endogene de colesterol sunt reprezentate de sinteza hepatică, intestinală şi corticosuprarenală.

Concentraţiile sangvine ale colesterolului (CT) variază:
- < 200 mg% – concentraţia ideală;
- 200-239 mg% – risc mediu de ateroscleroză;
- 240-300 mg% – hipercolesterolemie;
- > 300 mg% – hipercolesterolemie cu risc foarte mare de ATS.

Valorile normale pentru HDL-colesterol (HDL-col) sunt:
- pentru bărbaţi 31-70 mg%;
- pentru femei 50-80 mg%.

Valorile normale pentru LDL-colesterol (LDL-col) sunt:
- pentru bărbaţi 70-190 mg%;
- pentru femei 60-120 mg%.

Astăzi valorile normale şi patologice ale LDL-col sunt reconsiderate, după cum urmează:
- < 130 mg% – NORMAL;
- 130-159 mg% – risc mediu pentru ATS;
- > 160 mg% – risc înalt pentru ATS.

Valorile normale pentru VLDL-colesterol sunt:
- pentru bărbaţi 6-50 mg%;
- pentru femei 3-40 mg%.

Se pot calcula diverşi INDICI DE ATEROGENITATE, utilizând mai multe rapoarte care cuantifică riscul aterogen:

(1) $\frac{\text{Colesterol total (CT)}}{\text{HDL-col}}$ (Normal=3-3,5; **Risc aterogen** când este ≥ 5)

(2) $\frac{\text{HDL-col}}{\text{CT}}$ (Normal=0,13-0,33; **Risc aterogen** când este ≤ 0,12)

(3) $\frac{\text{Apo B100}}{\text{Apo A I}}$ (Normal ≈ 1; **Risc aterogen** când este ≥ 1,5-2)

(4) $\frac{\text{LDL-col}}{\text{HDL-col}}$ (Normal= 2,5-3: **Risc aterogen** când este ≥ 4),

unde LDL-col se calculează prin scăderea din CT a VLDL-col şi a HDL-col, încât

$$\text{LDL-col} = \text{CT} - (\text{VLDL-col} + \text{HDL-col}).$$

Scanned with OKEN Scanner

Dar VLDL-col = TG/5, cu condiţia ca TG să nu depăşească 500 mg%, încât rezultă *formula lui Friedewald* pentru calculul LDL-col:

$$\text{LDL} = \text{CT} - \frac{\text{TG}}{5} - \text{HDL-col};$$

$$\text{Astfel, IA(\%)} = \frac{\text{LDL-col}}{\text{HDL-col}} \times 100$$

Valorile IA care conferă protecţie faţă de riscul aterosclerozei sunt:
- pentru bărbaţi ≤ 35,5%;
- pentru femei ≤ 32,2%.

Relaţia dintre hipercolesterolemie şi ateroscleroză a fost bine documentată de mai multă vreme (vezi tabelul 2.1).

Tabel 2.1 – *Lipoproteinele şi ateroscleroza*

Aterogenice	LDL IDL Remnanţii din chilomicroni (?) Beta-VLDL LDL modificate Lipoproteina (a)
Non-aterogenice	Chilomicronii VLDL (?)
Anti-aterogenice	HDL

Anicikov a realizat ateroscleroză la şobolani prin alimentaţie bogată în colesterol.

Astăzi se cunoaşte bine faptul că hiperlipoproteinemiile (hipercolesterolemia, în special) reprezintă cauza şi mecanismul de declanşare şi formare a plăcii de aterom.

Hipercolesterolemia constituie baza unor boli cum ar fi hipercolesterolemia familială tip II A, care recunoaşte drept cauză o mutaţie genetică răspunzătoare de sinteza receptorilor pentru LDL; efectul este depunerea colesterolului la nivelul endoteliului vascular în cantităţi mari atât datorită hipercolesterolemiei, cât şi a defectuoasei esterificări şi metabolizări.

Homozigoţii fac infarct miocardic la vârsta de 20 de ani, hiperlipoproteinemia de tip II A ducând la tromboză coronariană.

Din punct devedere clinic putem găsi:
- xantoame tendinoase la nivelul coatelor, genunchiului, tendonului lui Achile;
- xantelasma;
- gerontoxon;
- atacuri de poliartrită şi tenosinovită.

Hiperlipoproteinemia tip II B este întâlnită la 0,5% din populaţie, fiind denumită hiperlipoproteinemia familială combinată. În acest tip de hiperlipoproteinemie se întâlneşte o creştere a apoproteinei B100 din VLDL şi LDL, asociată cu creşterea prebetalipoproteinelor.

Analizele de laborator necesare pentru diagnosticul unei hiperlipoproteinemii sunt:
- ser 4°C;
- aprecierea aspectului serului (limpede, lactescent, opalescent sau apariţia unui inel cremos);
- dozarea colesterolului;
- dozarea trigliceridelor;

Scanned with OKEN Scanner

- electroforeza lipoproteinelor ;
- ultracentrifugarea ;
- dozarea HDL-colesterolului ;
- determinarea LDL-colesterolului ;
- dozarea apoproteinei B100 ;
- dozarea apoproteinei A II.

Tabel 2.2 – *Clasificare clinico-biologică a HLP şi relaţia acestora cu ateroscleroza*

Clasa clinică	Tip de HLP (Fredrickson)	Cauze	Atero-scleroza	Pancreatită	Prevalenţa estimată
Hipercolesterolemia familială – homozigot – heterozigot	II A	Deficienţa receptorului LDL	 ++++ ++	 – –	 $1:10^6$ 1:500
Disbetalipoproteine-mia familială	III	Homozigoţi apo-E 2/E 2 Supraproducţie VLDL	++	–	1:5000
Hiperlipidemia familială combinată	II A II B IV	Producţie sporită VLDL apo-B	+	–	1:300
Hipercolesterolemia poligenică	II A	?	+	–	1:6
HiperTG-emia familială	IV	Producţie sporită a trigliceridelor VLDL cu clearance scăzut	–	+	1:500
Deficienţa în LPL sau deficienţa apo-C II	I	Deficienţa în LPL sau apo-C II	–	++	1:10

În anul 1953, Fredrickson descrie :

- **Disbetalipoproteinemia familială tip III** cu risc crescut de ateroscleroză ;
- **Hipertrigliceridemia familială tip IV** ;
- **Deficienţa de lipoproteinlipază tip I** cu **hiperchilomicronemie** cu risc de pancreatită.

Hiperlipoproteinemii din alte boli (secundare) :

- diabetul zaharat ;
- hipotiroidismul ;
- boli renale – sindromul nefrotic ;
  – dializa renală ;
- boli hepatice – colestaze de diferite cauze ;
  – hepatite ;
- disgamaglobulinemia ;
- boli prin stocare de glicogen ;
- administrarea de diferite medicamente cu efect hipercolesterolemiant : cortico-steroizi, diuretice tiazidice, estrogeni, betablocante.

Scanned with OKEN Scanner

Hipertensiunea arterială

Se defineşte a fi HTA creşterea valorilor tensiunii arteriale peste 160 mm Hg pentru TA sistolică şi peste 95 mm Hg pentru TA diastolică.

Există o zonă cuprinsă între 140-160 mm Hg pentru TA sistolică şi între 90-95 mm Hg pentru TA diastolică, ce poartă numele de ***HTA de graniţă***.

Reguli pentru determinarea tensiunii arteriale:

1. *poziţia bolnavului* la determinare trebuie să fie în decubit dorsal sau şezândă; obligatoriu, la bolnavii cu creşteri ale valorilor peste cele din definiţie se determină TA şi în ortostatism (în feocromocitom apare hipotensiunea ortostatică; tot în ortostatism ne dăm seama de hipotensiunea arterială ortostatică *indusă de medicaţia antihipertensivă*, neconvenabilă şi ulterior abandonată de bolnav, care devine necompliant).
2. *aplicarea manşetei* (care trebuie să aibă o lărgime de 12,5 cm şi de 14 cm la obezi) să acopere 2/3 din circumferinţa braţului, fără îmbrăcăminte, cu braţul liber; se palpează artera brahială, apoi se pune stetoscopul; se realizează umflarea rapidă cu valori de peste 20-30 mm Hg faţă de TA sistolică, iar decomprimarea nu se face mai repede de 2-3 mm Hg/s.
3. aprecierea TA sistolice se face în *faza I Korotkoff*, iar menţionarea TA diastolice se face în *faza V Korotkoff* (în HTA de tip sistolic ca în insuficienţa aortică apare faza IV Korotkoff, de slăbire a intensităţii zgomotelor, fenomen care se menţionează în marcarea TA – ex. 160/55/30 mm Hg).
4. se fac *trei determinări* consecutive la interval de 1 min şi se ia în calcul numai *ultima determinare*.
5. dacă se descoperă pentru prima dată valori tensionale crescute, nu se comunică pacientului diagnosticul de HTA (se menţionează valorile şi se manifestă rezervă în a-l considera, încă de la primul abord, ca hipertensiv, cu excepţia urgenţelor hipertensive); se controlează valorile timp de 3 luni, iar dacă se menţin crescute, se poate afirma diagnosticul de HTA (excepţie fac cei care prezintă valori ale TA diastolice mai mari de 130 mm Hg, care se declară hipertensivi oricând sunt descoperiţi cu această valoarea a TA_d).
6. mai trebuie de luat în considerare:
   - *gaura ascultatorie*, pentru determinarea TA diastolice;
   - *tulburările de ritm*, pentru determinarea TA sistolice;
   - *starea de şoc* pentru determinarea TA sistolice;
   - aşa-zisa *HTA de aparat*.

Clasificarea HTA (elaborată de Joint National Comittee on Detection, Evaluation and Treatment of HBP, 1989, Amer. Med. Association):

- ***după TA diastolică***:

85-90-105-115-130

< 85 mm Hg – ***NORMAL***
= 85-89 mm Hg – ***TA normală „înaltă"***
= 90-104 mm Hg – ***HTA uşoară***
= 105-114 mm Hg – ***HTA moderată***
> 115 mm Hg – ***HTA severă***
> 130 mm Hg – ***HTA malignă***

Scanned with OKEN Scanner

- *după TA sistolică* (în condiţiile unei TA diastolice < 90 mm Hg):
  < 140 mm Hg – ***NORMAL***
  = 140-160 mm Hg – ***HTA sistolică de graniţă***
  > 160 mm Hg – ***HTA sistolică izolată***

Clasificarea etiologică a HTA

I. **HTA esenţială** (75-80% din cazuri)
II. **HTA secundară**
1. ***HTA renală***
   a) *renovasculară*
   b) *renoparenchimatoasă*
2. ***HTA endocrină***
3. ***HTA de sarcină*** (*gestoza EPH*: edem, proteinurie, HTA)
4. ***HTA cardiovasculară***
   a) *sindrom hiperkinetic betaadrenergic*
   b) *insuficienţă aortică*
   c) *blocul atrioventricular total*
   d) *poliglobulie: sindrom Gaisböck*
   e) *fistulă arteriovenoasă*
   f) *HTA sclerotică (prin afectarea elasticităţii vaselor)*
5. ***HTA neurologică***
   a) creşterea presiunii intracraniene: tumori cerebrale, encefalite, acidoză respiratorie
   b) sleep apnea syndrome
   c) tetraplegia
   d) porfiria acută intermitentă
   e) disautonomie familială
   f) intoxicaţia cu plumb
   g) sd. Guillain-Barré
6. ***HTA prin contraceptive orale***
7. ***HTA de stres***: *„HTA de Leningrad"*, descrisă de şcoala rusă (în timpul asaltului Leningradului); din timpul intervenţiilor chirurgicale, psihogenică (hiperventilaţie), sindromul de sevraj alcoolic.

Mecanismele HTA

Patogenia HTA esenţiale este de fapt *„o deviere cantitativă de la normal"*, după cum afirma George Pickering (1960).

Irving Page a emis *ipoteza mozaicului*, a intervenţiei mai multor factori etiologici; este cel care a descoperit **angiotensina** (a întors o „new page" în patogenia HTA, dacă parafrazăm numele său) şi mecanismul ei de formare sub acţiunea reninei (denumită astfel de către Tigerstedt şi Bergmann în 1898, care au intuit existenţa acesteia în extractele renale cu acţiune hipertensivă); Irving Page a denumit-o ***angiotonină***. Şcoala argentiniană (Braun-Ménendez), care a lucrat concomitent cu Page, a descoperit aceeaşi substanţă, pe care au denumit-o ***hipertensină***; aşa a fost creat termenul de ***angio-tensină***, împăcând (semantic) pe cei doi cercetători.

Harry Goldblatt a obţinut HTA prin pensarea uni- sau bilaterală a arterei renale, demonstrând influenţa rinichiului asupra valorilor tensiunii arteriale.

Gayton a făcut cercetări asupra TA şi natriureză, demonstrând influenţa sodiului asupra TA.

Date elementare de hemodinamică

$$TA = DC \times RPT$$

unde DC este debitul cardiac, iar RPT este rezistenţa periferică totală.

Rezultă că TA poate creşte fie atunci când are loc o creştere a DC, fie atunci când creşte RPT sau prin ambele mecanisme. Astfel, se poate vorbi de o ***HTA de debit*** (HTA care apare în sindromul hiperkinetic betaadrenergic, blocul atrioventricular total, insuficienţa aortică), o ***HTA de rezistenţă*** şi o ***HTA prin pierderea rezervorului elastic*** (*windkessel*), întrucât:

DC = volumul sistolic × frecvenţa cardiacă

iar $RP = 8\ hl/\pi r^4$ (unde h = vâscozitatea sângelui, l = lungimea vasului, r = raza suprafeţei de secţiune a vasului); rezultă că RP este direct proporţională cu vâscozitatea sângelui şi lungimea vasului şi invers proporţională cu raza vasului la puterea a 4-a (semnifică ce importanţă considerabilă au cele mai mici variaţii ale razei vasului asupra rezistenţei periferice totale şi, implicit, asupra presiunii arteriale).

Factori implicaţi în mecanismele HTA

1. Predispoziţia genetică.
2. Creşterea contracţiei muşchiului neted datorită hipertrofiei structurale generate de anumiţi agenţi presori.
3. Hiperinsulinismul şi relaţia cu menţinerea şi declanşarea HTA.
4. Deficite în transportul ionic.
5. Sistemul renină angiotensină aldosteron.
6. Catecolaminele.
7. Prostaglandinele.
8. Endotelina.

1. *Predispoziţia genetică* – argumente:
   - există situaţii de agregare familială (mai mulţi membri ai aceleaşi familii au HTA);
   - există gene care transmit predispoziţia pentru HTA;
   - factorii de mediu acţionează asupra persoanelor cu predispoziţie genetică, mai ales la vârste adulte.

Anomaliile genetice implicate în patogenia HTA se corelează cu:
- răspunsul exagerat al sistemului nervos simpatic la factorii de stres;
- anomalii ale excreţiei sodiului cu scăderea excreţiei sale;
- defect de transport al sodiului prin membranele celulare.

2. *Hipertrofia vasculară şi creşterea stării contractile*:
   - ***ipoteza lui Folkow***: există o interacţiune de tip feedback pozitiv, astfel încât presiunile uşoare exercitate repetat determină hipertrofia structurală a endoteliului vascular ce perpetuează menţinerea stării de presiune crescută (acest model este descris de Lever).

3. *Hiperinsulinemia*. Relaţia insulină – HTA are următoarele argumente:
- insulina produce o inactivare a pompei Na-H amilorid senzitivă;
- insulina duce la creşterea catecolaminelor circulante;
- insulina stimulează reabsorbţia renală de sodiu;
- insulina creşte sinteza de proteine şi influenţează activitatea pompelor ce favorizează sinteza proteică;
- în condiţii de obezitate şi hiperinsulinemie, se dezvoltă insulinorezistenţa descoperită şi la bolnavii cu HTA slabi, dar mai ales la obezi. Hiperinsulinismul şi HTA intră în „cvartetul morţii" (Kaplan): *hiperinsulinismul + HTA + obezitatea tronculară + hipertrigliceridemia.*

4. *Transportul ionic de sodiu*. Argumente fundamentale privind participarea patogeniei sodate în HTA:
- s-a demonstrat că regimurile hipersodate determină HTA;
- pacienţii hipertensivi au o cantitate crescută de sodiu în peretele arterial şi în hematii;
- orice scădere a sodiului din alimentaţie sau utilizarea diureticelor determină normalizarea valorilor tensionale;
- creşterea sodiului intracelular este corelată cu menţinerea calciului intracelular, rezultând o reactivitate contractilă a peretelui vascular prin intermediul creşterii calciului intracelular;
- hormonul natriuretic atrial este secretat de peretele atrial şi are acţiune vasodilatatoare şi de eliminare a sodiului; se secretă în condiţii de hipervolemie; în condiţiile unei HTA, secreţia de hormon natriuretic atrial este foarte scăzută, permiţând menţinerea sodiului şi hipervolemia, cu creşterea consecutivă a debitului cardiac.

5. *Sistemul renină-angiotensină-aldosteron*:
- renina are activitate enzimatică şi acţionează pe substratul *angiotensinogen* (un tetradecapeptid sintetizat de către ficat, cu rol de „*renin substrate*"), pe care îl transformă într-un hormon format din 10 aminoacizi (decapeptid): angiotensina I;
- angiotensina I, sub acţiunea enzimei de conversie, este transformată în angiotensină II, formată din 8 aminoacizi (octopeptid);
- angiotensina II determină creşterea secreţiei de aldosteron din corticosuprarenală;
- contraceptivele orale determină o HTA cu renină crescută (contraceptivele determină o creştere excesivă a unei alfa-2-globuline hepatice, care reprezintă, ca şi angiotensinogenul, un substrat pentru acţiunea reninei, dar cu producţie excesivă), angiotensină II crescută şi aldosteron crescut, care are şi efect de retenţie hidrosalină în organism.
- în sindromul Conn, printr-un efect feedback negativ, renina este inhibată;
- angiotensina II este considerată ca factor stimulant de creştere a muşchiului neted, determinând influxul de calciu în peretele vascular arterial şi repetarea creşterilor presionale (în urma descărcărilor de angiotensină);
- angiotensina II acţionează pe receptorul membranar endotelial reprezentat de *fosfatidilinozitol*, care se transformă în *inozitoltrifosfat* (acesta din urmă determină creşterea calciului intracelular, având drept consecinţă hiperreactivitatea

ANGIOTENSINOGEN RENINĂ → ANGIOTENSINĂ I ENZ. DE CONVERSIE → ANGIOTENSINĂ II < ALDOSTERON, ENDOTELIU < PROLIFERARE MUSCHI NETED

Scanned with OKEN Scanner

contractilă a muşchiului neted) şi *diacilglicerol* care, prin intermediul kinazei C, blochează pompa de sodiu – protoni, amilorid senzitivă (care are rolul de a scoate sodiu şi de a introduce protoni); apare o acumulare de sodiu în interiorul celulei care determină o creştere a alcalinităţii intracelulare, favorabilă sintezelor crescute de ADN, ce codifică o creştere a sintezelor proteice intracelulare, cu hipertrofia structurală a celulelor endoteliale (conform schemei lui Lever).

În funcţie de activitatea reninei plasmatice (valori normale ale ARP mai mici de 2 ng/ml de sânge), se poate stabili tipul de HTA (Laragh):

- HTA *normoreninemică*;
- HTA *hiperreninemică*;
- HTA *hiporeninemică* (la cei cu hipersecreţie de aldosteron, ca în sindromul Conn).

6. *Catecolaminele*:
- se sintetizează din aminoacidul tirozină, rezultând mai mulţi hormoni: adrenalina, noradrenalina (NOR = *N ohne radikal* = azot fără radical), dopamina;
- sunt crescute în feocromocitom.

Catecolaminele sunt secretate în suprarenală (de către celulele cromafine din medulosuprarenală şi de fibrele simpatice postganglionare).

Între catecolamine şi renină sunt relaţii de promovare a acţiunii hipertensive a reninei, întrucât excitarea nervilor simpatici şi inducerea vasoconstricţiei arteriolelor aferente (de către catecolamine) determină potenţarea secreţiei de renină.

7. *Prostaglandinele*:
- sunt secretate de rinichi şi au rol vasodilatator (PGE_2 sau medulina);
- atunci când lipsesc, sunt promovate mecanismele hipertensinogene.

8. Un alt element umoral important este descoperit în anul 1988 – *ENDOTELINA*, care are un efect vasoconstrictor de 10 ori mai puternic decât angiotensina; deci, endoteliul vascular nu este numai victimă, ci şi participant la creşterea rezistenţelor periferice.

Sinteza endotelinei este reglată de acţiunea stimulatoare a adrenalinei, angiotensinei II, vasopresinei.

Efectele vasoconstrictoare se instalează lent, dar persistă peste o oră.

Alte asocieri cu HTA ale căror mecanisme sunt insuficient cunoscute:
- hiperuricemia;
- excesul de alcool;
- sleep apneea syndrome;
- policitemia (sindrom Gaisböck);
- fumatul.
- CONTRACEPTIVELE ORALE

Simptomatologia generală

Simptome nespecifice:
- cefalee occipitală sau fronto-occipitală matinală, care cedează la cafea sau antinevralgice;
- ameţeli, vertije;

- tulburări senzoriale: vizuale (vedere în ceaţă, diplopie, globi zburători, funigei, cecitate tranzitorie) sau auditive (acufene, vâjâit în urechi);
- jenă precordială, palpitaţii.

***Examenul fizic*:**
- se determină TA cu respectarea strictă a regulilor pentru determinarea TA la un hipertensiv;
- examenul fizic poate fi normal în afara valorilor tensionale crescute;
- examenul cordului poate evidenţia tahicardie, ritm de galop, aritmii, insuficienţă mitrală organo-funcţională;
- se palpează artera femurală – veţi avea şansa evocării/confirmării diagnosticului de coarctaţie de aortă!
- se ascultă aorta abdominală şi regiunile lombare (arterele lombare); în prezenţa unui suflu, investigaţiile se vor concentra în direcţia descoperirii unui mecanism hiperreninemic de HTA prin stenoză de arteră renală, coarctaţie joasă de aortă, anevrism etc.!
- se palpează lojele renale pentru determinarea dimensiunilor rinichilor – surpriza poate fi un rinichi polichistic cu HTA secundară!

În concluzie, medicul profesionist se recunoaşte imediat (în calitatea prestaţiei corecte) faţă de medicul superficial şi ignorant, care practică la ***examenul fizic*** **numai determinarea TA**, şi aceea incorect.

După aceste minime gesturi preliminare, medicul va gândi strategic, pentru a răspunde la trei întrebări pe care şi le pune în faţa oricărui pacient hipertensiv:

1. **Diagnosticul (bilanţul) funcţional al HTA**;
2. **Diagnosticul (bilanţul) etiologic al HTA**;
3. **Diagnosticul complicaţiilor**.

Cu alte cuvinte, va pune în lucru metode şi examene paraclinice care să evalueze (Cât de veche este hipertensiunea? Ce organe a atins deja prin răsunetul său visceral?) aceste 3 obiective, adică va practica:

1. **Diagnosticul (bilanţul) funcţional al HTA** la pacientul în cauză; apoi, dacă pacientul este pentru prima dată abordat de medic pentru diagnosticul şi tratamentul unei HTA sau dacă medicul are dubii privind cauza şi mecanismele HTA, va proceda obligatoriu la rezolvarea problemei numărul
2. **Diagnosticul (bilanţul) etiologic al HTA,** ceea ce înseamnă efectuarea tuturor investigaţiilor imaginate până la data prezentă, pentru a găsi o posibilă cauză (eventual curabilă) de **HTA secundară**.

Numai după ce a epuizat aceste metode (nu aplicate în bloc, ci după anumite orientări clinice şi paraclinice screening), verdictul diagnostic etiologic va fi de **HTA esenţială**.

În final, medicul va proceda la cel de al treilea diagnostic în HTA:

3. **Diagnosticul complicaţiilor**.

Diagnosticul funcţional al HTA înseamnă aprecierea stării cordului, rinichiului, creierului (prin examenul vaselor retiniene la fundul de ochi).

Pentru completarea bilanţului funcţional, se impune efectuarea câtorva examene fundamentale:

- electrocardiograma;
- radiografia toracică;

- ecocardiografia;
- sumarul de urină cu densitatea urinară;
- creatinina serică;
- clearance de creatinină;
- examenul fundului de ochi şi aprecierea stadiului FO în HTA (stadializarea KWB – Keith, Wagener, Barker):
  - FO stadiul I: îngustarea arterelor retiniene, vene uşor lărgite (Salus-Gunn I);
  - FO stadiul II: accentuarea reflexelor arteriale, încrucişarea arterelor cu venele (Salus-Gunn II);
  - FO stadiul III: apar exsudate şi hemoragii (+ modificările din stadiile precedente);
  - FO stadiul IV: apare edemul papilar (+ modificările din stadiile precedente).

În baza datelor de mai sus, un pacient cu HTA se poate încadra în unul din cele III-IV stadii evolutive, conform cu stadializarea OMS (1978), stadializare (vezi mai jos) ce nu mai este astăzi operabilă, păstrându-şi valoarea didactică şi orientativă pentru aprecierea evolutivă a bolnavului cu HTA şi a complicaţiilor acesteia, rezultate din afectarea organelor-„ţintă" (cord, rinichi, creier).

Stadializarea HTA (după OMS, 1978), ce serveşte pentru efectuarea **bilanţului funcţional**:

HTA stadiul I: nu are simptome sau modificări organice, ci numai valori tensionale crescute;

HTA stadiul II: are răsunet asupra VS (apare ***hipertrofia de VS***, evidenţiată prin ECG, ecocardiografie sau radiografie toracică);

HTA stadiul III: apar modificări de visceralizare ale organelor-„ţintă" (inima, rinichiul, creierul), izolate sau asociate la acelaşi bolnav, cum ar fi:

a) din partea cordului: insuficienţă ventriculară stângă (manifestată prin astm cardiac sau edem pulmonar acut), angină pectorală, infarct miocardic acut, disecţie de aortă;

b) din partea vaselor creierului: hemoragii cerebrale, tromboză cerebrală + hemoragii şi exsudate la examenul FO);

c) din partea rinichiului: nefroangioscleroză benignă (proteinurie mai mică de 1 g/24 ore, creatinina mai mare de 1,3 mg%, clearance de creatinină mai mic de 80 ml/min, scăderea densităţii urinare).

HTA stadiul IV: TA diastolică mai mare de 130 mm Hg, examenul FO stadiul IV, instalarea ***necrozei fibrinoide*** la nivelul vaselor renale. În acest stadiu, HTA se mai numeşte ***HTA malignă*** sau ***HTA accelerată.***

Diagnosticul etiologic al HTA

Presupune efectuarea într-o primă etapă (vezi tabelul 2.3) a unor ***investigaţii de rutină*** (screening) care nu implică spitalizare (se vor efectua în mod obligatoriu dacă bolnavul s-a internat ca urgenţă hipertensivă) sau costuri ridicate, dar vor deschide orientări diagnostice etiologice a căror exploatare raţională va impune efectuarea unor noi ***investigaţii complementare***, specializate, mai costisitoare şi invazive (vezi tabelul 2.4), unele în condiţii de spitalizare.

Scanned with OKEN Scanner

Investigaţiile de rutină (primul tabel) vizează necesitatea aplicării metodelor complementare (specializate) în conturarea diagnosticului etiologic (al doilea tabel) şi justifică conduita-standard, raţiunea pentru care pacientul hipertensiv trebuie internat şi explorat, la prima apreciere completă a cazului.

Din considerente practice, a fost imaginat cel de al treilea tabel (vezi tabelul 2.5), care arată modul de trecere de la explorarea rutinieră, banală a pacientului hipertensiv, la explorarea complementară (specializată), acţiune justificată de unul dintre obiectivele majore ale diagnosticului în HTA : **descoperirea cazurilor de HTA secundară**, care deşi sunt într-un procent redus (până la 20% din totalul pacienţilor cu HTA), dau o mare satisfacţie terapeutică, prin rezolvarea radicală (cel mai adesea chirurgicală) a afecţiunii, fără a mai fi necesar tratament antihipertensiv pe viaţă (ca în HTA esenţială).

Totodată, acest mod de lucru permite aprecieri calitative asupra serviciilor de medicină internă/cardiologie, numărul de cazuri noi cu HTA secundară/an/unitate sanitară fiind un bun criteriu de eficienţă şi apreciere a serviciului medical în cauză.

Tabel 2.3 – *Investigaţii de rutină (screening), de orientare a diagnosticului etiologic al HTA*

Investigaţia de laborator	Valori patologice	Orientarea diagnosticului etiologic posibil al HTA
Urina :		
proteinuria	prezentă	nefropatii glomerulare, interstiţiale, sd. Kimmelstiel--Wilson, nefropatia lupică etc.
sedimentul urinar,	hematurie	rinichi polichistic
testul Addis	hematurie+cilindrurie	nefropatie glomerulară
	leucociturie	nefropatie interstiţială
clearance de creatinină	diminuat	nefropatie glomerulară
urocultura	pozitivă	pielonefrită cronică
AVM	crescut	feocromocitom
Sânge :		
creatinina	crescută	nefropatii glomerulare, insuf. renală
glicemia	crescută	nefropatie diabetică, feocromocitom
Na^+	crescut	tumoră Conn
K^+	scăzut (sub 3 mEq/l)	tumoră Conn
RA	crescută (alcaloză)	tumoră Conn
ASLO	crescut	nefropatie glomerulară post-streptococică
Celule lupice, ac. antinucleari	prezente	nefropatie lupică
Imagistică :		
Radiografia toracică	semnul Rössler (EROZIUNI COSTALE)	coarctaţie de aortă
Ecografia ± Doppler	rinichi inegali, cu mic rinichi unilateral, rinichi mari	rinichi mic congenital, rinichi mic vascular, rinichi pielonefritic, rinichi polichistic
	mase suprarenaliene, mozaic flux color	feocromocitom, tumoră Conn, stenoză a. renală
Urografia minutată	inegalitatea eliminării, imagine „prea frumoasă”	stenoză de arteră renală

Scanned with OKEN Scanner

Tabel 2.4 – *Investigaţii complementare (specializate) pentru confirmarea diagnosticului etiologic în HTA*

Investigaţia de laborator	Anomalii	Certitudinea diagnosticului etiologic al HTA
Imagistice (de „localizare")		
computertomografie (CT)	mase tumorale	feocromocitom, adenom Conn, tumori extradrenale
aortografie	aorta stenozată, anevrism, stenoza arterelor renale	coarctaţia de aortă, anvrismul aortei abdominale, HTA renovasculară
angiografie renală cu substracţie	stenoze, tromboze,	HTA renovasculară, PAN
arteriografie renală selectivă	anevrisme vasculare	tumori renale compresive vascular („hipertensive")
scintigrafia renală	dimensiuni inegale	HTA renovasculară, rinichi
nefrograma izotopică	timp vascular anormal	mic, stenoză a. renală
scintigrafie suprarenaliană	masă tumorală	feocromocitom
cistografie permicţională	reflux vezico-ureteral	PN cronică cu HTA secundară
flebografie suprarenaliană	vascularizaţie anormală	tumoră Conn
Biochimice		
dozarea catecolaminelor*	valori crescute sânge/urină	feocromocitom
dozarea metanefrinelor*	valori crescute sânge/urină	feocromocitom
ARP ± stimulare (sg. periferic)	valori crescure	HTA renovasculară
ARP (venele renale)	valori crescute, inegalitate dreapta-stânga	stenoză de arteră renală
dozarea aldosteron*	valori crescute	adenom Conn
dozarea cortizolului	valori crescute	sd. Cushing
dozarea hidroxi/ceto steroizilor	valori crescute	sd. mineralocorticoide
split test Howard	inegalitate de eliminare a Na, creatininei	HTA renovasculară (+starea funcţională a rinichiului)
Bioptice		
puncţia biopsie renală	nefropatie glomerulară	HTA renoparenchimatoasă
biopsia musculocutanată	ex. histopatologic anormal	poliarterită nodoasă (PAN)

* În sânge şi urină.

Tabel 2.5 – *Exemple privind relaţia dintre investigaţiile screening şi cele complementare în diagnosticul etiologic al HTA*

Investigaţia de rutină *impune* →	**Investigaţia complementară** (specializată)	**Diagnosticul vizat**
Anomalii ale Na^+, K^+, RA →	dozare aldosteron, CT, scintigrafie cu iod-colesterol	*tumoră Conn*
AVM crescut →	dozare catecolamine, CT, scintigrafie MIBG	*feocromocitom*
UIV cu imagine „prea frumoasă" →	dozarea ARP, scintigrafie, arteriografie renală selectivă	*HTA renovasculară*

Diagnosticul complicaţiilor

La orice pacient hipertensiv, **diagnosticul complicaţiilor** înseamnă punerea în evidenţă a **atingerilor viscerale**, pe termen lung, cât şi recunoaşterea **urgenţelor (crizelor) hipertensive**.

Complicaţiile HTA pe termen lung sunt:
a) cardiace: *HVS, cardiopatia hipertensivă* (angina pectorală, infarctul miocardic acut, aritmiile, insuficienţa ventriculară stângă: astmul cardiac şi edemul pulmonar acut, moartea subită);
b) cerebrale: *encefalopatia hipertensivă, accidentul vascular cerebral*;
c) renale: *nefroangioscleroza benignă sau malignă.*

Crizele hipertensive sunt:
1. *HTA malignă* (TA distolică mai mare de 130 mm Hg, FO stadiul IV);
2. ***Encefalopatia hipertensivă*** (cefalee intensă, greaţă, vărsături, stări confuzionale, vertij, nistagmus, convulsii, pareze, paralizii pasagere);
3. *Insuficienţa ventriculară stângă acută*;
4. *Sindromul de ischemie coronariană acută*;
5. *Hemoragia cerebrală*;
6. *Disecţia de aortă*;
7. *Criza de eclampsie gravidică*;
8. *Criza de feocromocitom*;
9. *Criza de HTA după oprirea bruscă a medicaţiei antihipertensive* (ex. *rebound* la clonidin).

HTA secundară

HTA de cauză renală

I. **HTA reno-vasculară** – este cea mai curabilă formă de HTA.
a) **leziuni congenitale**: ***displazia de arteră renală***
   a.1 – *fibrodisplazia intimei*;
   a.2 – *fibrodisplazia mediei*;
   a.3 – *hiperplazia mediei*;
   a.4 – *fibroplazia perimediei.*
b) **leziuni dobândite**:
   b.1 – *ateroscleroza*;
   b.2 – *tromboza de arteră renală*;
   b.3 – *anevrismul arterei renale*;
   b.4 – *compresiune extrinsecă* (tumoră ovariană, chist renal);
   b.5 – *boli sistemice* (vasculite din cadrul LED, periarteritei nodoase);
   b.6 – *sindromul Kimmelstiel-Wilson* din cadrul diabetului zaharat cu HTA.

Elemente în favoarea diagnosticului etiologic de HTA prin stenoză de arteră renală:
- persoanele au vârsta mai mică de 25 de ani (leziuni displazice) sau mai mare de 50-55 de ani (placă de aterom, tromboză, embolie de arteră renală);
- apariţia bruscă sau agravarea unei HTA la orice vârstă;

Scanned with OKEN Scanner

- HTA cu debut brusc cu TA diastolică crescută;
- anamneză negativă pentru antecedente familiale de HTA;
- perceperea de sufluri pe aorta abdominală, în epigastru sau în lombe;
- persoane ce dezvoltă foarte multe determinări aterosclerotice ocluzive: arterele periferice ale membrelor, arterele cerebrale sau/şi coronare;
- HTA malignă cu TA diastolică mai mare de 130 mm Hg, *a priori*, trebuie considerată HTA reno-vasculară;
- HTA rezistentă la tratament trebuie considerată, până la efectuarea diagnosticului etiologic, ca HTA reno-vasculară;
- modificările urografice: constatarea unui rinichi mic (posibil rinichi mic vascular atrofic), unic sau bilateral (reducerea dimensiunilor cu cel puţin 1,5 cm) şi eliminarea întârziată a substanţei de contrast, hiperconcentrarea cu golire întârziată (mai ales unilaterală), toate aceste modificări ridică suspiciunea unei stenoze de arteră renală (urografia minutată observă eliminarea întârziată de partea bolnavă a substanţei de contrast şi apariţia „imaginii prea frumoase" tardive);
- HTA cu afectare renală neexplicată sau agravarea HTA la tratamentul cu inhibitori ai enzimei de conversie;
- determinarea activităţii reninei plasmatice din ambele vene renale (cu creşterea ARP) cu determinarea raportului dintre activitatea reninei plasmatice pe partea dreaptă şi pe partea stângă, exprimând asimetria valorilor (mult mai mari în efluentul venos de partea cu stenoza arterei renale);
- arteriografia renală selectivă sau tehnica cu substracţie digitalică;
- scintigrama renală arată un rinichi mic;
- nefrograma izotopică cu tehneţiu 99 sau iod 131 arată timp de trecere întârziat al radioizotopului prin rinichiul cu stenoză de arteră renală);
- ***testul cu captopril*** (este un test screening): bolnavul consumă sare în mod normal, fără medicaţie antihipertensivă, fără diuretice; se determină activitatea reninei plasmatice după 30 de minute de repaus (pacientul în clinostatism); apoi se administrează 50 mg de captopril, iar la 60 de minute se determină din nou activitatea reninei plasmatice; testul este pozitiv când activitatea reninei plasmatice este mai mare de 12 ng/ml/oră sau a crescut cu 150% (faţă de nivelurile bazale) sau a crescut de 4 ori (când ARP bazal < 3 ng/ml); activitatea reninei plasmatice este sensibilizată de ortostatism sau administrarea de furosemid, care scad filtratul plasmatic renal şi determină creşterea activităţii reninei plasmatice.

II. **HTA reno-parenchimatoasă** apare în:

- nefropatiile glomerulare: GN acute şi cronice;
- nefropatiile interstiţiale: PN cronică ± reflux vezico-ureteral, atrofia corticală renală;
- reflux vezico-ureteral;
- ***rinichi polichistic***;
- nefropatia obstructivă (inclusiv hematomul perirenal, obstrucţia ureterală, adenomul de prostată);
- nefropatia analgezică;
- traumatism renal.

Scanned with OKEN Scanner

HTA endocrină

A. De **cauză suprarenaliană**:
1. **medulosuprarenală**: exces de catecolamine – **feocromocitomul**
2. **corticosupprarenală**:
   - *sindroame mineralocorticoide*
     - zona glomerulară şi faciculată – **tumora Conn**
     - zona reticulată – sd. adrenogenital Bongiovani-Eberlein (deficit în 11 ß hidroxilază)
     - sd. Biglieri (HTA + hipogonadism) (deficit în 17 ß hidroxilază)
   - *sindroame glucocorticoide*
     - **sindromul Cushing** (exces de cortizol) cu HTA + hiperglicemie + obezitate

B. De cauză hipofizară – acromegalia
C. De cauză tiroidiană – mixedemul (HIPOTIROIDIE?)
D. De cauză paratiroidiană – hiperparatiroidismul
E. Utilizarea contraceptivelor orale – HTA prin contraceptive orale
F. SARCINA – GESTOZA EPH

Feocromocitomul

Este o tumoră a ţesutului cromafin (ţesutul care are în compoziţia sa granulaţii de culoare cafeniu-închis, rezultate din coloraţia cu săruri de crom, faţă de care este avid).

Se dezvoltă în sistemul cromafin, oriunde se secretă adrenalină sau noradrenalină (*glanda suprarenală*, lanţul simpatic periaortic, peretele vezicii urinare, organul lui Zukerkandl).

Poate fi familial sau asociat cu alte boli: neurofibromatoza (boala Recklinghausen), adenoamele paratiroide (boala Sipple).

În general este benign, dar în 10% din cazuri se poate maligniza.

CLINIC se manifestă cu:
- HTA paroxistică;
- HTA permanentă (± hipotensiune arterială ortostatică);
- TA normală.

Diagnosticul comportă trei tablouri diagnostice: CLINIC + BIOCHIMIC + IMAGISTIC (de localizare).

Diagnosticul clinic se bazează pe triada: ***cefalee + tremurături ale extremităţilor + abundentă sudoraţie***.

La acestea se adaugă *tahicardie* sau aritmii severe (*cardiomiopatie adrenergică*), paloare (dacă secretă noradrenalină) sau roşeaţă (dacă secretă adrenalină), anxietate, manifestări de ischemie miocardică (mergând până la infarct de miocard).

Foarte sugestivă pentru diagnostic, dar nu constantă, este ***hipotensiunea ortostatică*** la un pacient hipertensiv cu valori sever crescute ale TA diastolice, netratat cu antihipertensive.

La aceste manifestări se adaugă ***tulburări metabolice***: *hiperglicemie* (diabet zaharat), *hiperlipemie*, *azotemie*.

Scanned with OKEN Scanner

Diagnosticul biochimic

Presupune următoarele determinări în sânge şi urină:

Determinarea biochimică	Valori normale	Feocromocitom
Urină		
AVM	5-9 mg/24 ore	peste 20 mg/24 ore
Metanefrine	1,3 mg/24 ore	peste 4 mg/24 ore
Catecolamine	100 γ/24 ore, din care:	peste 300 γ/24 ore
	adrenalină = 0-20 γ/24 ore	
	noradrenalină = 10-70 γ/24 ore	
Sânge		
Catecolamine	sub 1 γ/l, din care:	peste 1 γ/l
	adrenalină = 0,15-0,35 γ/l	
	noradrenalină = 0,65-0,85 γ/l	

Diagnsoticul imagistic

Metodele imagistice permit un diagnostic de localizare a tumorii generatoare a HTA. Aceste metode sunt:

- ecografia;
- **computertomografia (CT)**;
- **scintigrafia** MIBG (metaiodbenzil guanidina);
- rezonanţa magnetică nucleară.

Ecografia abdominală poate fi singura metodă necesară şi suficientă pentru diagnosticul unui feocromocitom, dacă diagnosticul biochimic este sugestiv şi metoda ecografică este practicată de un specialist antrenat în acest diagnostic.

Cele mai valoroase metode sunt cele subliniate mai sus, întrucât: computertomografia (CT) poate oferi un diagnostic de localizare şi atunci când sediul feocromocitomului este extraadrenal, iar scintigrafia suprarenaliană cu MIBG este patognomonică pentru feocromocitom.

Testele farmacologice de liză (la ***regitină***, care determină scăderea TA sistolice cu mai mult de 20 mm Hg şi a TA diastolice cu mai mult de 10 mm Hg la cei presupuşi a avea un feocromocitom) sau de provocare (cu histamină ori glucagon) a creşterilor tensionale şi-au pierdut din valoarea iniţială, în favoarea determinărilor biochimice şi imagistice.

Aldosteronismul primar (Adenomul Conn)

Conn este cel care a descris primul caz de tumoră de corticală suprarenaliană însoţită de HTA, în 1955.

Tumora are o **caracterizare anatomică** şi o **caracterizare funcţională.**

Anatomic, tumora este descrisă ca un adenom al zonei glomerulare a cortexului suprarenalian, având dimensiuni obişnuite de 1-2 cm, de culoare galben-aurie, înconjurată de ţesut adrenal normal sau hiperplazic.

Funcţional, determină hipersecreţie de aldosteron, hiposecreţie de renină, HTA şi hipokaliemie.

Diagnosticul *clinic şi de laborator* al adenomului Conn reuneşte următoarele elemente:

1. ***HTA*** „benignă", adică cu valori moderat crescute ale TA sistolo-diastolice;
2. ***sindrom poliuro-polidipsic***, ce asociază la poliurie, nicturie (diureza de noapte mai mare decât cea de zi), fără edeme;

3. *Semne de carenţă în K^+* (K^+ seric sub 3 mEq/l, poate ajunge la 1 mEq/l):
   - parestezii, pareze, paralizii flasce cu abolirea ROT;
   - modificări ECG de hipokaliemie;
   - kaliureza ajunge la valori ce depăşesc 30-40 mEq/l.
4. *Alcaloză* (RA peste 26 mEq/l; pH peste 7,45);
5. *Hipernatremie* (mai rară);
6. *Testul Melby* (la spironolactonă) *pozitiv*: se administrează spironolactonă 4x100 mg/zi, timp de 4-6 săptămâni, timp în care TA revine la normal (TA_d scade cu cel puţin 20 mm Hg);
7. *ARP nulă şi nestimulabilă*;
8. *Dozarea aldosteronului* în sânge şi urină dă următoarele valori:
   - sânge = 9 ng/100 ml (în aldosteronismul primar peste 17-20 ng/100 ml);
   - urină = 19-20 μg/24 ore (în aldosteronismul primar peste 25 μg/24 ore).

Diagnosticul imagistic foloseşte aceleaşi metode ca în cazul localizării feocromocitomului, cu particularităţile menţionate la fiecare metodă:

- *ecografia* – rezoluţia şi sensibilitatea metodei sunt mai reduse ca la feocromocitom, întrucât şi dimensiunile adenomului Conn sunt mult mai mici; necesită ecografist experimentat;
- *computertomografia* – are o rezoluţie bună şi o sensibilitate ridicată în detecţia tumorii;
- *scintigrafia suprarenaliană* – se practică cu iodcolesterol (sensibilitate ridicată);
- *RMN* – rezoluţie şi sensibilitate foarte ridicate.

HTA prin contraceptive orale

Este o HTA uşoară, ce are ca elemente de suspiciune a diagnosticului etiologic: utilizarea contraceptivelor şi HTA.

- nu apare în primele 6 luni de utilizare a contraceptivelor;
- este o formă de HTA hiperreninemică cu creşterea aldosteronului (renina determină scăderea filtratului glomerular, fluxului sangvin renal, vasoconstricţie arteriolară, creşterea reabsorbţiei de sodiu şi creşterea secreţiei de aldosteron);
- estrogenii promovează sinteza proteică de angiotensinogen, asupra căruia acţionează renina cu formare de angiotensină II, cu creşterea aldosteronului care nu inhibă secreţia de renină, datorită ofertei crescute de angiotensinogen (substratul reninei).

Coarctaţia de aortă

Este determinată de stenoza istmului Stahel la nivelul joncţiunii cârjei aortice cu aorta descendentă.

Stenoza poate fi:

- *preductală, de tip infantil*, situată înaintea inserţiei canalului arterial menţinând canalul arterial permeabil;
- *postductală, de tip adult*, având canalul arterial închis.

Se poate asocia cu alte malformaţii congenitale:

- valva aortică bicuspidă (insuficienţă aortică);
- defect de sept ventricular;

Scanned with OKEN Scanner

- persistenţa canalului arterial;
- stenoza aortică.

Fiziopatologie: există HTA în etajul superior al organismului şi hipotensiune arterială în jumătatea inferioară (în cazul în care stenoza este situată după emergenţa vaselor mari).

Atunci când stenoza este situată deasupra emergenţei arterelor renale (coarctaţie aortică joasă), există HTA prin mecanism hiperreninemic.

Se dezvoltă circulaţia colaterală prin arterele subclaviculare, cervicale, scapulare, mamara internă.

La ***examenul fizic*** se palpează greu sau deloc artera femurală în triunghiul lui Scarpa. Palparea peretelui toracic percepe pulsaţiile arterelor intercostale, care uneori se pot vedea cu ochiul liber.

Se determină TA la nivelul membrelor superioare şi inferioare (atenţie la diagnosticul diferenţial atunci când HTA coexistă cu arteriopatia obliterantă la membrele inferioare).

La ascultaţia cordului se ascultă subclavicular stâng şi la baza inimii un *suflu sistolic* ejecţional cu iradiere în spate.

Radiologic, se observă aorta parasternal stângă sub forma cifrei 3. Datorită HTA, în arterele intercostale pot apărea eroziuni costale (*semnul lui Rössler*).

ECG arată o hipertrofie de VS tip baraj.

Examenul ecocardiografic permite aprecierea grosimii pereţilor VS (hipertrofia de VS de tip concentric). În plus, va evidenţia leziunile asociate: bicuspidia de aortă, DSV.

Diagnosticul de certitudine se stabileşte prin ***cateterism stâng*** (gradient de presiune transaortic) + aortografie.

Cardiopatia ischemică

Este determinată de cele mai multe ori de ateroscleroza coronariană, cardiopatia ischemică fiind încadrată în acelaşi concept fiziopatologic general de ischemie, noţiune ce defineşte lipsa necesarului de oxigen datorită perfuziei inadecvate.

Cardiopatia ischemică este o condiţie generată de diverse cauze ce au ca efect comun perturbarea activităţii cardiace prin dezechilibrarea balanţei aport-cerere de oxigen (fie aport scăzut la o cerere normală, fie un aport suficient, dar cerere crescută).

În condiţii bazale, debitul coronarian este de 250 ml/min, adică 0,8 ml/gram de miocard/min.

Debitul coronarian depinde de:

- rezistenţa coronariană (tonusul arterelor coronare);
- gradientul de perfuzie (diferenţa de presiune arterio-venoasă coronariană);
- capacitatea vaselor colaterale de a prelua cât mai mult debit coronarian;
- durata diastolei.

Debitul coronarian asigură consumul miocardic de oxigen (MVO), care este de 27 ml/min (adică 0,08 ml/g/min).

Factorii majori ai consumului miocardic de oxigen (MVO) sunt:

1. tensiunea parietală;
2. contractilitatea;
3. frecvenţa cardiacă.

Scanned with OKEN Scanner

Pentru estimarea clinică a MVO, au fost propuşi mai mulţi indici hemodinamici ce iau în calcul determinanţi majori ai MVO:

- *dublul produs* ($TA_S \times FC$) sau
- *indicele timp-tensiune* (*ITT*), de fapt produsul dintre *integrala presiunii intraventriculare* × *frecvenţa cardiacă*, ce se poate calcula pe baza formulei: ITT = frecvenţa cardiacă × durata sistolei × presiunea aortică medie (sau presiunea ventriculară stângă medie);
- *triplul produs* ($TA_S \times FC \times$ *durata ejecţiei* VS);
- *tensiunea parietală*;
- *travaliul elementului contractil*.

La bolnavii coronarieni, în timpul efortului se manifestă dezechilibrul aport-cerere de oxigen, pentru că debitul coronarian nu poate fi crescut mai mult de trei ori decât valorile normale.

În anul 1957, Dawber a iniţiat conceptul **factorilor de risc** aterogen în patogenia cardiopatiei ischemice.

În anul 1981, **factorii de risc** aterogen au fost definiţi ca ***orice condiţie sau caracteristică ce poate prevedea, în cazul unui subiect, posibilitatea apariţiei unei boli manifeste clinic***.

Printre factorii de risc cei mai recunoscuţi sunt:

- susceptibilitatea genetică;
- factorii locali arteriali (vulnerabilitatea arterei la apariţia plăcii de aterom este mai mare în primii 6-7 cm de la emergenţă);
- sexul (predomină la bărbaţi în vârstă de peste 50 de ani, deoarece femeile sunt protejate de hormonii estrogeni; după această vârstă, frecvenţa devine egală la ambele sexe);
- tipul comportamental A.

Factorii de risc au fost din ce în ce mai studiaţi şi cuantificaţi, încât o clasificare strategică se impune:

A. Nemodificabili: vârsta, sexul, ereditatea.

B. Modificabili:
- **HTA**;
- **hipercolesterolemia**;
- **fumatul**;
- intoleranţa la glucoză; (SCĂDEREA TOLERANȚEI LA GLUCOZĂ)
- diabetul zaharat.

C. Alţi factori posibili:
- obezitatea;
- sedentarismul; — TIPUL COMPORTAMENTAL A
- contraceptivele orale.

Fără a diminua importanţa celorlalţi factori de risc, cei subliniaţi (HTA, fumatul, hipercolesterolemia) sunt consideraţi **factori de risc majori**.

Importanţa strategică a clasificării rezidă în puterea elementelor de influenţare (medic, societate, familie, educaţie) spre a modifica prezenţa acestor factori de risc (modificabili) în viaţa pacientului, până la excludere, schimbând radical evoluţia naturală a cardiopatiei ischemice.

Scanned with OKEN Scanner

Placa de aterom poate determina formarea unui trombus care determină scăderea debitului coronarian cu creşterea consumului de oxigen prin aport nesatisfăcător.

Modalităţi de evoluţie a plăcii de aterom:

- stenoză excentrică: peretele musculo-elastic, neafectat de stenoză, este vulnerabil pentru realizarea obstrucţiei dinamice (angina pectorală vasospastică);
- stenoză concentrică: obstrucţie coronariană critică (peste 75% din lumenul coronarian).

Clasificarea cardiopatiei ischemice

A. ***Moartea subită primară.***
B. ***Angina pectorală***: *angina pectorală de efort*; *angina pectorală spontană* (*de novo*, cu debut sub o lună, de efort stabilă cu debut peste o lună, dar agravată ca frecvenţă, severitate şi durată).
C. ***Infarctul miocardic***: acut; cronic.
D. ***Insuficienţa cardiacă.***
E. ***Aritmii.***

O altă clasificare, mai recentă (din 1990)
A. ***Cardiopatia ischemică asimptomatică.***
B. ***Angina pectorală***: *stabilă*; *instabilă.*
C. ***Moartea subită.***
D. ***Infarctul miocardic***: acut; cronic.
E. ***Ischemia miocardică silenţioasă.***
F. ***Aritmii.***
G. ***Insuficienţa cardiacă***: acută; cronică.

Angina pectorală

Formele clinice de angină pectorală sunt trecute în revistă mai jos şi prezentate (sinoptic) în tabelul de la pagina următoare.

Angina pectorală stabilă cuprinde:

1. *angina tipică,* de efort;
2. *angina atipică* – cuprinde mai multe entităţi:
   - angina de decubit;
   - angina nocturnă;
   - angina *walk-through* (*second wind*);
   - angina funcţională (ca exemplu, apare în aritmii datorită creşterii frecvenţei cardiace cu scăderea diastolei);
   - angina intricată (o manifestare anginoasă asociată unei suferinţe biliare, pancreatice, artritice).

Angina pectorală instabilă cuprinde:

1. *angina de novo*: are debut foarte recent, sub o lună de zile; poate finaliza rapid către infarct miocardic;
2. *angina schimbătoare*: îşi schimbă caracterele clinice;
3. *angina crescendo*: pragul dureros este scăzut, durerea apărând la eforturi mai mici;

Scanned with OKEN Scanner

4. *angina spontană*;
5. *angina vasospastică Prinzmetal.*

Mai există o *formă mixtă* de angină – ***angina Maseri*** – care asociază caractere ale anginei de efort cu cele ale anginei de repaus, fiind de fapt o angină instabilă.

În practică, poate fi operaţională şi această clasificare (vezi şi tabelul 2.6):

1. Angina pectorală tipică.
2. Angina pectorală atipică.
3. Echivalenţe de angină: dispnee, oboseală, slăbiciune.
4. Angina Prinzmetal.

Tabel 2.6 – *Angina Pectoris* (clasificare sinoptică)

	STABILĂ	INSTABILĂ
TIPICĂ	**1. de efort**	**1. de „novo"** **2. schimbătoare** **3. crescendo**
ATIPICĂ	2. de decubit 3. nocturnă 4. *walk-through* (SECOND WIND) 5. funcţională 6. intricată 7. microvasculară (sindromul X) 8. *coerulea*	4. **spontană Prinzmetal** (varianta de angină) 5. mixtă **Maseri** 6. post-infarct 7. după angioplastie coronariană 8. după by-pass coronarian

Anamneza este elementul esenţial al diagnosticului.

Prima descriere, rămasă clasică, a durerii anginoase a fost făcută de către **Heberden W.** (1710-1801) în faţa publicului de la *Royal College of Physicians* din Londra (iulie, 1768) şi a fost publicată în *Medical Transactions of Royal College of Physicians* în 1772 (1786) sub titlul: *„Some account of a Disorder of the Breast"*.

Puţine observaţii critice şi modificări (subliniate în text şi discutate în comentariile de mai jos) mai pot fi aduse acestei descrieri clasice (adevărat „exerciţiu de anamneză"), inegalată până astăzi de nici o altă evaluare diagnostică a sindromului clinic de angină pectorală:

„...există o boală de piept caracterizată prin simptome violente şi specifice, importantă prin pericolul care-l comportă şi deloc rară, despre care nu am găsit nici o menţiune printre autorii medicali.

Sediul durerii, impresia de strangulare şi anxietatea care o însoţesc fac să o numim, pe drept, angina pectoris.

Acei care sunt loviţi de această boală sunt cuprinşi, în timpul mersului, în special la urcat sau după mese, de o senzaţie dureroasă şi extrem de penibilă în piept, care pare a vrea să le ia viaţa, dacă s-ar intensifica sau ar persista; imediat ce pacientul se opreşte, durerea dispare. În interval, bolnavii se simt bine şi există această particularitate că ei ***nu au nici o jenă respiratorie...***

Sternul este sediul bolii, uneori în partea inferioară a osului şi alteori în partea mijlocie sau superioară; totdeauna, totuşi, durerea se răspândeşte mai mult spre stânga decât spre dreapta şi, uneori, este asociată unei dureri a braţului stâng. ***Pulsul nu este tulburat.***

Care este anomalia particulară căreia îi corespunde atingerea acestor diferite părţi ale sternului ? Nu este uşor de spus şi nu am avut nici un prilej de a şti cu certitudine. Poate fi ***un spasm puternic sau un ulcer sau poate ambele...***

Bărbaţii se îmbolnăvesc mai des, mai ales după vârsta de 50 de ani.

Dacă boala durează un an sau mai mult, simptomele nu mai dispar imediat la oprire; ele apar nu numai în mers, ci şi în repaus, culcat.

Scanned with OKEN Scanner

Boala poate evolua cu intervale mari de sănătate absolută.

Prima dată când am remarcat existenţa acestei boli nu am putut găsi o descriere satisfăcătoare în cărţi ; am consultat un medic capabil şi cu îndelungată experienţă, care mi-a spus că a cunoscut mai mulţi pacienţi atinşi de această boală şi că toţi au murit subit...".

Comentariul 1

Prima subliniere din text a fost efectuată pentru a corecta opinia lui Heberden că în criza de angina pectoris nu s-ar produce nici o „jenă respiratorie", opinie combătută de realitatea clinică, ce arată prezenţa dispneei (uneori evoluând până la edem pulmonar acut), ca expresie a tulburărilor hemodinamice de insuficienţă cardiacă stângă acută (prin creşterea presiunii terminal-diastolice în ventriculul stâng), de cauză ischemică.

Comentariul 2

A doua opinie diferită de cea a lui Heberden este în legătură cu pulsul ; examenul fizic efectuat în criza de angină pectorală arată, în primul rând, o creştere a frecvenţei cardiace şi, nu rareori, prezenţa extrasistolelor atriale sau ventriculare sau chiar iniţierea unor tulburări de ritm susţinute, ceea ce contravine afirmaţiei că *„pulsul nu este tulburat"* (vezi cea de a doua subliniere din textul de mai sus).

Comentariul 3

În mod cert, Heberden nu cunoştea sediul acestei boli (coronarele) şi nici mecanismul real al producerii simptomelor (diminuarea fluxului de sânge prin coronarele obstruate), după cum rezultă din ultima subliniere a textului. De aceea, cu un puternic simţ clinic şi conştient de limitele posibilităţilor sale, sublinia : *„...o suplimentare folositoare ar putea fi adusă la această lucrare, prin compararea descrierii cu doctrina medicală curentă asupra bolilor şi remediilor, cu ceea ce a fost bine stabilit în scrierile practice, ca şi în relatările acelora care tratează despre disecţiile cadavrelor bolnavilor ; dar, la vârsta mea înaintată, ar fi fără de folos să mă gândesc la o asemenea încercare".*

Heberden a participat numai la o singură necropsie şi, ceea ce i s-a părut puţin semnificativ, avea să constituie substratul patologic cel mai frecvent (ateroscleroza), corelat(ă) cu descrierea sa : *„...la deschiderea toracelui unui bolnav care a murit de această boală în mod subit, un foarte experimentat anatomist nu a descoperit nici o anomalie a inimii, valvelor, arterelor şi venelor învecinate, cu excepţia unor* ***mici rudimente de osificare a aortei****".*

Şcoala germană (Blömer) a propus 4 criterii (***die Vier Grössen)*** de evaluare a durerii anginoase :

1. ***sediul, iradierea şi tipul durerii*** :
   - are sediul retrosternal, iradiere centrifugă ; frecvent : sternul, cot bilateral, articulaţia pumnului bilateral ; mai rar : umăr, mandibulă, submandibular stâng ;
   - caracter de gheară, apăsare, menghină, constricţie toracică, însoţite de transpiraţii şi anxietate ;
   - semnul „pumnului strâns", care constituie diagnosticul ***nonverbal*** (bolnavul vorbeşte puţin, în schimb arată extrem de elocvent), ca şi descrierea durerii cu palma întreagă aşezată în faţa regiunii sternale şi executând mişcări de lateralitate ;
   - ambele mâini ţinute pe torace.
2. ***circumstanţele de apariţie*** : la efort, după mese copioase, act sexual.
3. ***durata şi evoluţia crizelor anginoase*** :
   - durata de 10-15 min ;
   - remisiune completă la oprirea efortului.
4. ***proba terapeutică cu nitroglicerină*** : dispariţia durerii după nitroglicerină, ca şi cum „ar fi luat-o cu mâna" (apare o cefalee datorită efectului de vasodilataţie pe vasele cerebrale).

Scanned with OKEN Scanner

Fiziopatologia durerii anginoase

Durerea anginoasă are la bază *mecanisme biochimice* şi *căi de transmitere* a stimulilor dureroşi.

Mecanismele biochimice implicate în declanşarea şi întreţinerea durerii sunt datorate:

- acidozei locale (consecutivă hipoxiei);
- tulburărilor electrolitice (acumularea cataboliţilor acizi diminuează intrarea potasiului în celulă şi devine iritant al terminaţiilor nervoase);
- metaboliţilor locali, eliberaţi în condiţii de acidoză (adenozina, bradikinina, histamina, fosfocreatina, tromboxanul A2, endorfine).

În condiţii de efort, obstrucţia parţială a unei artere coronare determină creşterea necesităţilor de oxigen; în aval de obstrucţie se produce hipoxie şi acidoză cu acumularea de metaboliţi locali ce acţionează asupra terminaţiilor nervoase ale sistemului nervos vegetativ simpatic, stimuli care, prin căile aferente, ajung în ganglionii simpatici cervicali (primii 4-5), apoi pătrund în măduva spinării, odată cu rădăcinile posterioare ale nervilor rahidieni; în structura măduvei spinării se stabilesc conexiuni orizontale cu neuronii din coarnele anterioare, asigurându-se proiecţia durerii în segmentele senzitive corespunzătoare miotomului şi dermatomului din regiunea toracică anterioară.

Durerea cardiacă este proiectată în precordium, via reflexul spinal viscerogenic.

Pe lângă aceste conexiuni, se stabilesc aferenţe (conexiuni verticale, pe calea tracturilor spinotalamice) spre centrii corticali care asigură percepţia şi trăirea afectivă a durerii cardiace.

Ce nu este angină pectorală?

Pentru o apreciere cu mai multă acurateţe a caracterelor clinice ale durerii toracice anterioare, P.D. White, unul dintre cei mai reputaţi cardiologi ai secolului XX, a formulat cei *„10 indici împotriva probabilităţii anginei pectorale"*, aprecieri care sunt descrise mai jos:

1. durerea acută ca o înţepătură de ac sau de cuţit;
2. durerea de foarte mică durată;
3. durerea ca nişte junghiuri sau împunsături;
4. dureri cu durată mai mare de 30 min;
5. declanşarea durerii în momentul mesei sau în repaus, în poziţie culcată sau şezândă;
6. alinarea durerii toracice prin efort;
7. declanşarea durerii de mişcările uşoare sau moderate ale braţului, în timp ce mersul rapid nu provoacă nici o jenă;
8. durere toracică declanşată sau accentuată de respiraţia profundă;
9. sensibilitatea regiunii unde îşi are sediul durerea;
10. numeroase alte simptome de însoţire a durerii: palpitaţii, dispnee cu oftat, ameţeli, istovire.

Scanned with OKEN Scanner

La aceste aprecieri se mai adaugă o serie de elemente care fac destul de puţin probabil diagnosticul de angină pectorală:

1. apariţia durerii mult timp (peste 15-20 minute) după terminarea efortului fizic, chiar dacă descrierea este tipică;
2. localizarea precordială la vârful inimii arătată cu degetul, nu cu mâna întreagă;
3. durere la apăsare pe torace în zona respectivă;
4. apariţia durerii în a doua jumătate a zilei, spre seară;
5. durere ce dispare târziu la nitroglicerină (după 10 min).

Diagnosticul diferenţial al durerii toracice anterioare de cauză ischemică se face cu următoarele afecţiuni:

a) alte cauze cardiace manifestate prin durere toracică anterioară:
   1. ***pericardita acută***;
   2. ***disecţia de aortă***;
   3. ***stenoza aortică***;
   4. ***cardiomiopatia hipertrofică obstructivă***.
b) dureri cauzate de afecţiuni ale peretelui toracic (dureri musculo-scheletice):
   1. periartrita scapulo-humerală;
   2. sindromul Tietze;
   3. **metastazele costale**;
   4. fracturi costale.
c) afecţiuni pleuropulmonare:
   1. ***embolia pulmonară***;
   2. pleurită stângă;
   3. pneumonie stângă;
   4. pneumotorax stâng;
   5. tumori mediastinale.
d) afecţiuni gastro-intestinale:
   1. ***pancreatita acută***;
   2. ulcerul gastro-duodenal;
   3. hernia hiatală.

Examenul fizic va evidenţia semne clinice demne de luat în consideraţie:

A. *în timpul crizei*:
- tahicardie;
- creşterea tensiunii arteriale;
- sufluri de insuficienţă mitrală ischemică;
- semne de insuficienţă cardiacă stângă acută: astm cardiac sau evoluţie spre edem pulmonar acut;
- ritm de galop (atrial, ventricular, de sumaţie);
- pulsaţii anormale ale VS: dublă pulsaţie a vârfului inimii în decubit lateral stâng; o pulsaţie ectopică parasternală stângă a vârfului inimii.

B. *stigmate de ateroscleroză*:
- gerontoxon (*arcus corneae*);
- xantoame nodulare;
- xantelasmă;
- absenţa pulsului la arterele periferice (ATS obliterantă);
- sufluri pe arterele carotide.

C. *leziuni cardiace însoţite de angină*:
- stenoză aortică cu angină de efort;
- cardiomiopatia hipertrofică;
- hipertensiune arterială;
- tulburări paroxistice de ritm (*angor funcţional*);
- periarterită nodoasă.

Explorarea paraclinică în angina pectorală

Utilizează o serie de **investigaţii** pentru obţinerea unui **document cert**, care să ateste **prezenţa ischemiei în mod obiectiv,** spre a confirma diagnosticul şi a oferi o soluţie terapeutică de revascularizare farmacologică, endoluminală sau chirurgicală.

Diagnosticul electrocardiografic

Diagnosticul electrocardiografic (ECG) al ischemiei miocardice presupune mai multe circumstanţe tehnice de înregistrare (în repaus, efort sau teste de provocare), utilizând una sau mai multe metode din cele prezentate mai jos, ce pot furniza criterii sigure de interpretare:

→ ECG de repaus (control).
→ ECG în criză.
→ Monitorizarea continuă (în servicii de asistenţă coronariană).
→ Monitorizarea ambulatorie Holter.
→ Testele de provocare a ischemiei miocardice (sub control ECG).

Electrocardiograma de repaus poate fi normală sau pot apărea modificări ale segmentului ST şi ale undei T (subdenivelarea sau supradenivelarea ST, negativarea undei T de aspect simetric, ascuţit).

ECG de repaus poate fi elocventă pentru ischemie în aproximativ 50% din cazuri, dar o ECG normală intercritic nu exclude diagnosticul de angină pectorală.

A doua şansă pentru obţinerea unui document obiectiv ce atestă prezenţa ischemiei la un pacient cu angină pectorală este înregistrarea ***ECG în criză***, atunci când bolnavul afirmă instalarea durerilor toracice (necesită mobilizarea rapidă a aparatului ECG la patul bolnavului sau promptitudine în ataşarea electrozilor, dacă întâmplarea face ca pacientul să fie în cabinetul medical, cu înregistrarea imediată a ECG).

A treia soluţie – când ECG intercritică este normală sau echivocă, iar angina pectorală este probabilă sau instabilă, se monitorizează bolnavul în compartimentele de asistenţă coronariană, obţinându-se o ***ECG de monitorizare*** (în mod permanent sau când prezintă crize dureroase subintrante, ori ECG este memorizată în aparat, când bolnavul semnalează durerea).

O a patra variantă este ***monitorizarea ambulatorie continuă (Holter)*** cu obţinerea unor histograme, sugestive pentru ischemie, cuantificate ca număr şi durată, pe parcursul a 24 de ore.

ECG este piesa fundamentală de obiectivare a ischemiei pe parcursul desfăşurării ***testelor de provocare a ischemiei miocardice***:
- ***testele de efort*** (bicicletă ergometrică, covor rulant sau handgrip);
- ***testele farmacologice*** (dipiridamol, dobutamină, maleat de ergonovină).

Scanned with OKEN Scanner

Testele de efort (TE)

În 1928, Feil şi Siegel observă depresiunea oblic descendentă a segmentului ST şi inversiunea undei T la trei din patru pacienţi cu criză de angor pectoris (probabil după urcatul scărilor la cabinetul acestor medici, spune Bruce RA).

În 1932, Goldhammer şi Scherf asociază acest răspuns cu insuficienţa coronariană şi, în 1941, Master şi Jaffee consideră necesară înregistrarea ECG după testarea prin efort a pacienţilor la scăriţa cu două trepte.

Pe măsura utilizării clinice a acestui test (testul Master), a fost dovedit că protocolul este nesatisfăcător sub aspectul sensibilităţii; şi atunci, alte protocoale incluzând bicicleta ergometrică şi covorul rulant (*treadmill test*) au fost puse în lucru.

Astăzi este unanimă aprecierea că abordul pacientului coronarian, sub aspect diagnostic şi terapeutic, indiferent de momentul surprinderii evoluţiei bolii (de la faza latentă, apoi simptomatică, până la infarctul miocardic constituit), nu mai poate fi luat în consideraţie fără proba de efort (vezi tabel 2.7), chiar având la dispoziţie cele mai complexe şi sofisticate metode de diagnostic invaziv al unui astfel de bolnav.

Tabel 2.7 – *Indicaţiile generale ale testelor de efort în cardiopatia ischemică*

- Diagnosticul cauzelor disconfortului toracic anterior.
- Determinarea prognosticului cardiopatiei ischemice dureroase.
- Determinarea eficacităţii terapiei antianginoase.
- Orientarea reabilitării după infarct miocardic acut.
- Aprecierea riscului dezvoltării cardiopatiei ischemice manifeste clinic la persoane asimptomatice.
- Depistarea profesiunilor cu risc crescut la efort.

(după Sheffield L.T., 1988)

În angina pectorală se aşteaptă ca un test de efort, corect efectuat, să răspundă la următoarele **trei obiective**:

1. ***afirmarea sau eliminarea diagnosticului de ischemie.***
2. ***cuantificarea ischemiei:***
   - ***extinderea topografică a leziunilor;***
   - ***aprecierea afectării mono- sau plurivasculare coronariene;***
   - ***aprecierea funcţiei ventriculare stângi;***
   - ***predicţia riscului morţii subite.***
3. ***evaluarea rezultatelor terapeutice medicale, chirurgicale sau de reabilitare prin antrenament fizic.***

Criteriile electrocardiografice de interpretare a ***TE pozitiv*** sunt:

1. ***Subdenivelare ST de tip orizontal sau cu panta descendentă ≥ 1,0 mm; durata ≥ 0,08 s.***
2. ***Supradenivelare ST ≥ 1,0 mm.***
3. ***Subdenivelare ST cu panta ascendentă (de tip joncţional), dacă:***
   - ***are ≥ 2,0 mm la 0,08 secunde de la punctul J;***
   - ***viteza pantei este ≤ 1 mV/s;***
   - ***indicele pantei ≤ 0 (McHenry).***
4. ***Unda U negativă.***
5. **Creşterea amplitudinii undei R (efect Brody).**

6. Alungirea relativă a duratei QT.
7. Absenţa creşterii amplitudinii undei Q.

Alte teste de provocare a ischemiei miocardice sub control ECG sunt ***testele farmacologice*** (de stres), unele dintre acestea fiind utilizate şi în explorarea imagistică, la ecocardiografie sau/şi în momentul explorării radioizotopice (evidenţiază ischemia reversibilă, la stres farmacologic):

Testul cu dipiridamol

Introducerea în practica clinică a testului cu dipiridamol (TD) a pornit de la următoarele premise:

1. dipiridamolul determină vasodilataţia ramurilor mici ale circulaţiei coronariene normale (prin inhibarea recaptării adenozinei), fără o acţiune eficientă în teritoriul ischemic (cel mai adesea o acţiune dăunătoare, prin devierea sau „furtul" sângelui către teritoriul miocardic sănătos, ale cărui coronare sunt dilatate sub acţiunea drogului);
2. sensibilitatea egală cu a testului de efort în cazurile cu o distribuţie anatomică multivasculară a obstrucţiilor coronariene critice;
3. comoditatea şi siguranţa testului, posibilitatea executării la cei cu handicap motor care nu pot desfăşura efort fizic, posibilitatea cuplării cu testele diagnosticului imagistic (scintigrafie miocardică, ecocardiografie de stres farmacologic) a ischemiei miocardice.

TD a fost propus de Tauchert M. în 1976, necesitând peste 10 ani de confirmări şi trialuri convingătoare care să susţină aplicabilitatea în practica curentă, deşi bazele farmacologiei clinice demonstrau cert acţiunile sale defavorabile asupra circulaţiei coronariene cu obstrucţii critice. Această latenţă ar putea fi explicată şi de inerţia psihologică indusă în gândirea medicală (chiar în cele mai pretenţioase centre de cardiologie) de concepţia rigidă a administrării unui vasodilatator coronarian direct (*acţiune ce cu greu mai poate fi realizată pe o arteră coronară obstruată sau cu placă de aterom ce a pierdut capacitatea vasodilatatorie*).

Existenţa unui preparat românesc (Sicomed) de dipiridamol injectabil (fiole de 2 ml conţinând 10 mg) face posibilă realizarea testului în orice laborator de explorări funcţionale, unde se găsesc dotări minime de prevenţie şi combatere a fenomenelor secundare administrării dipiridamolului intravenos.

Indicaţiile testului cu dipiridamol:

- Angina pectorală stabilă, cunoscută (dar cu ECG normală);
- Angina pectorală necunoscută, la primul diagnostic;
- Angina pectorală cu coronare normale (small vessel disease);
- Pacienţi cu factori de risc coronarian ± dureri toracice anterioare, fără diagnostic precizat;
- Confirmarea/excluderea diagnosticului de angină pectorală la bolnavul cu HTA;
- Evaluarea la externare a pacienţilor cu infarct miocardic acut, în vederea reabilitării;
- Pacienţi care nu pot efectua test de efort, prin handicap fizic, cooperare insuficientă sau în lipsa unui laborator echipat corespunzător pentru efectuarea corectă a testelor de efort;

Scanned with OKEN Scanner

- Validarea interpretativă a testelor de efort, suspectate ca fiind fals pozitive;
- Pacienţi cu angină pectorală şi anomalii ale segmentului ST pe ECG, care nu sunt produse de ischemie: hipertrofie ventriculară, bloc de ramură, sindrom WPW, influenţare electrolitică sau farmacologică a segmentului ST.

Testul cu dipiridamol se va aplica cu prudenţă la pacienţii având tulburări de conducere (sino-atrială, boala nodului sinusal, atrio-ventriculară: bloc atrio-ventricular de grad înalt sau complet, anomalii de conducere intraventriculare), tulburări de excitabilitate (sau numai afirmarea palpitaţiilor în anamneză), hipotensiune arterială, HTA severă, persoane care afirmă apariţia unor incidente supărătoare după administrarea aminofilinei.

Administrarea dipiridamolului

Cantitatea necesară pentru injectare variază de la 4 la 6 fiole de dipiridamol de 10 mg. ***Doza uzuală este de 0,56 mg/kg corp, administrată în 4 minute (sau 0,14 mg/kg corp/minut), doză practicată şi în laboratorul nostru.***

Tauchert (promotorul testului) administra o doză suplimentară de până la 0,75 mg/kg corp în următoarele 3 minute, după o prealabilă injectare, în primele 10 minute, a unei doze de 0,5 mg/kg corp (jumătate din doză în primele 3 minute şi cealaltă jumătate în următoarele 7 minute). Indiferent ce metodă este folosită, dozele de dipiridamol administrate nu diferă semnificativ, ci doar timpul în care se administrează, ambele opţiuni fiind valabile.

Există opinii că dipiridamolul poate produce vasospasm (Picano M. *et al.*), prin administrarea dipiridamolului în doze mari, de până la 0,84 mg/kg în perfuzie (cu durata de 10 minute) şi „stoparea" efectului dipiridamolului, la 6-8 minute de la terminarea perfuziei, prin administrarea a 80-240 mg aminofilină. Până la 30% din pacienţii testaţi prin această metodă au demonstrat o supradenivelare ST de 2,9 ± 0,8 mm, acompaniată de asinergie a contracţiei ventriculare (apreciată ecocardiografic), anomalii comparabile cu cele obţinute la testul cu maleat de ergonovină.

Apariţia modificărilor ECG sugestive pentru ischemie şi/sau a durerii anginoase este notată, în majoritatea situaţiilor, la 3-5 minute de la terminarea injectării, însă apariţia acestor anomalii încă din cursul administrării substanţei este specifică pentru leziunile coronariene plurivasculare, necesitând întreruperea injectării (deci doze mai mici de dipiridamol) şi obligând la administrarea aminofilinei pentru corecţia manifestărilor clinice şi ECG.

Criteriile de interpretare a testului cu dipiridamol ca pozitiv sunt prezentate în tabelul 2.8.

Tabel 2.8 – *Criterii de interpretare a testului pozitiv cu dipiridamol (TD)*

Criteriu de pozitivitate a TD	Descriere
A. **Clinic**	***Durere anginoasă tipică, care cedează la administrarea aminofilinei***
B. **Electrocardiografic**	1. ***Subdenivelare ST ≥ 1 mm*** 2. ***Supradenivelare ST ≥ 1 mm*** 3. ***Efect Brody*** 4. ***Unda U negativă*** 5. ***Pseudo-normalizarea ST-T***
C. **Ecocardiografic**	*Asinergia contracţiei pereţilor ventriculari*
D. **Hemodinamic**	*Modificarea parametrilor de contractilitate miocardică*

- Validarea interpretativă a testelor de efort, suspectate ca fiind fals pozitive;
- Pacienţi cu angină pectorală şi anomalii ale segmentului ST pe ECG, care nu sunt produse de ischemie: hipertrofie ventriculară, bloc de ramură, sindrom WPW, influenţare electrolitică sau farmacologică a segmentului ST.

Testul cu dipiridamol se va aplica cu prudenţă la pacienţii având tulburări de conducere (sino-atrială, boala nodului sinusal, atrio-ventriculară: bloc atrio-ventricular de grad înalt sau complet, anomalii de conducere intraventriculare), tulburări de excitabilitate (sau numai afirmarea palpitaţiilor în anamneză), hipotensiune arterială, HTA severă, persoane care afirmă apariţia unor incidente supărătoare după administrarea aminofilinei.

Administrarea dipiridamolului

Cantitatea necesară pentru injectare variază de la 4 la 6 fiole de dipiridamol de 10 mg. ***Doza uzuală este de 0,56 mg/kg corp, administrată în 4 minute (sau 0,14 mg/kg corp/minut), doză practicată şi în laboratorul nostru.***

Tauchert (promotorul testului) administra o doză suplimentară de până la 0,75 mg/kg corp în următoarele 3 minute, după o prealabilă injectare, în primele 10 minute, a unei doze de 0,5 mg/kg corp (jumătate din doză în primele 3 minute şi cealaltă jumătate în următoarele 7 minute). Indiferent ce metodă este folosită, dozele de dipiridamol administrate nu diferă semnificativ, ci doar timpul în care se administrează, ambele opţiuni fiind valabile.

Există opinii că dipiridamolul poate produce vasospasm (Picano M. *et al.*), prin administrarea dipiridamolului în doze mari, de până la 0,84 mg/kg în perfuzie (cu durata de 10 minute) şi „stoparea" efectului dipiridamolului, la 6-8 minute de la terminarea perfuziei, prin administrarea a 80-240 mg aminofilină. Până la 30% din pacienţii testaţi prin această metodă au demonstrat o supradenivelare ST de 2,9 ± 0,8 mm, acompaniată de asinergie a contracţiei ventriculare (apreciată ecocardiografic), anomalii comparabile cu cele obţinute la testul cu maleat de ergonovină.

Apariţia modificărilor ECG sugestive pentru ischemie şi/sau a durerii anginoase este notată, în majoritatea situaţiilor, la 3-5 minute de la terminarea injectării, însă apariţia acestor anomalii încă din cursul administrării substanţei este specifică pentru leziunile coronariene plurivasculare, necesitând întreruperea injectării (deci doze mai mici de dipiridamol) şi obligând la administrarea aminofilinei pentru corecţia manifestărilor clinice şi ECG.

Criteriile de interpretare a testului cu dipiridamol ca pozitiv sunt prezentate în tabelul 2.8.

Tabel 2.8 – *Criterii de interpretare a testului pozitiv cu dipiridamol (TD)*

Criteriu de pozitivitate a TD	Descriere
A. **Clinic**	***Durere anginoasă tipică, care cedează la administrarea aminofilinei***
B. **Electrocardiografic**	1. ***Subdenivelare ST ≥ 1 mm*** 2. ***Supradenivelare ST ≥ 1 mm*** 3. ***Efect Brody*** 4. ***Unda U negativă*** 5. ***Pseudo-normalizarea ST-T***
C. **Ecocardiografic**	*Asinergia contracţiei pereţilor ventriculari*
D. **Hemodinamic**	*Modificarea parametrilor de contractilitate miocardică*

Testul de provocare a vasospasmului cu maleat de ergonovină (TME)

TME la pacienţi simptomatici şi arteriografii coronariene normale (sau aproape normale) a fost introdus la Cleveland Clinic în 1972.

Practicat iniţial pentru a documenta spasmul coronarian în timpul coronarografiei, în prezenţa sau absenţa stenozei coronariene aterosclerotice fixe, TME a trecut din sălile de cateterism şi angiocoronarografie în unităţile de terapie intensivă şi laboratoarele de explorare clinică funcţională, dată fiind siguranţa reversibilităţii vasospasmului (în cele mai multe situaţii) la administrarea nitroglicerinei, sublingual sau i.v.

TME a fost acceptat, în general, ca o metodă sigură, sensibilă şi specifică pentru detecţia spasmului coronarian.

Tehnica TME

Selecţia pacienţilor (vezi tabelul 2.9).

Indicaţia absolută a TME este la pacienţii cu varianta anginei (Prinzmetal), care nu au o dovadă ECG obţinută în timpul crizei sau când se obţine o documentare echivocă.

TME a fost recomandat, de preferinţă, după obiectivarea configuraţiei anatomice a circulaţiei coronariene prin arteriografie, fiind indicat la pacienţii fără obstrucţii severe sau cu obstrucţie pe o arteră şi anomalii ECG însoţite de angină, aferente altei artere, care este normală la arteriografie.

O testare corectă la efort (test maximal, monitorizare continuă a ECG şi a TA în timpul efortului şi în perioada de recuperare), fără modificări de ischemie miocardică, face posibilă efectuarea ulterioară a TME în deplină siguranţă. În aceste condiţii, practica curentă a TME face posibilă îndeplinirea acestui test, fără incidente sau accidente notabile, excluzând necesitatea absolută a vizualizării angiografice a circulaţiei coronariene, la categorii diverse de pacienţi (vezi şi tabelul 2.10).

Tabel 2.9 – *Indicaţiile şi contraindicaţiile TME*

Indicaţii	Contraindicaţii
• Angina Prinzmetal • Angina cu „coronare normale” • Angina de repaus (fără posibilitatea obţinerii unei ECG în timpul durerii) • Angina pectorală mixtă • Modificări ST-T echivoce (în timpul durerii anginoase) • Aritmii majore sau sincopă (în timpul durerii anginoase) • Bloc de ram stâng sau ritm de pacemaker asociate cu angină	• Infarct miocardic recent • Boli cerebrovasculare recente • Afectare plurivasculară cu obstrucţii coronariene severe (>50% din diametrul lumenului), posibilitate evocată de un test de efort intens pozitiv, efectuat în prealabil faţă de TME

Monitorizarea ECG

Deoarece modificările ECG se pot produce fără declanşarea anginei, constituind astfel o evidenţă certă a spasmului coronarian, este necesară monitorizarea a 6 derivaţii ECG (cel puţin 3 derivaţii simultane), o singură derivaţie fiind insuficientă şi monitorizarea necorespunzătoare. O electrocardiogramă completă (12 derivaţii) trebuie înregistrată anterior efectuării testului şi la 1 minut după fiecare administrare a ergonovinei, cât şi în momentul surprinderii unor anomalii faţă de traseul de control.

Scanned with OKEN Scanner

Administrarea maleatului de ergonovină

În ţara noastră, maleatul de ergonovină se comercializează sub denumirea de ERGOMET®, fiecare fiolă (de 1 ml) conţinând 0,2 mg substanţă activă.

Durata spasmului indus de maleatul de ergonovină, fără a fi cunoscută cu precizie, se situează între 10-15 minute.

Doza totală nu trebuie să depăşească 0,4-0,5 mg.

Administrarea maleatului de ergonovină se face în doze crescânde, prima administrare fiind de 0,05 mg (1/4 de fiolă) şi apoi 0,1-0,15-0,2 mg la intervale de cel puţin 10 minute. Un efect cumulativ se obţine dacă drogul este administrat la intervale mai mici de 3 minute. De aceea, acest ritm de administrare trebuie încetinit şi pentru a permite observarea efectelor fiecărei doze.

Deşi nu apar efecte adverse severe, este puţin probabilă declanşarea unor modificări semnificative pentru ischemie miocardică prin creşterea dozelor de ergonovină peste 0,4-0,5 mg, dacă aceste modificări nu s-au observat deja până la această doză.

La coronarografie, orice doză suplimentară de ergonovină faţă de doza-start va fi administrată numai după ce : 1) efectele dozei anterioare au fost evaluate cel puţin timp de 56 minute ; 2) ambele artere coronare au fost vizualizate. Bolnavii cu sincopă şi angină, cu aritmii majore sau hipotensiune arterială în cursul anginei, necesită precauţii speciale la administrarea ergonovinei (se va urmări cu atenţie efectul primei doze, care în mod obligatoriu nu va depăşi 0,05 mg).

Testul pozitiv la maleatul de ergonovină

Se consideră că dovada cea mai sigură de TME pozitiv este furnizată de îngustarea cu peste 75% a diametrului lumenului coronarian în cursul administrării intracoronariene a ergonovinei (la coronarografie), însoţită sau nu de durere anginoasă sau/şi modificări ECG.

Pe baza experienţei personale şi a datelor din literatură, propunem o sinteză a modificărilor induse la TME care pot servi drept criterii orientative de TME pozitiv în laboratoarele de explorări funcţionale ce practică teste de stres farmacologice în obiectivarea ischemiei miocardice (vezi tabelul 2.10)

Tabel 2.10 – *Criterii ECG de interpretare a TME pozitiv*

Criterii de TME pozitiv	Modificări ECG
A. de certitudine	1. supradenivelare ST ≥ 1 mm ; 2. subdenivelare ≥ 1 mm.
B. de probabilitate	1. creşterea amplitudinii undelor T ≥ 2 mm ; 2. pseudonormalizare ST-T ; 3. efect Brody ; 4. unda U negativă.

La anomaliile ECG prezentate în tabelul 2.10, un criteriu de mare specificitate este reproducerea, în grade diferite, a durerii anginoase, comparabilă ca sediu, intensitate şi durată cu criza anginoasă spontană.

Dacă TME este efectuat în afara serviciilor de coronarografie şi cateterism cardiac (aşa cum se practică astăzi pe scară largă), sensibilitatea sa poate fi diminuată, întrucât pacienţii cu spasm coronarian silenţios, fără angină sau modificări ECG, nu pot fi detectaţi. Asumându-ne această rezervă, considerăm că practica TME în laboratoarele de explorări funcţionale sau în unităţile de terapie intensivă coronariană şi interpretarea pe baza criteriilor ECG prezentate mai sus ± apariţia anginei (comparabilă cu cea spontană) fac din TME un instrument preţios de diagnostic, cu suficiente argumente în documentarea ischemiei miocardice induse de vasospasm.

Scanned with OKEN Scanner

Diagnosticul (metode) imagistic(e)

O privire generală asupra diverselor metode diagnostice utilizate în confirmarea ischemiei şi evaluarea răsunetului acesteia asupra unui pacient cu angină pectorală indică următoarele direcţii strategice ale diagnosticului imagistic:

1. supravegherea evoluţiei naturale a afecţiunii (angina pectorală stabilă şi „transformarea" acesteia în angină instabilă sau infarct de miocard şi aprecierea riscului morţii subite);
2. orientarea metodologiei de examinare: directă (adresată stării coronarelor: lumen şi perete arterial) sau indirectă (starea anatomică şi funcţională a miocardului, afectat de ischemia [non]critică, în teritoriile aferente stenozelor arteriale coronariene). Această metodologie de examinare mai ia în considerare condiţiile de lucru şi dotarea serviciului, starea pacientului şi intenţiile medicului curant privind limitele tratamentului preconizat (vezi mai jos);
3. impunerea deciziei terapeutice privind necesitatea tratamentului medical *versus* tratament chirurgical sau combinarea eficientă a acestora, cât şi indicaţiile de revascularizare farmacologică sau chirurgicală (angioplastie sau by-pass).

Nu toate metodele diagnostice imagistice expuse în continuare (vezi tabelul 2.11) sunt necesare, „în bloc", la acelaşi pacient sau în acelaşi timp (se pot temporiza metodele invazive în funcţie de rezultatele celor noninvazive şi modul de răspuns la tratamentul medical).

Alături de ECG convenţională şi testele de efort, unele metode imagistice noninvazive (de primă intenţie) pot furniza informaţii valoroase şi complete (fără spitalizarea bolnavului), suficiente pentru a trata pacientul în condiţii optime de siguranţă, metodele invazive fiind rezervate cazurilor selecţionate prin anomaliile dovedite la precedentele explorări nesângerânde sau când tratamentul medical nu controlează simptomele.

Tabel 2.11 – *Explorări imagistice directe şi indirecte în obiectivarea ischemiei miocardice*

Explorări imagistice directe	Explorări imagistice indirecte
• **Arteriografia coronariană** • **Angiografia coronariană RMN** • **Ecografia intracoronariană (EIC)** • **Doppler spectral intracoronarian** • **Angioscopia coronariană** • **CT ultrarapidă cu fascicul de electroni**	• **Scintigrafia miocardică** • **Single photon emission computed tomography (SPECT)** • **Positron emission tomography (PET)** • **Superimpoziţie PET cu RMN** • **Ecocardiografia transtoracică (+ Doppler)** • **Ecocardiografie transesofagiană (+ Doppler)** • **Ecocardiografie de stres**

Se consideră explorări imagistice de ***primă intenţie***: *ecocardiografia transtoracică (ETT)* şi *ecocardiogragfia transesofagiană (ETE)*, ambele metode ± *doppler color*, *scintigrafia miocardică planară sau metoda tomografică (SPECT)* ± *angiografie radioizotopică*, iar acolo unde este posibil (dotare tehnică de vârf), *PET* şi *angiografie coronariană RMN*. Aceste metode sunt neinvazive, dar toate (cu excepţia angioRMN şi CT) aduc dovezi indirecte asupra sediului şi tipului de obstrucţie coronariană.

De aceea, ***arteriografia coronariană*** şi-a păstrat valoarea diagnostică incontestabilă în documentarea obstrucţiei coronariene şi în stabilirea deciziei de revascularizare (PTCA

Scanned with OKEN Scanner

sau by-pass coronarian), iar noile metode, cum ar fi *ecocardiografia intracoronariană* ori *angioscopia coronariană* s-au dezvoltat pentru a completa datele locale cu noi informaţii privind profunzimea şi remanierile suferite de plăcile aterosclerotice.

a) ***Radiografia toracică***

Deşi este o metodă simplă şi fără o contribuţie decisivă la diagnostic, radiografia toracică se impune la orice pacient cu sindrom clinic de angină pectorală, din următoarele motive:

1. poate furniza elemente serioase pentru ***diagnosticul pozitiv***: prezenţa plăcilor de ateroscleroză pe aortă, ceea ce, indirect, îndrumă spre suspiciunea prezenţei acestora pe coronare;
2. poate furniza elemente sigure de ***diagnostic diferenţial***: lărgirea aortei ascendente, semnul De Bakey într-o *disecţie de aortă* sau hipertrofierea ventriculului stâng într-o *stenoză de aortă* (cu evidenţierea calcificărilor valvulare la examinarea cu întăritorul de imagine); lărgirea umbrei cardiace poate fi un argument în favoarea unei *pericardite acute* sero-fibrinoase.

b) ***Ecocardiografia***

Tehnicile ecocardiografice utilizate pentru a obţine probe evidente asupra ischemiei miocardice sunt:

1. ***Ecocardiografia transtoracică (ETT) convenţională*** (M-Mod, 2D ± Doppler);
2. ***Ecocardiografia transesofagiană (ETE)***;
3. ***ETT şi ETE de stres (efort sau farmacologică: dobutamină, dipiridamol sau adenozină)***;
4. ***Ecocardiografia intracoronariană (EIC)***.

Ecocardiografia convenţională transtoracică (ETT) poate oferi informaţii asupra dimensiunilor camerelor ventriculare stângi şi despre modificările regionale sau generalizate ale cineticii parietale (vezi tabel 2.12).

Tabel 2.12 – *Elemente de diagnostic imagistic (ETT) al ischemiei miocardice*

1. Mobilitate anormală a peretelui liber al VS sau a septului: hipokinezie, diskinezie sau akinezie.
2. Modificări ale grosimii peretelui VS (absenţa îngroşării sistolice sau diminuarea grosimii în sistolă).
3. Aprecierea anatomică a zonelor proximale din arterele coronare („left main coronary artery disease" sau anomalii congenitale interesând coronarele).
4. Confirmarea/excluderea unor afecţiuni ce se manifestă prin angină pectorală (stenoza aortică, CMHO).
5. Aprecierea performanţei ventriculare stângi.
6. Aprecieri prognostice (pacienţi „high risk" având anomalii extinse ale cineticii parietale regionale).
7. Excluderea altor cauze de durere toracică anterioară: pericardita acută, disecţia de aortă.

Ecocardiografia intracoronariană (EIC)

Se conturează ca o metodă imagistică extrem de valoroasă în definirea: 1. *plăcii aterosclerotice coronariene*; 2. *vasospasmului*; 3. *expansiunii sistolice a arterelor coronariene subepicardice*.

Până la data prezentă, EIC este unica metodă, *in vivo*, care furnizează imagini cantitative asupra extinderii aterosclerozei în profunzimea peretelui arterial. Spre a nu absolutiza şi, recunoscând ponderea fiecărei metode în cuantificarea leziunilor de ateroscleroză, putem

Scanned with OKEN Scanner

afirma că angiografia coronariană oferă dimensiunea longitudinală a obstrucţiei critice a lumenului coronarian, în timp ce EIC oferă o dimensiune transversală a aceluiaşi proces (extensia aterosclerozei în grosimea peretelui arterial).

Tabel 2.13 – *Aportul EIC în caracterizarea plăcii de ateroscleroză coronariană*

Componentele plăcii	Definirea prin EIC
Calcificări.	Hiperreflectivitate cu „con de umbră" (ecogenitate în spatele arcului de cerc opus).
Placa fibroasă („hard").	Ecouri de hiperreflectivitate fără ecogenitate „de con de umbră".
Placa lipidică („soft").	Ecouri slabe, regiuni transonice (ecolucente).
Tromboza în placă.	Ecouri variabile, slabe, omogene, ce par a defini un neolumen.

c) ***Angiografia coronariană***

Indicaţii :

În stabilirea indicaţiilor de coronarografie ± ventriculografie stângă (investigaţii invazive, cu risc) există justificări de ordin diagnostic şi terapeutic, precum şi o atitudine raţională de conduită, adecvată fiecărui pacient coronarian, în mod individualizat.

Tabel 2.14 – *Indicaţiile coronarografiei*

Clasa I	Clasa II	Clasa III
• ***Angina pectorală instabilă*** : – *angina cu debut recent* ; – *apariţia repetată de angină la un nivel de efort scăzut* ; – *apariţia anginei în repaus* ; – *dureri prelungite dar fără apariţia necrozei.* • ***Angina pectorală refractară la tratament medical.*** • ***Infarctul miocardic acut*** : + *1) angină precoce post-infarct* ; + *2) complicaţii mecanice (ruptură de sept interventricular, ruptură de muşchi papilar)* ; + *3) stare de şoc cardiogen* ; *1,2 sau 3 când sunt pacienţi în vârstă sau cu IMA anterior grav + necesitatea angioplastiei coronariane primare de dezobstrucţie.* • ***Necesitatea unei tehnici de revascularizare a coronarelor.***	• *Angina pectorală Prinzmetal (± evidenţierea spasmului coronarian).* • ***Angina pectorală stabilă*** – *la vârstă tânără* ; – *când există alte documente (ECG la efort sau scintigrafie) cu modificări ischemice severe* ; • ***Ischemia silenţioasă persistentă*** *(când există şansa înlăturării printr-o tehnică de revascularizare)* ; • ***Supravegherea în timp a angioplastiilor coronariene repetate sau a permeabilităţii stent-urilor*** • ***Pacienţi valvulari aortici*** – *când se face pontaj aorto-coronarian concomitent cu corecţia valvulară.*	• ***Pacienţi coronarieni asimptomatici*** : + *infarct miocardic în antecedente* ; + *test de efort intens pozitiv* ; + *scintigrafie miocardică pozitivă.* • ***Infarctul miocardic acut necomplicat.*** • ***Pacienţi având profesiuni cu risc coronarian*** *(aviatori)* ± *necesitatea asigurării pe viaţă.* • *Prolapsul de valvă mitrală.* • *Cardiomiopatii dilatative* **(dg. per exclusionem).**

S-a încercat o clasificare (vezi tabelul 2.14) a pacienţilor care necesită efectuarea unei coronaroangiografii, ţinând cont de premisele actuale pentru definirea profilului

Scanned with OKEN Scanner

anatomo-clinic şi terapeutic a fiecărui caz luat în parte, dar şi cu tendinţe generalizatoare, date fiind marile trialuri rezultate din studiile comparative asupra tratamentului medical *versus* tratamentul chirurgical.

Astfel, pacienţii din clasa I (clasă cu indicaţii absolute, indiscutabile şi imediate) sunt reprezentaţi, în principal, de cazurile cu angină pectorală instabilă; clasa II cuprinde loturi de pacienţi care, formal, necesită coronarografie, dar argumentele pentru indicarea acestei explorări nu presează efectuarea imediată, temporizarea fiind dictată de intenţia de revascularizare; clasa III cuprinde mai multe categorii de pacienţi, la care coronarografia este ori facultativă (impusă de studii prospective sau de evaluare a istoriei naturale a bolii), ori poate să nu fie recomandată, dată fiind absenţa oricărui beneficiu din partea tehnicilor de revascularizare.

Angioscopia coronariană

Angioscopia coronariană percutană, *in vivo*, este o tehnică nouă (dezvoltată după 1985), utilizată în special pentru vizualizarea şi caracterizarea ***plăcilor coronariene***. Această metodă a devenit uzuală în laboratoarele de angiografie coronariană şi în sălile de operaţii, unde se practică intervenţii chirurgicale de by-pass coronarian.

Metoda tinde să se personalizeze ca explorare imagistică individuală, recomandată pentru aprecieri prognostice şi terapeutice în evenimentele coronariene acute, momente în care plăcile coronariene suferă remanieri semnificative, surprinse de angioscopia coronariană, ce poate determina luarea unor decizii terapeutice importante.

Caracterizarea plăcilor coronare şi a leziunilor asociate obiectivate prin angioscopie

Caracterizarea imaginilor angioscopice ale plăcii coronariene tinde să fie standardizată (în urma achiziţionării unor imagini constante în practica acestei metode) după **culoare, strălucire, structură ± *leziuni asociate*** (tabel 2.15).

Pe lângă descrierea comună americană şi japoneză, prezentată în tabelul 2.15, Grupul european de angioscopie (*European Working Group of Angioscopy*) se străduieşte să codifice leziunile elementare suplimentare (descrise la examinarea angioscopică de diverşi cercetători) în aspectele lor cele mai tipice: ***trombusul mural*** (roşu, imobil, descris ca o masă aderentă la suprafaţa endotelială), ***trombusul protruziv*** (masă imobilă sau mobilă, roşie, protruzivă, aderentă la peretele vascular), ***trombusul ocluziv*** (masă intraluminală, roşie, care obliterează complet lumenul); ***disecţiile*** (mici rupturi superficiale sau fisuri largi, veritabile crevase în structura peretelui endotelial); ***leziuni corozive*** după aterectomie.

Tabel 2.15 – *Tipurile de plăci coronare descoperite la angioscopie*
(după culoare, strălucire, leziuni asociate)

Culoare (5 tipuri)	Strălucire (2 tipuri)	Structură (2 tipuri) ± leziuni asociate
Galbenă Galben-deschis* Maro* **Albă** **Cenuşie**	**Galben-strălucitoare** Galben-nestrălucitoare (mată)	**Simple** **Complexe:** – suprafaţă neregulată – exfoliere endotelială – ruptură sau disecţie superf. – sângerare – trombus ocluziv – trombus mural (proximal pe placă)

* Cel mai rar observate.

(după Uchida *et al.*, 1995)

Scanned with OKEN Scanner

Relaţia între aspectul plăcii şi evenimentele coronariene subsecvente

Evenimentele coronariene acute (angina pectorală instabilă şi instalarea infarctului miocardic acut) se produc cu mai mare frecvenţă pe ***plăcile galbene*** decât pe cele albe, iar în grupul plăcilor galbene, cele ***strălucitoare*** sunt cele mai vulnerabile (Uchida).

Evidenţierea plăcilor galbene şi strălucitoare este corelată şi cu o mortalitate mai ridicată (vezi tabelul 2.16)

Tabel 2.16 – *Corelaţii între aspectul plăcii coronariene la angioscopie şi evoluţia clinică a pacientului coronarian*

Aspectul plăcii	Număr de pacienţi	Număr de plăci	Stenoza (%)	Index de excentricitate	Sindromul coronarian acut			Incidenţa atacurilor ischemice (%)		Decese
					AI	IMA	Total	Pacienţi	Placă	
Albă	118	182	48,6 ± 3,2	0,31	1	3	4	3,3	2,1	1
Galbenă	39	48	51,0 ± 5,2	0,34	2	7	11	28,2	22,8	5
– Nestrălucit.	26	34	49,0 ± 5,8	0,32	0	2	2	7,6	5,9	2
– Strălucit.	13	14	52,3 ± 7,3	0,35	2	7	9	68,4	64,2	31

(după Uchida *et al.*, 1995)

AI = angină instabilă; IMA = infarct miocardic acut; nestrălucit. = placă galbenă nestrălucitoare; strălucit. = placă galbenă strălucitoare.

Placa galbenă este şi cea *mai mobilă*, dinamica leziunilor asociate ce complică evoluţia anatomică a acesteia fiind dovedită prin repetarea examinării angioscopice după producerea evenimentului coronarian acut. Astfel, plăcile galbene cu o structură aparent netedă înaintea survenirii atacului ischemic sever, la reexaminarea angioscopică au fost descoperite ca având exfoliere endotelială, ruptură sau disecţie a intimei, sângerări, tromboză murală sau sporirea dimensiunilor trombusurilor ocluzive, la 12 ore de la instalarea evenimentului coronarian acut. Pe de altă parte, descoperirea prezenţei plăcilor *galbene şi strălucitoare* (vezi tabelul 2.15) are valoare predictivă, peste 2/3 din pacienţii cu această anomalie prezentând un eveniment coronarian sever mai devreme (în medie aproape două luni), comparativ cu pacienţii care nu posedă această anomalie. Din această „mobilitate" a evoluţiei *plăcii galbene şi strălucitoare* către evenimente coronariene acute a rezultat şi denumirea acesteia de *„vulnerabilă, instabilă sau malignă"*.

Diagnosticul radioizotopic

Indicaţiile metodelor scintigrafice sunt stabilite de clinician (în cele mai multe situaţii indicaţiile sunt incluse în algoritmi/protocoale de diagnostic elaborate şi complexe) şi caută să elucideze probleme de diagnostic şi tratament ale cardiopatiei ischemice în următoarele circumstanţe:

A. Diagnosticul ischemiei miocardice

1. când testul de efort este echivoc, în prezenţa anomaliilor ST-T pe ECG de repaus;
2. când testul de efort este negativ la un dublu produs scăzut;
3. când ECG de efort este anormală la un pacient cu o mică probabilitate de a face boala;
4. când diagnosticul este ambiguu prin celelalte metode neinvazive şi probabilitatea bolii este nedeterminată;

Scanned with OKEN Scanner

5. spre a stabili corelaţii patofiziologice între obstrucţiile anatomice coronariene, mai mici sau mai mari de pragul critic de 75% din lumen, la coronarografie, şi sindromul clinic al bolnavului.

B. Evaluarea indicaţiilor terapeutice

1. confirmă topografia zonelor ischemice şi ajută la stabilirea procedurilor de revascularizare;
2. determină eficienţa colateralelor;
3. permite diferenţierea zonelor ischemice de zonele infarctizate, neviabile;
4. aprecierea eficienţei metodelor de revascularizare: farmacologice (tromboliza) sau chirurgicale;
5. aprecieri asupra permeabilităţii grefelor vasculare de by-pass aorto-coronarian.

(după Botvinik E.H. *et al.*, 1993)

Metodele cardiologiei nucleare utilizate în diagnosticul ischemiei miocardice sunt prezentate în tabelul 2.17, iar interpretarea rezultatelor obţinute prin scintigrafie/tomografie radioizotopică după efort sau stres farmacologic, inclusiv prin redistribuţie tardivă, este prezentată în tabelele 2.18 şi 2.19.

Tabel 2.17 – *Metodele cardiologiei nucleare utilizate în diagnosticul cardiopatiei ischemice*

Metoda	Variante
Scintigrafia de perfuzie	• ***planară*** • ***dinamică, la efort sau prin hiperemie farmacologică*** (dipiridamol, adenozină) • ***invazivă*** (adm. intracoronariană directă de microsfere biodegradabile sau macroagregate de serumalbumină, marcate radioactiv); „spălarea" coronariană cu gaze inerte (Xe_{133})
Tomografia (tomoscintigrafia)	• **PET** *(positron emission tomography)* • **SPECT** *(single photon emission computed tomography)* • **achiziţie dublă izotopică DISA-SPECT** (dual isotope simultaneous acquisition-SPECT)
Angiografia radioizotopică (ARI)	• ***la prima trecere*** • ***la echilibru*** (computerizată, sincronizată ECG, *MUGA = multigated acquisition*)

Tabel 2.18 – *Interpretarea imaginilor obţinute la scintigrafia miocardică cu Tl-201*

Imaginea obţinută prin efort (distribuţia Tl-201 la stres)	Redistribuţie (repaus)	Interpretare
Normală	Normală	Nu este infarct Nu este ischemie
Anormală	Normală	Ischemie indusă de efort
Anormală	Anormală (dar mai puţin evidentă ca după efort)	Ischemie şi infarct
Anormală	Anormală (identică)	Infarct (fără ischemie evidentă)

Scanned with OKEN Scanner

Tabel 2.19 – *Corelaţii între starea coronarelor, aspectul miocardului în funcţie de efort/repaus, redistribuţie/reinjectare şi modul de interpretare a rezultatelor tomoscintigrafiilor miocardice*

Efort	Repaus	RD	RI	Starea coronarelor	Aspectul miocardului	Rezultat
N	N	N	N	Flux coronarian normal		Normal
A	N	N	N	st. coronariană critică numai la efort		Ischemie
A	A	N	A	st. coronariană critică la efort dar şi repaus		Miocard hibernant
A	A	A	A	ocluzie coronariană totală		Infarct miocardic

RD – redistribuţie; RI – reinjectare; N – normal; A – anormal.

(după Johnson L.L., Pohost G.M.)

Angina pectorală instabilă

Definiţie: ischemie miocardică prelungită fără evidenţierea unui infarct miocardic (recurenţa anginei instabile poate duce la infarct miocardic).

A fost denumită multă vreme: insuficienţă coronariană acută, sindrom intermediar, *angină preinfarct.*

Clasificare

1. *angina de novo*:
   - poate evolua spre infarct miocardic sau poate avea o evoluţie îndelungată;
   - durerea apare la eforturi mici.
2. *angina crescendo*:
   - are o intensitate crescută;
   - durează mai mult timp;
   - frecvenţa este mai mare;
   - rezistentă la nitroglicerină.
3. *angina schimbătoare*: apare şi în repaus.

La 50-75% din bolnavii care au instalat infarctul de miocard se reconstituie o angină pectorală instabilă, necunoscută sau ignorată de pacient; 1/5 până la 1/3 din bolnavii cu angină instabilă vor face infarct miocardic, cu toate măsurile luate.

Explorări paraclinice

În condiţii de spitalizare şi repaus absolut, se vor efectua electrocardiograme repetate pentru surprinderea modificărilor labile ale segmentului ST şi ale undei T (instabilitatea ischemiei, propagarea sau remisiunea tranzitorie). Testul de efort este contraindicat.

- monitorizare continuă Holter;
- scintigrafie miocardică/tomografie radioizotopică;
- ecocardiografie pentru detectarea zonelor de hipokinezie sau akinezie, diskinezie;
- coronarografie.

Scanned with OKEN Scanner

Mecanisme de declanşare a anginei instabile

1. *progresia plăcii de aterom*;
2. *tromboza parţială prin creşterea agregabilităţii plachetare*;
3. *eliberarea de promotori endoteliali* cum ar fi *tromboxanul* A_2, ce duce la tromboze, microtrombi şi agregare plachetară;
4. *vasospasmul.*

Strategia supravegherii unei angine instabile impune:

1) necesitatea înregistrării repetate a electrocardiogramei pentru evidenţierea ischemiei sau a leziunilor ischemo-lezionale tranzitorii (subepicardice sau subendocardice) – *anomalii ST-T „fluctuante"* ± tulburări paroxistice de ritm;
2) compararea electocardiogramei cu cele efectuate anterior (evidenţierea fluctuaţiilor de segment ST: agravare progresivă cu remisiune progresivă);
3) supravegherea strictă şi măsuri terapeutice adecvate (spitalizare, monitorizare continuă ECG sau Holter), pe o perioadă de 2-4 săptămâni, în încercarea de a preveni instalarea IMA.

Elemente de prognostic negativ:

1. bolnavi ce nu răspund la tratamentul specific în primele 48 de ore;
2. bolnavi cu modificări electrocardiografice severe, persistente, la examinarea Holter şi care prezintă perioade de ischemie miocardică silenţioasă.

Angina Prinzmetal sau angina vasospastică

A fost descrisă în anul 1959 de către Prinzmetal. Este o formă de angină pectorală vasospastică (în care spasmul coronarian se manifestă pe un trunchi coronarian principal, mare, proximal, care nu are sau are deja prezente leziuni de ateroscleroză coronariană non-critice).

Caracterele durerii anginoase din angina vasospastică:

1. durerea este mai severă şi cu durată mai lungă de 30 de minute, dar care cedează la 1-2 tablete de nitroglicerină;
2. aceste dureri apar adesea ciclic, având caractere remarcabil de asemănătoare;
3. au un orar fix (apar la o anumită oră, în general între orele 12 noaptea şi 8 dimineaţa, din experienţa cazurilor proprii, între 5 şi 8 dimineaţa);
4. apare la o persoană mai tânără decât media vârstei persoanelor cu angină stabilă şi care sunt mari fumători;
5. perioadele de accentuare şi scădere a durerii sunt asemănătoare: creştere progresivă a intensităţii durerii şi o scădere tot progresivă;
6. efortul poate să nu determine durere; durerea poate apărea la repaus sau spontan;
7. lipsa factorilor de risc şi a stigmatelor aterosclerozei (xantelasma, gerontoxon, arteriopatii);
8. durerea este însoţită de tulburări de ritm ventriculare (extrasistolie ventriculară, tahicardie ventriculară, fibrilaţie ventriculară, asistolă în 50% din cazuri);
9. poate apărea moartea subită sau evoluţia spre infarct miocardic nonfatal (durerea cedează imediat după instalarea infarctului miocardic, necroza ducând la lipsa durerii);
10. bolnavii care supravieţuiesc 3-6 luni după instalarea durerii anginoase de tip Prinzmetal ori fac infarct miocardic, ori intră într-o remisiune spontană a anginei Prinzmetal şi nu mai au dureri.

Scanned with OKEN Scanner

Explorarea bolnavilor cu angină Prinzmetal

1. *Electrocardiograma*:
   - *în criză*: supradenivelare de segment ST simulând un infarct miocardic în faza supraacută;
   - *între crize*: segmentul ST este normal;
   - mai pot apărea aritmii ventriculare: *extrasistole ventriculare, tahicardie ventriculară*, care precedă *moartea subită*;
   - tulburări de conducere tranzitorii: blocuri atrio-ventriculare de gradul I, II sau III;
   - pot apărea unde Q tranzitorii;
   - sugestiv pentru vasospasm este pseudonormalizarea electrocardiogramei patologice anterioare.
2. *Testul de provocare a ischemiei prin vasospasm* (testul cu maleat de ergonovină – p. 113 – care produce contracţia muşchiului neted). Trebuie acordată atenţie în cazul *anginei mixte Maseri*, care are o componentă vasospastică, ce se suprapune peste cea aterosclerotică, componenta musculo-elastică, liberă de placa aterosclerotică având o vulnerabilitate deosebită la contracţia indusă de maleatul de ergonovină, în realizarea obstrucţiei critice.
3. *Coronarografia*: evidenţiază faptul că leziunea obstructivă clinică nu este pe o placă de aterom, ci are la bază un vasospasm.
4. *Scintigrafia miocardică* cu thaliu arată defecte de captare.
5. *Monitorizarea Holter* evidenţiază episoade de ischemie silenţioasă, cu supradenivelare ST.

Infarctul miocardic

Este o boală cu o mortalitate de până la 30-35% din cazuri. Prezintă un interes medico-social covârşitor, exprimat în trei consecinţe strategice:

1. scăderea considerabilă a deceselor premature rezultate din aritmiile fazei acute, datorită monitorizării electrice şi supravegherii complicaţiilor hemodinamice;
2. salvarea miocardului şi protecţia contra extinderii ischemiei: cardioprotecţia zonei vulnerabile de prelungire a necrozei în stadiul de infarct miocardic acut;
3. prevenţia secundară a recidivelor de infarct miocardic şi a morţii subite.

Anatomie patologică

- leziunile apar evidente macroscopic la 24 de ore de la instalarea infarctului (necesită o supravieţuire a pacientului de cel puţin 24 ore, pentru a se reconstitui diagnosticul anatomopatologic);
- infarctul miocardic poate fi *transmural* sau *non-transmural*.

Diametrul zonei infarctizate poate să atingă 3 cm pentru infarctul transmural şi 1 cm pentru infarctul non-transmural.

Evolutivitatea leziunilor morfopatologice: iniţial apare o *zonă lividă*, ulterior se transformă într-o zonă roşie şi în final apare o zonă cenuşie-galbenă sau palid-spălăcită.

Microscopic:
- proliferare celulară: edem, infiltrare cu leucocite (după 24 de ore de la instalarea obstrucţiei coronariene complete) şi apariţia cariolizei;
- formare de fibre şi substanţă fundamentală conjunctivă: dispar striaţiile miocitelor, apare ţesutul de granulaţie bogat în vase de sânge şi fibroblaşti;
- formarea şi extinderea cicatricei: apare hialinoza focală şi ţesut cicatriceal dens şi acelular.

În organizarea leziunii tipice de infarct se disting trei faze: 1. faza de proliferare celulară; 2. formarea de fibre şi substanţă fundamentală; 3. faza organizării şi întinderii cicatricei.

Mecanisme de producere:
1. progresia leziunilor în placa de aterom;
2. spasmul coronarian;
3. tromboza coronariană.

Din punct de vedere fiziopatologic are loc:
- creşterea cererii de oxigen în mod prelungit datorită creşterii frecvenţei cardiace, a contractilităţi sau a tensiunii parietale;
- scăderea eliberării de oxigen către miocard datorită fie trombozei arterei coronare, spasmului arterei coronare, hemoragiei în placă, hipotensiunii arteriale sistemice prelungite, cu scăderea presiunii de perfuzie a coronarelor.

Consecinţele acestor două tipuri de anomalii sunt:
1. ***perturbarea sistolei ventriculare*** prin *diskinezia*, *akinezia* zonelor infarctizate (în funcţie de severitatea întinderii musculaturii necrozate), *expansiunea sistolică* şi *diminuarea funcţiei de pompă* a inimii, *reducerea complianţei* peretelui ventricular;
2. ***perturbări hemodinamice*** – care reflectă unele corelaţii direct proporţionale între întinderea necrozei (a masei miocardice scoase din lucru) şi starea funcţională a cordului, după cum urmează:
   - 15% necroză – creşterea presiunii terminal-diastolice în VS; (PTDVS)
   - 25% necroză – apariţia insuficienţei ventriculare stângi;
   - 40% necroză – şoc cardiogen.

DIAGNOSTICUL POZITIV cuprinde **6 diagnostice:**
1. **diagnosticul clinic;**
2. **diagnosticul electrocardiografic;**
3. **diagnosticul enzimatic;**
4. **diagnosticul imagistic;**
5. **diagnosticul anatomopatologic;**
6. **diagnosticul complicaţiilor** (vezi p. 130).

1. *Diagnosticul clinic în infarctul miocardic acut (IMA)*
- are la bază evaluarea corectă a *durerii toracice anterioare* („*marea criză anginoasă*”) cu sediul şi iradierea ca în angina pectorală (în infarctul miocadic inferior poate avea şi sediul epigastric); durata este mai mare de 20 de minute (până la ore), iar nitroglicerina este fără efect;
- durerea este continuă sau de tip „flux-reflux”, intolerabilă şi poate apărea în plină sănătate (în repaus sau chiar noaptea, nu la efort); este descrisă ca o zdrobire, sfredelire, opresiune, comprimare sau o greutate enormă care apasă pe stern;

Scanned with OKEN Scanner

- poate apărea la bolnavi cu angină pectorală cunoscută;
- poate ceda spontan după câteva ore de la debut (necesitând un diagnostic retrospectiv, adesea inabil reconstituit de medicii începători, ducând la erori de diagnostic prin subevaluarea durerii) sau uneori poate lipsi complet (în special la bolnavii cu *diabet zaharat*, care prezintă insensibilitate termoalgică şi neuropatie diabetică, *infarctul miocardic acut este fără durere!*);
- este posibilă stabilirea unui diagnostic retrospectiv, numai prin examenul electrocardiografic, cum este cazul infarctelor miocardice asimptomatice, ce pot atinge procente de 25% în unele loturi de pacienţi (Framingham) care au suferit un infarct miocardic (Kannel);
- la persoanele în vârstă durerea poate fi prezentă, dar este minimalizată;
- la persoanele cu edem pulmonar acut şi şoc cardiogen, simptomele de insuficienţă ventriculară stângă trec pe primul plan şi maschează durerea produsă de instalarea infarctului miocardic.

„Marea criză anginoasă" poate fi precedată de un prodrom nespecific (20-60% din cazuri) manifestat prin durere toracică cu 1-4 săptămâni înainte.

Alte simptome care pot însoţi marea criză anginoasă ajută sau îndepărtează diagnosticul de infarct miocardic acut; acestea pot fi:

- *greţuri, vărsături* (mai ales în infarctul miocardic inferior);
- *diaree şi senzaţie de evacuare urgentă a conţinutului intestinal*;
- *fenomene neuropsihice: ameţeli, **sincopă*** (poate fi preludiul morţii subite);
- *transpiraţii reci şi lipicioase* (mai ales în timpul crizei);
- *senzaţie de moarte iminentă* (descrisă în literatură cu termenul de „impending doom");
- pot apărea şi simptome la distanţă: *embolie cerebrală* concomitentă cu infarctul miocardic.

Examenul fizic:

- *aspectul general*: bolnav anxios, facies chinuit de durere, agitaţie motorie (pentru a găsi o poziţie confortabilă – spre deosebire de pacientul cu angină, care este imobil, cunoscând că orice mişcare îi va accentua durerea) sau îl găsim imobilizat la pat (dar în şoc cardiogen!);
- apar transpiraţiile şi paloarea pielii, cu extremităţi cianotice, cu o culoare particulară a cianozei, gri-cenuşie, caracteristică bolnavului în şoc (de fapt există o asociere a palorii feţei + cianoza buzelor + cianoza gri-cenuşie a extremităţilor marmorate);
- conversaţia cu pacientul poate fi normală sau dezorientată, când este vorba de un pacient în şoc cardiogen, cu scăderea dramatică a debitului de perfuzie cerebrală).

Evaluarea SEMNELOR VITALE se referă la:

1. *aprecierea **pulsului***;
2. *determinarea* (repetată) a ***tensiunii arteriale***;
3. *determinarea **frecvenţei respiratorii***;
4. *măsurarea **diurezei***;
5. *măsurarea **temperaturii corpului***.

1. ***pulsul*** poate fi atât *bradicardic* cât şi *tahicardic*; pot apărea *tahiaritmii*.

a) bradicardia sinusală este de natură reflexă, alături de hipotensiunea arterială, prin reflexe vagale, pornite din zona de infarct, determinând sindromul denumit în jargon *sindromul bradi-hipo*.

b) tahicardia sinusală este nespecifică, în prima fază fiind determinată de durere, anxietate şi depleţia de volum, prin transpiraţii;
- la 24-48 de ore apare tahicardia febrilă datorită *febrei de necroză* din infarctul miocardic, prin produşii de resorbţie din zona necrozată;
- în *insuficienţa ventriculară stângă*, tahicardia sinusală este severă şi se însoţeşte de galop şi de raluri pulmonare;
- o altă cauză de tahicardie este instalarea şocului cardiogen.

În concluzie, există cel puţin 4 moduri de a interpreta tahicardia în infarctul miocardic acut (1. anxietatea + depleţia volemică; 2. instalarea şocului cardiogen; 3. instalarea disfuncţiei de pompă cu insuficienţă cardiacă acută; 4. tahicardia febrilă), în funcţie de calitatea acestei interpretări fiind adoptate măsurile terapeutice adecvate, care se impun diferenţiat, conturând un tratament raţional şi evitarea manevrelor terapeutice periculoase sau dăunătoare pentru evoluţia insuficient controlată a unui pacient cu infarct miocardic acut.

c) extrasistolia, în special cea ventriculară, apare la peste 95% din pacienţii cu IMA, în primele ore. Semnificaţia prognostică a extrasistolelor şi a altor tahiaritmii va fi discutată la capitolul „complicaţii".

2. ***tensiunea arterială*** are modalităţi diverse de comportament:

a) la *pacienţi* cunoscuţi ca *normotensivi*: apare o uşoară scădere a TA sistolice şi o uşoară creştere a TA diastolice; o uşoară HTA (valori de până la 160/90 mm Hg) se poate instala la o parte din pacienţii normotensivi;

b) la *pacienţii* cunoscuţi ca *hipertensivi*: se poate constata o falsă *„normotensiune"*, valoarea normotensiunii fiind echivalentă cu şocul cardiogen la pacienţi hipertensivi netrataţi (sau chiar trataţi), dar care nu recunosc revenirea la normal a TA înainte de survenirea IMA;

c) *scăderea semnificativă a TA în IMA* are următoarele explicaţii/întrebări:
c.1 – reflex Bezold-Jarish (în IMA inferior)? – nu se intervine pentru corectarea hipoTA;
c.2 – administrarea de morfină sau de nitroglicerină?
c.3 – întinderea mare a zonei miocardice infarctate?
c.4 – instalarea şocului cardiogen?

Toate aceste întrebări trebuie să şi le pună medicul examinator în faţa unei decizii diagnostice şi terapeutice de urgenţă, în cazul constatării unui IMA.

3. ***frecvenţa respiraţiilor***

- este direct proporţională cu severitatea infarctului miocardic; în IMA complicat cu edem pulmonar acut, frecvenţa respiraţiilor poate atinge 40/minut. Se poate constata respiraţie Cheyne-Stokes când IMA s-a complicat cu şoc cardiogen, la un pacient vârstnic.
- pot apărea raluri subcrepitante, de stază, care sunt expresia insuficienţei ventriculare stângi şi reprezintă elemente de prognostic imediat, clasele evolutive fiind în relaţie cu mortalitatea prin IMA (vezi *clasificarea Killip*).

Scanned with OKEN Scanner

Clasificarea Killip a severității infarctului miocardic:

Clasa	Starea clinică	Mortalitate
1.	absența ralurilor și a zg. III	8%
2.	raluri < de 1/2 din ariile pulmonare sau zg. III prezent	30%
3.	raluri > de 1/2 din ariile pulmonare sau edem pulmonar acut frecvent	44%
4.	stare de șoc cardiogen	88-100%

4. ***măsurarea diurezei*** – reprezintă un nou element, esențial în supravegherea pacientului cu IMA; instalarea *oliguriei* constituie un semnal de evoluție negativă, fie prin reducerea volemiei (transpirații, lipsa aportului lichidian suficient sau infarct al VD), fie prin instalarea șocului cardiogen.

5. ***determinarea temperaturii*** – la 24 de ore de la instalarea IMA poate apărea febra de necroză. Această febră poate dura 7-8 zile și se respectă (nu se atacă cu antibiotice). Impune diagnosticul diferențial cu altă cauză de febră la un cardiac cu IMA: flebită de cateter, survenirea unei complicații pulmonare (pneumonie cu reacție pleurală), la un pacient *alité*.

Examinarea cordului în IMA

- la *palpare* se poate observa un impuls precordial anormal: *dublu impuls apical* sau *impuls parasternal stâng*;
- *zgomotele cardiace pot fi asurzite*; poate apărea *ritmul de galop atrial* (prezența de zg. IV) sau ventricular (zg. III), semn de disfuncție ventriculară severă (mortalitatea prin IMA este mai mare la cei care au zg. III); se ascultă mai bine la apex, în decubit lateral stâng și, mai frecvent, la cei cu infarct miocardic anterior;
- se pot asculta *sufluri* care nu existau anterior instalării infarctului miocardic (*suflu sistolic apical* prin disfuncția mușchilor papilari sau *suflu sistolic parasternal* + *freamăt*, în ruptura septului interventricular);
- se poate asculta *frecătura pericardică epistenocardică* (de pericardită epistenocardică), ce apare în ziua 3-4 după infarctul miocardic.

Se observă două elemente de gravitate:

- insuficiența pompei cardiace: hipotensiunea arterială și șoc;
- staza pulmonară, cu toate că examenul pulmonului este dificil (necesitatea menținerii repausului absolut, în decubitus dorsal, în primele zile de evoluție a IMA). Apariția ralurilor subcrepitante, expresia insuficienței ventriculare stângi și/sau a reducerii complianței VS care se repercutează asupra circulației pulmonare (stază), permite aprecieri prognostice imediate (Killip).

2. *Diagnosticul electrocardiografic*

ECG reprezintă elementul-cheie de diagnostic în IMA, întrucât precizează *trei tipuri de diagnostic:*

1.1. ***diagnosticul pozitiv de IMA***;
1.2. ***diagnosticul topografic al IMA***;
1.3. ***diagnosticul stadial al IMA***.

Diagnosticul ECG pozitiv de IMA se bazează pe:

- ***semne directe***: ***unda Q*** de *necroză*, ***supradenivelarea segmentului ST*** (curentul de *leziune*) și ***unda T negativă*** (*ischemia*);

Scanned with OKEN Scanner

- *semne indirecte* (imagine „în oglindă"): unda R amplă, subdenivelare de segment ST şi unda T pozitivă, în derivaţiile opuse unde se înregistrează semnele directe.

Într-un infarct miocardic transmural apar toate cele trei semne directe; în infarctul miocardic subendocardic nu apare unda Q de necroză.

Secvenţa modificărilor ECG:
- în primele 3-4 ore de la marea criză anginoasă, ECG este normală; apoi apare
- pozitivarea şi ascuţirea undelor T cu apariţia de unde T înalte, simetrice: *faza supraacută;*
- supradenivelarea gigantică de segment ST ce înglobează şi unda T: *marea undă monofazică Pardée*; abia după aceea apare
- unda Q de necroză, care are o lărgime mai mare de 0,04 s şi o amplitudine de cel puţin 1/4 din cea a complexului QRS, undă care nu dispare la inspir profund;
- pierderea (paguba) de „R" (*R verlust*) înseamnă lipsa creşterii în amplitudine a undei R, în derivaţiile unde această undă este pozitivă (ex. V_4, V_5) şi înlocuirea undei R (în anumite derivaţii) cu QS croşetat, sugerând o *„pierdere"* bruscă a R-ului (semn direct sugestiv de infarct miocardic acut).

Diagnosticul ECG topografic se stabileşte în funcţie de derivaţiile unde se recunosc semnele directe de IMA:
- *postero-inferior*: D II, D III, aVF;
- *antero-septal*: V1, V2, (V3, V4);
- *antero-lateral*: D I, aVL, V5, V6;
- *antero-extensiv*: D I, aVL, V1, V2, V3, V4, V5, V6;
- *lateral înalt*: aVL, V5, V6;
- *posterior*: V7, V8, V9, semn indirect în V1: apare unda R;
- *septal profund sau „H form"*: D I, D II, D III, aVF, V1, V2, V3 (V4, V5, V6);
- *postero-lateral*: D II, D III, aVF, V5, V6 (D I, aVL);
- *circumferenţial*: semne directe în toate cele 12 derivaţii.

Criterii ECG ***certe*** pentru diagnosticul de infarct miocardic:
- unda Q de necroză şi modificări de segment ST şi undă T;
- fără unda Q patologică, dar modificările de segment ST şi undă T persistă peste 24 de ore.

Criterii ECG ***echivoce*** pentru diagnosticul de infarct miocardic:
- modificări de segment ST şi undă T care durează mai puţin de 24 de ore;
- unde T negative simetrice;
- unde Q patologice doar la o înregistrare;
- unde Q ce apar pe blocuri de ramură.

3. ***Diagnosticul enzimatic***
- cele mai importante enzime sunt: *TGO, CPK-MB şi LDH*;
- secvenţa temporală a eliberării enzimelor este diferită, în funcţie de durata parcursă de la producerea infarctului miocardic;
- cea mai precoce este *CPK*, care apare la 2 ore după necroză cu un maxim la 10-12 ore, fracţia CPK-MB revenind la normal la 24 ore; CPK prezintă creşteri de până la 7 ori faţă de valorile normale;

Scanned with OKEN Scanner

- TGO are un maxim la 24-48 de ore de la producerea necrozei, se menţine la valori crescute timp de 48 de ore şi începe să scadă la 72 de ore; prezintă creşteri de până la 6 ori faţă de valorile normale;
- LDH are valori maxime la 3-4 zile de la necroză şi se menţine 2 săptămâni, după care se normalizează; prezintă creşteri de până la 3 ori faţă de valorile normale.

4. *Diagnosticul imagistic*

Scintigrafia miocardică cu trasori radioactivi (Tc_{99}, Th_{201}, C_{11} acetat) evidenţiază:
- cu **Tc_{99}** – zone de hiperreactivitate, corespunzătoare zonei de necroză;
- cu **Th_{201}** – zone „reci", fără captarea radiotrasorului (ireversibile);
- cu **C_{11} acetat** – zone mixte de hipercaptare şi de hipocaptare.

5. *Diagnosticul anatomopatologic* reprezintă, din nefericire, ultima etapă de diagnostic al cazurilor litigioase de IMA (decese în primele 24-48 ore, semne ECG echivoce, moarte subită de cauză inexplicată, topografie incertă, evoluţie precipitată etc.). Examinarea pieselor anatomice şi a preparatelor microscopice necesită un specialist morfopatolog de clasă, având o pondere importantă în validarea finală a diagnosticului de certitudine.

Diagnosticul diferenţial al durerii toracice anterioare

1. *Pericardita acută*
- durere toracică anterioară asemănătoare cu cea din infarctul miocardic;
- este agravată de mişcările respiratorii;
- apare de obicei într-un context viral: cefalee, mialgii, febră, enzimele sunt normale, catar oculo-nazal;
- ECG evidenţiază supradenivelare de segment ST în toate derivaţiile.

2. *Disecţia de aortă*
- durere toracică anterioară violentă, cu particularităţi de sediu şi de iradiere (are debut interscapulo-vertebral cu iradiere în gât, flancurile abdominale, membrele inferioare);
- apar şi elemente neurologice: ameţeli, sincope;
- fisura din peretele aortic poate merge până la rădăcina aortei şi se repercutează asupra valvelor aortice, putând duce la insuficienţă aortică acută sau tamponadă pericardică sau chiar moarte;
- uneori poate interesa şi ostiumul coronarian, putând produce infarct miocardic;
- *ECG* este nemodificată (semn negativ extrem de important în favoarea disecţiei şi pentru excluderea IMA) sau HVS la un pacient hipertensiv, ori chiar aspect de IMA (când disecţia interesează ostiumul coronar);
- ecocardiografic apare aspectul de dublu contur al peretelui aortic;
- angiografic se observă intrarea substanţei de contrast în interiorul peretelui aortic;
- radiografia toracică arată o mărire a conturului aortic şi a diametrului aortic, *semnul „calciului"* al lui De Bakey (diferenţa între intima calcificată şi conturul extern al umbrei aortice este mai mare de 1 cm la nivelul butonului aortic).

3. *Embolia pulmonară*
- apare postoperator, postpartum, postabortum, în flebotromboze, tromboflebite pelvine;
- durerea toracică nu are caracterele durerii anginoase;
- ECG nu arată semne directe de infarct miocardic;

- enzimele sunt normale;
- apare o dispnee foarte importantă (cu tahipnee), care este în concordanţă cu durerea, febră şi spută hemoptoică.

4. *Pneumotoraxul* – diagnosticul se stabileşte clinic (percuţie şi ascultaţie caracteristică) şi prin radiografie toracică, la persoane tinere, cu durere unilaterală toracică; dispneea este foarte intensă, iar ECG este normală.
5. *Perforaţia unui ulcer gastro-duodenal*
6. *Pancreatita acută*

- se însoţeşte de modificări ale amilazei cu creşterea sa în sânge şi în urină;
- ECG poate mima un infarct miocardic inferior;
- durerea abdominală este în bară

7. *Periartrita scapulohumerală*
8. *Zona Zoster* – poate mima, prin intensitatea durerii, o afecţiune intratoracică severă.

Complicaţiile IMA

Complicaţiile infarctului miocardic acut pot fi clasate:

- *evolutiv*:
  I. ***acute***;
  II. ***tardive*** (apar la mai mult de 3 săptămâni de la instalarea IMA).
- *specific*:
  A. ***electrice***;
  B. ***hemodinamice***;
  C. ***mecanice***;
  D. ***alte tipuri de complicaţii***.

I. *Complicaţii acute*

A. *Complicaţii electrice*: *aritmii cardiace* (normotope sau heterotope).

a) *tahicardia sinusală*:
- este nespecifică în prima fază şi apare datorită durerii, anxietăţii şi depleţiei de volum prin transpiraţii;
- la 24-48 de ore apare tahicardia febrilă datorită febrei de necroză din infarctul miocardic prin resorbţia din zona necrozată;
- în insuficienţa ventriculară stângă tahicardia sinusală este severă şi se însoţeşte de galop şi de raluri pulmonare.

b) *bradicardia sinusală*:
- este de natură reflexă alături de hipotensiunea arterială prin reflexe vagale pornite din zona de infarct;
- poate fi şi severă atunci când apare o ischemie a nodului sinusal în infarctele miocardice extinse la atrii;
- reprezintă un teren pentru tahiaritmiile prin mecanism de reintrare.

c) *disfuncţia de nod sinusal*: – apare blocul sino-atrial.

d) *extrasistole atriale*: – apar la 50% din bolnavi.

e) *fibrilaţia atrială*:
- este o complicaţie obişnuită şi uneori poate reveni spontan la ritmul sinusal;
- poate urma unui flutter atrial transformat în fibrilaţie atrială;
- apare când există şi insuficienţă cardiacă, decompensarea inimii precedând instalarea fibrilaţiei atriale;

– prezenţa fibrilaţiei atriale în contextul insuficienţei cardiace are un prognostic infaust (creşte mortalitatea).

f) *flutterul atrial* (5% din cazurile cu IMA); obişnuit este flutter atrial cu bloc atrio-ventricular fix 2/1 şi duce la o mai rapidă deteriorare a condiţiei hemodinamice în IMA (determină promovarea şi agravarea şocului cardiogen);

g) *extrasistolia ventriculară*:
– apare la peste 80% din bolnavi;
– are o valoare predictivă pentru survenirea aşa-numitelor aritmii ameninţătoare pentru viaţă. Semnificaţia prognostică a extrasistolelor ventriculare este graduată (clasificarea B. Lown), în funcţie de complexitatea acestora (frecvenţa/unitate de timp, sediu mono- sau pluriectopic, succesiunea repetării lor).

Clasificarea stadială a extrasistoliei ventriculare (după Lown B.)

Gradul de severitate	Complexitate
0	absente
1	< 30/oră
1A	< 1/min
1B	> 1/min
2	> 1/min, > 30/oră
3	polimorfe
4	repetitive
4A	cuplate (bigeminism)
4B	în salve (dublete) sau tahicardie ventriculară
5	survin precoce cu fenomen R/T

h) *tahicardia ventriculară*:
– apare în primele 24 de ore, când este tranzitorie şi benignă (în proporţie de 10-40%);
– poate apărea şi tardiv, când se asociază cu insuficienţa cardiacă şi are o predicţie privind mortalitatea la un an de la producerea infarctului de până la 50% din cazuri.

i) *fibrilaţia ventriculară*:
– complică infarctul miocardic în 14-18% din cazuri;
– în 80% din cazuri este primară, bruscă şi neaşteptată;
– în restul cazurilor este secundară insuficienţei cardiace sau şocului cardiogen şi are un prognostic mai sever;
– fibrilaţia ventriculară tardivă apare la 6 săptămâni după infarctul miocardic.

Dintre *tulburările de conducere a-v*, cel mai frecvent şi cu semnificaţie clinico-prognostică semnificativă este:

j) *blocul atrio-ventricular de grad III*:
– dacă apare în infarctul miocardic inferior, este reversibil şi nu necesită tratament, fiind tranzitoriu;
– dacă apare în infarctul miocardic anterior, este definitiv determinat de necroză extinsă şi necesită cardiostimulare.

B. *Complicaţii hemodinamice* (apar datorită insuficienţei de pompă):

a) *starea de hipotensiune arterială:*
– este reversibilă;
– apare prin mecanism reflex în contextul bradicardiei (*sindromul bradi-hipo*);

– hipotensiunea arterială, împreună cu bradicardia, determină sindromul bradi-hipo, care este foarte precoce şi poate fi corectat prin administrare de atropină;
– hipotensiunea arterială mai apare în infarctul de ventricul drept.

b) *edemul pulmonar acut*: – maschează evoluţia infarctului miocardic acut pe primul plan trecând dispneea, staza pulmonară şi expectoraţia rozată.

c) *şocul cardiogen*:
– apare în condiţiile persistenţei unei tensiuni arteriale sistolice mai mici de 90 mm Hg;
– poate fi declanşat şi de alte cauze cardiogene: pierderea masei miocardice prin infarctul miocardic, miocardita, apariţia tulburărilor de ritm, embolii pulmonare, trombusuri intracavitare, tumoră cardiacă preexistentă infarctului miocardic, tamponada cardiacă.

Şocul cardiogen este determinat de:
- pierderea masei miocardice contractile (infarctul miocardic, miocardite);
- tulburări de ritm: tahicardia ventriculară, flutterul atrial, tahicardia supraventriculară paroxistică, blocul atrio-ventricular de gradul III;
- oprirea circulaţiei: embolismul pulmonar, trombus intracardiac, mixom atrial;
- afectarea activităţii mecanice.

I.A. = PULS / T.A.

Indicele Allgower (raportul dintre puls şi tensiunea arterială sistolică, care în mod normal este egal cu 0,5) devine critic în şocul cardiogen (supraunitar).

Şocul cardiogen are o mortalitate crescută, iar atunci când apare şi edemul pulmonar acut, mortalitatea este de 98-100%.

Clasificarea hemodinamică Forrester

Clasa clinică Forrester	Indexul cardiac (normal este 3,2)	PCP (normal este <12 mmHg)	Mortalitate (%)
1. – fără stază pulmonară – fără hipoperfuzie periferică	2,7	12	2,2
2. – cu stază pulmonară – fără hipoperfuzie periferică	2,3	23	10,1
3. – fără stază pulmonară – cu hipoperfuzie periferică	1,9	12	22,4
4. – cu stază pulmonară – cu hipoperfuzie periferică	1,6	27	55

C. *Complicaţii mecanice*

a) *insuficienţa mitrală*:
– apare prin disfuncţia de muşchi papilar (cauză ischemică);
– poate determina edem pulmonar acut.

b) *ruptura de sept interventricular*: – apare suflu caracteristic defectului de sept ventricular, care nu exista anterior infarctului miocardic.

c) *ruptura cardiacă* (în peretele liber al cordului):
- determină *tamponadă cardiacă* urmată de şoc şi moarte;
- este precedată de o accentuare a durerii; apare disociaţia electro-mecanică, iar masajul cardiac este ineficient.

Scanned with OKEN Scanner

d) *tromboza intraventriculară*:
- se produce în apropierea zonei de infarct;
- este aderentă la această zonă şi poate determina embolii în diferite teritorii.

e) *tromboze venoase la membrele inferioare*:
- sunt promovate de obligativitatea repausului absolut, starea de hipercoagulabilitate indusă metabolic; reprezintă o sursă potenţială de embolism pulmonar.

D. *Alte complicaţii*

a) *extinderea infarctului miocardic*:
- este anunţată de reapariţia durerii anginoase, după 24 de ore de la marea criză anginoasă;
- apare aspectul de dublă cocoaşă a TGO sau CPK, care încep să crească din nou.

b) *expansiunea zonei de infarct miocardic*:
- este o complicaţie strict localizată;
- se produce dilatarea, alungirea şi subţierea pertelui ventricular în zona de infarct miocardic;
- este un semn precoce de anevrism ventricular;
- ecocardiografia este o metodă utilă de apreciere a evoluţiei acestei complicaţii.

c) *pericardita epistenocardică*:
- apare în primele 48-72 de ore de la instalarea IMA şi se traduce prin ascultarea frecăturii pericardice şi prezenţa exsudatului pericardic la ecocardiografie;
- este mai frecventă în infarctele anterioare;
- este o pericardită cu puţin lichid;
- dacă apare la un bolnav care este sub tratament anticoagulant, se va opri acest tratament, deoarece este risc de producere a hemopericardului.

d) *angina postinfarct precoce*: - anunţă de obicei o extindere a infarctului miocardic prin fluctuaţii ale segmentului ST în acelaşi teritoriu sau altul.

II. *Complicaţii tardive*

A. *Complicaţii electrice*:
- *tahicardia ventriculară* în condiţii de insuficienţă cardiacă postinfarct miocardic sau anevrism ventricular;
- *oprirea cardiacă*, precedată de aritmie extrasistolică ventriculară politopă, repetitivă, bigeminism, cu evoluţie spre fibrilaţie ventriculară.

B. *Complicaţii mecanice*:
- *anevrismul ventricular*: apare ca o subţiere papiracee a peretelui ventricular (în 80% din cazuri peretele anterior şi apexul VS), cu deformarea convexă a suprafeţei externe, iar electrocardiografic se menţine aspectul „îngheţat", din faza acută a infarctului miocardic, la mai mult de 3 săptămâni de la producerea infarctului miocardic acut; din punct de vedere clinic apar pulsaţii mari precordiale, la apex sau intern şi superior de apex + galop ventricular;
- anevrismul ventricular determină apariţia/precipitarea *insuficienţei cardiace*, prin asinergia ventriculară difuză sau prin pierderea importantă de masă miocardică;
- anevrismul ventricular poate fi pus în evidenţă prin examinarea radiografică standard, ecocardiografic, angiocardiografic, la un pacient cu un aspect ECG de „IMA îngheţat".

Scanned with OKEN Scanner

C. ***Alte complicaţii tardive (la distanţă)*** :
- *insuficienţa cardiacă cronică*, cu repetate *edeme pulmonare acute* ;
- *angina postinfarct* tardivă este de obicei instabilă şi anunţă recurenţa infarctului miocardic ;
- *reinfarctizarea* sau infarctul miocardic recurent ;
- *sindromul Dressler* : apare la 2-10 săptămâni de la infarctul miocardic şi are o patogenie imunologică, prin apariţia unor anticorpi faţă de fibrele miocardice necrozate, anticorpi care reacţionează încrucişat cu structurile pleurale şi pericardice ; clinic, apare febra, durerea toracică anterioară şi frecătura pericardică şi pleurală, inclusiv revărsat pericardic în cantitate mică (pericardită tardivă) şi pleural (cavitatea pleurală stângă) ;
- *sindromul umăr-mână* : determină periartrita umărului datorită imobilizării prelungite la pat (rar astăzi).

Explorarea şi supravegherea bolnavilor cu infarct miocardic acut

1. Electrocardiograma.
2. Enzimele TGO, CPK şi LDH.
3. Sindromul de inflamaţie : VSH, leucograma.
4. Determinarea hematocritului.
5. Determinarea glicemiei, ureei, acidului uric, colesterolului, trigliceridelor (care reprezintă factori de risc).
6. Examenul clinic repetat : frecvenţa cardiacă, tensiunea arterială, ascultaţia repetată pentru perceperea galopului, frecăturii pericardice sau pleurale.
7. Radiografia toracică.
8. Examenul ecocardiografic.
9. Explorări invazive : presiunea intraarterială prin cateter, măsurarea PCP (Swan-Ganz).
10. Estimarea dimensiunilor zonei de infarct miocardic : ECG, nivelul enzimelor, aspectul ecocardiografic şi scintigrafic.

Moartea subită :

Se defineşte ca fiind moartea aparent naturală datorită cauzelor cardiace, anunţată de pierderea cunoştinţei, într-o oră de la debutul simptomatologiei, la un individ cu boli cardiace cunoscute sau necunoscute, la care durata şi modul de deces sunt neaşteptate, imprevizibile.

75% din morţile subite se produc datorită unui infarct miocardic acut care a fost sau nu a fost recunoscut clinic înainte de deces.

25% din morţile subite se produc prin :
- fibrilaţie ventriculară ischemică primară ;
- oprirea activităţii cardiace (asistolă) prin întreruperea irigării nodului sinusal ;
- disociaţia electro-mecanică.

COMPLICAŢII IMA

PRECOCE :

TARDIVE :

Scanned with OKEN Scanner

Reumatismul articular acut (RAA)

Definiţie

Este o inflamaţie sechelară nesupurativă sistemică, consecinţa infecţiei cu streptococ β-hemolitic grup A, care se poate autolimita sau poate progresa prin afectarea cordului, creierului, ţesutului subcutanat.

Tipurile 1, 3, 6, 14, 18, 19, 24 de streptococi (conform clasificării date de Rebecca Lancefield) dau reumatism articular acut, în timp ce tipurile 12, 49, 52, 54 sunt nefritigene.

Numai un procent redus (0,3-3%) dintre bolnavii cu faringită streptococică fac reumatism articular acut (RAA) şi numai 3-10% din pacienţii care au titrul ASLO crescut fac RAA; restul persoanelor cu ASLO crescut sunt purtători de streptococ.

Patogenie

Concepţia actuală, deşi se bazează pe date incomplet elucidate şi nu acoperă toate aspectele fiziopatologice ale RAA, este una integrativă, tinzând să unească *participarea toxică* a streptococului cu *componenta imunologică*, indusă de prezenţa acestuia în geneza leziunilor inflamatorii şi morfologice ale RAA.

1. *Teoria toxică*

- streptococul β-hemolitic eliberează în exterior toxine care sunt răspunzătoare de leziunile exsudative şi necrotice (hemolizine, streptolizine, proteinaze, streptocina A, hialuronidaza);
- este o *reacţie hiperimună, hipergică*, deoarece cantitatea de anticorpi faţă de antigenul streptococic este mai mare decât cantitatea de antigen.

2. *Teoria autoimună*

- streptococul este un germene care are foarte multe antigene ce determină apariţia de anticorpi cu reactivitate încrucişată (reacţionează cu structuri ale organismului uman);
- proteinele din structura peretelui celular al streptococului sunt *proteina M* şi *proteina M asociată*;
- *carbohidratul C* este o glicoproteină cu structură asemănătoare cu N-acetil glucozamina din structura endocardului valvular, cartilagiului articular, tegumentului, substanţei cenuşii din nucleii bazali;
- anticorpii faţă de aceste glicoproteine din peretele streptococic cresc numeric pe măsură ce infecţia se vindecă, deoarece se fabrică anticorpi faţă de propriile structuri;
- anticorpii faţă de constituenţii citoplasmatici, faţă de sarcolemă şi faţă de miofibrilele din celula miocardică sunt de fapt anticorpi antiproteină M;
- anticorpii faţă de glicoproteina C distrug structurile endocardului, dând valvulita reumatică (în timp pot duce la conturarea endocarditei reumatice);
- este o reacţie de hipersensibilitate de tip IV, în care limfocitele sensibilizate cu antigenele streptococice au un efect citotoxic asupra miofibrilelor, apărând leziuni de tip cronic granulomatos, proliferativ.

Scanned with OKEN Scanner

3. *Predispoziţia genetică*
- numai unele persoane fac RAA, acestea având capacitatea de a dezvolta reacţii imune exagerate faţă de infecţia streptococică;
- tendinţa de a afecta mai mulţi membri ai aceleiaşi familii („familii de valvulari");
- tendinţa de recurenţă la aceeaşi persoană;
- numai un mic procent din cei cu infecţie streptococică ajung să facă RAA.

Morfopatologie

Leziunile întâlnite în RAA se împart în:
1. leziuni exsudative;
2. leziuni proliferativ granulomatoase.

1. *Leziunile exsudative*:
- apare un proces de degenerescenţă mucoidă cu afectarea vaselor, valvelor şi pericardului;
- există şi leziuni inflamatorii cu edem, aglomerare de limfocite şi plasmocite.

2. *Leziunile proliferativ granulomatoase* sunt reprezentate de ***nodulii Aschoff-Talalaev***, cu următoarea structură:
- o zonă de necroză fibrinoidă ce este înconjurată de o arie de celule cu multe limfocite, plasmocite, macrofage, *celule gigante Aschoff* şi *celule Anicikov* (comparate cu „owl eye" – ochi de bufniţă sau „caterpillar" – omidă).
Evoluţia acestor noduli, de la constituirea leziunilor, până la fibrozare şi apariţia leziunilor scleroase de înlocuire este, în medie, de 4 luni. Apar astfel cicatrici perivasculare sau depunere de fascicule fibroase formate din colagen şi reticulină, printre miofibrile.

3. *Endocardita verucoasă*: se formează veruci reumatice care sunt formate dintr-o substanţă hialină (eozinofilă), rezultată din degenerarea fibrelor colagene şi a elementelor tinere de fibrină; sunt localizate pe faţa atrială a valvei mitrale, pe faţa ventriculară a valvelor aortice, peretele posterior al atriului stâng (în acest caz poartă numele de „petele MacCallum").

4. *Pericardita reumatică* – apar zone de exsudat fibrinos, necroză fibrinoidă şi noduli Aschoff.

Leziunile anatomice care stau la baza manifestărilor de coree Sydenham sunt: zone de edem şi leziuni degenerative în substanţa cenuşie; endarterita vaselor mici meningiene şi corticale; noduli cu celule limfocitare.

Manifestări clinice

În anul 1944, Ducket Jones a stabilit criteriile de diagnostic ale RAA, iar în anul 1965 au fost revizuite şi adăugate de către Stollerman.

Criterii majore (M):
1. *Poliartrita*;
2. *Cardita*;
3. *Coreea Sydenham*;
4. *Eritemul marginat Besnier*;
5. *Nodulii subcutanaţi Meynet*.

Scanned with OKEN Scanner

Criterii minore (m):
1. Febra;
2. Artralgii;
3. Cardiopatii reumatice în antecedente sau antecedente de atac reumatismal;
4. Prezenţa sindromului biologic de inflamaţie:
   - creşterea VSH;
   - pozitivarea proteinei C reactive;
   - leucocitoză;
5. Creşterea intervalului PR pe electrocardiogramă;
6. Infecţie streptococică în antecedente
   - scarlatină recentă;
   - cultură faringiană pozitivă pentru streptococul β-hemolitic;
   - titrul ASLO crescut sau a altor anticorpi antistreptococici.

Diagnosticul de RAA se stabileşte atunci când sunt prezente:
- *două criterii majore (2M) şi o dovadă a infecţiei streptococice*;
- *un criteriu major plus două criterii minore (1M + 2m) şi o dovadă a infecţiei streptococice*;
- atunci când există coreea reumatică Sydenham;
- atunci când cardita se instalează tardiv;
- atunci când are loc o recădere de RAA şi apar febra, artralgiile şi sindromul biologic de inflamaţie.

Descrierea criteriilor clinice majore

1. ***Poliartrita***:
- apar semnele clasice ale artritei descrise de Hypocrates: roşeaţă, tumefiere, durere, impotenţă funcţională;
- este o poliartrită migratorie şi fugace;
- nu lasă sechele;
- afectează articulaţiile mari: genunchi, gleznă, cot, pumn;
- primul atac este în jurul vârstei de 10-15 ani;
- cuprinde cel puţin două articulaţii;
- este însoţită de febră, creşterea VSH-ului şi creşterea titrului ASLO (mai mult de 250 UT).

2. ***Cardita reumatică***: – afectează toate tunicile cordului, situaţie în care se numeşte *pancardită*.

A. *Endocardita reumatică* acută sau valvulita reumatică acută: – se manifestă prin apariţia a trei tipuri de sufluri:

a1. *suflul sistolic apical organic*;
a2. *suflul mezodiastolic apical Carey-Coombs*;
a3. *suflul diastolic aortic din punctul Erb*.

Criteriile Anschütz de organicitate ale *suflului sistolic apical*:
1. să aibă o intensitate de cel puţin 2/6 (scara Levine sau Zuckerman, p. 138);
2. să aibă o durată holosistolică;
3. să se propage axilar;

4. să nu se modifice cu respiraţia sau cu schimbarea poziţiei;
5. să aibă intensitatea maximă la vârful inimii;
6. să aibă un caracter suflant şi frecvenţă înaltă (în jet de vapori);
7. să se însoţească de mărirea atriului şi ventriculului stâng;
8. să se însoţească de modificări electrocardiografice.

Clasificarea intensităţii suflurilor după Levine	Clasificarea intensităţii suflurilor după Zuckerman
gradul 1/6 – nu se aude imediat după aplicarea stetoscopului ***gradul 2/6*** – se aude imediat foarte bine ***gradul 3/6*** – se aude imediat, dar nu se propagă sau se propagă până la maxim 3-4 spaţii intercostale (este semn de insuficienţă mitrală constituită) ***gradul 4/6*** – are freamăt şi se propagă mai mult de 3 spaţii intercostale ***gradul 5/6*** – se ascultă cu pâlnia stetoscopului înclinată pe torace (are contact cu toracele numai pe un arc de cerc) ***gradul 6/6*** – se ascultă cu pâlnia stetoscopului la distanţă de torace; suflurile se pot auzi cu urechea	***gradul 1 şi 2*** – nu pot fi ascultate pe faţa dorsală a mâinii ***gradul 3*** – pot fi ascultate pe faţa dorsală a mâinii ***gradul 4*** – pot fi ascultate deasupra articulaţiei pumnului ***gradul 5*** – pot fi ascultate în treimea superioară a radiusului ***gradul 6*** – pot fi ascultate deasupra articulaţiei cotului

Caracterele suflului sistolic anorganic: – se aude pe marginea stângă a sternului (în focarul de ascultaţie a arterei pulmonare), în condiţiile unui cord hiperkinetic şi datorită apropierii conului arterei pulmonare de faţa posterioară a sternului (este un suflu de debit sangvin crescut prin artera pulmonară); nu are celelalte modificări clinice, ECG, ecocardiografice asociate, descrise pentru suflul sistolic organic.

Suflul mezodiastolic apical Carey-Coombs:
- este un suflu de joasă frecvenţă; este slab exprimat (uşor de omis, uşor de „scăpat" pentru începători, la ascultaţie);
- localizarea perpecepţiei suflului este pe o arie restrânsă, periapical;
- condiţii de auscultaţie: în decubit lateral stâng, cu oprirea respiraţiei, cu aplicarea fără presiune a stetoscopului pe torace;
- începe imediat după zg. III şi se termină înainte de zg. I;
- nu are pocnitură de deschidere a mitralei;
- nu are întărire presistolică;
- nu are zgomotul I accentuat.

Prezenţa acestui suflu confirmă semnificaţia organică a suflului sistolic apical şi semnează diagnosticul de valvulită mitrală, făcând mai plauzibil diagnosticul de cardită reumatică.

Suflul diastolic aortic:
- începe după zgomotul II fără interval liber;
- are frecvenţă înaltă;
- este de tip *descrescendo*;
- se aude în punctul Erb, în poziţie şezândă.

B. *Miocardita*:
- este suspectată atunci când există o tahicardie în condiţiile scăderii febrei atacului de RAA;
- apare galop atrial, ventricular sau de sumaţie;

- poate apărea embriocardie (zgomot de „tic-tac"); RITM EMBRIOCARDIC
- apar modificări electrocardiografice: blocuri atrio-ventriculare de diferite grade, ritm joncţional de înlocuire, disociaţie atrio-ventriculară;
- apar semne de insuficienţă cadiacă sau se evidenţiază radiologic o cardiomegalie.

C. *Pericardita*:
- apare frecătura pericardică;
- poate apărea un revărsat lichidian în pericard, vizibil ecocardiografic;
- tamponada cardiacă apare foarte rar.

Criteriile fundamentale de diagnostic ale carditei reumatismale (după Friedberg):
1. apariţia suflurilor organice;
2. constatarea cardiomegaliei în plin atac de RAA;
3. apariţia frecăturii pericardice sau a unui exsudat pericardic;
4. manifestări de insuficienţă cardiacă (galop, dispnee).

3. ***Eritemul marginat Besnier***:
- apare ca zone eritematoase cu centrul clar şi margini rotunde sau serpiginoase;
- zonele eritematoase au dimensiuni variate;
- sunt localizate pe torace, porţiunile proximale ale membrelor;
- sunt tranzitorii şi migratorii;
- se accentuează la aplicare de căldură;
- eritemul nu este pruriginos;
- se albeşte la presiune.

4. ***Nodulii subcunaţi Meynet***:
- sunt localizaţi în hipoderm;
- apar ca nodozităţi de 4-5 mm în diametru;
- sunt nedureroşi;
- sunt proeminenţi deasupra oaselor în zonele de extensie (cot, coloana vertebrală);
- pielea se mişcă liber deasupra lor.

5. ***Coreea Sydenham***:
- apar mişcări involuntare, dezordonate la nivelul palmelor, trunchiului şi membrelor superioare;
- grimase la nivelul feţei, ataxie cu bază largă de implantare;
- tulburări psihice.

Referitor la momentul apariţiei manifestărilor descrise mai sus, în raport cu infecţia streptococică, se constată că la 2-3 săptămâni de la infecţia streptococică apare eritemul marginat şi poliartrita, la 3-8 săptămâni apare cardita, iar la luni de zile apare coreea.

Artrita poate coexista cu cardita, dar niciodată cu coreea, în timp ce cardita poate coexista cu coreea.

Descrierea criteriilor minore

Febra:
- atinge valori de 38-40 grade (42 grade în forma hipertoxică);
- este însoţită de transpiraţii abundente şi acide;
- există o paloare specială (severă) a tegumentelor feţei (diagnostic diferenţial cu leucoza acută).

Scanned with OKEN Scanner

Artralgiile : – pot fi expresia formelor atipice, „bastarde" de RAA.
Mai pot exista :
- *pleurite sau pleurezii serofibrinoase reumatice* ;
- *pneumonii streptococice* ;
- *microhematurie* ;
- *hepatomegalie moderată.*

Examene de laborator

Urmăresc două obiective :
1. documentarea infecţiei streptococice ;
2. documentarea şi urmărirea evoluţiei procesului inflamator.

1. *Documentarea infecţiei streptococice* :
a) *exsudatul faringian* este rar pozitiv în momentul dezvoltării RAA, dar rezultatul negativ nu exclude diagnosticul de RAA ;
b) *anticorpi antistreptococici* în dinamică : *ASLO (peste 250 u Todd)* : atunci când titrul ASLO nu e semnificativ crescut, se dozează alţi anticorpi antistreptococici : *antihialuronidază, antistreptochinază, antistreptodornază*, precum şi testul *ASTZ* (testul antistreptozim = o reacţie de hemaglutinare a hematiilor tratate cu concentrat extracelular de antigeni streptococici), la un titru peste 200 u/ml, test pozitiv în 100% din cazurile de RAA, cu infecţie streptococică recentă.
2. *Documentarea şi urmărirea procesului inflamator* :
a) *sindromul biologic de inflamaţie acută* :
- creşterea VSH-ului (obişnuit peste 100 mm) ;
- leucocitoză cu polinucleoză ;
- creşterea fibrinogenului ;
- apariţia proteinei C reactive ;
- creşterea α_2-globulinelor ;
- scăderea fierului seric ;
- creşterea cuprului seric.

Diagnosticul diferenţial

1. *Artrita gonococică* :
- evoluează ca monoartrită la tineri, în colectivităţi ;
- este determinată de gonococ, obiectivat prin examinarea secreţiei uretrale.
2. *Lupusul eritematos sistemic* :
- apare la femei tinere ;
- prezenţa anticorpilor antinucleari ;
- apar celule lupice.
3. *Purpura Henoch-Schönlein* (în faza preeruptivă a sindromului Schönlein) :
- există manifestări articulare echivalente ;
- poliartralgii importante în context etiologic streptococic, fără artrită.
4. *Sarcoidoza* :
- există dureri articulare (forma de sarcoidoză acută – *sindromul Löfgren*) ;
- eritem nodos ;

Scanned with OKEN Scanner

- adenopatii hilare bilaterale;
- fibroză pulmonară.

5. *Boala Still* sau *poliartrita juvenilă*
6. *Poliartrita reumatoidă*
7. *Sindromul Reiter*:
- manifestări articulare (poliartrită);
- uretrită;
- iridociclită;
- apare după dizenterie sau enterocolită acută.

8. *Hepatita virală* la debut:
- febră;
- artralgii;
- astenie;
- facies suferind;
- TGP peste 350 u/l.

9. *Leucemia acută*:
- sindrom articular;
- febră;
- leucograma caracteristică; anemie severă; trombopenie.

10. *Septicemii*:
- cu determinare articulară;
- focare septicopioemice de artrită;
- hemocultura pozitivă.

Valvulopatii mitrale şi aortice

Stenoza mitrală

- Rx-toracic
- ECG
- FONO
- ECO
- CATETERISM CARDIAC

Stenoza mitrală este, ca etiologie, eminamente reumatică (mai poate avea ca etiologie şi LES, poliartrita reumatoidă sau poate fi *congenitală*). Atunci când este congenitală, se asociază cu o altă malformaţie congenitală (defectul de sept atrial) în cadrul *sindromului Lutembacher* (stenoză mitrală + DSA). S-a discutat etiologia virală a stenozei mitrale (Burch).

Anatomia aparatului valvular mitral

Aparatul valvular mitral este alcătuit din două valve:
- una antero-medială, care este mai mobilă;
- alta postero-laterală, mai fixă.

Orificiul mitral este delimitat de un inel fibros, iar cordajele sunt susţinute de muşchii pilieri.

Suprafaţa orificiului mitral este de 4-6 cm^2.

Stenoza mitrală reprezintă 60% din totalul cardiopatiilor valvulare, iar 50% din cazurile cu stenoză mitrală recunosc în antecedente atacul de RAA.

Scanned with OKEN Scanner

Descriere anatomo-patologică

Datorită carditei reumatice are loc fibroza, îngroşarea şi fuziunea comisurilor cu retracţia cordajelor şi ulterior calcificarea acestora.

Există două tipuri de stenoză mitrală:

1. *în pâlnie*;
2. *în diafragm.*

Constituirea stenozei mitrale are loc după minim 7 ani de la atacul de RAA. Ca urmare a valvulitei reumatice, valvele devin scleroase, mobile o vreme (ca „obloanele în bătaia vântului"), dar cu rigiditate. Ulterior are loc depunerea de calciu, de unde aspectul osifiant al aparatului valvular mitral.

Elemente de hemodinamică

Manifestările de stenoză mitrală apar atunci când suprafaţa orificiului mitral este mai mică de 2,5 cm^2.

SM de grad I:
- suprafaţa orificiului mitral este de 2-2,5 cm^2;
- presiunea din atriul stâng este de 10-15 mm Hg;
- simptomatologia apare la eforturi foarte mari.

SM de grad II:
- suprafaţa orificiului mitral este de 1,5-2 cm^2;
- presiunea din atriul stâng este de 15-20 mm Hg;
- simptomatologia apare la eforturi moderate.

SM de grad III:
- suprafaţa orificiului mitral este de aproximativ 1 cm^2;
- presiunea din atriul stâng este de 20-25 mm Hg;
- simptomatologia apare la eforturi minime.

SM de grad IV:
- suprafaţa orificiului mitral este mai mică de 1 cm^2;
- presiunea din atriul stâng este mai mare de 25 mm Hg;
- apare dispneea de repaus.

Stenoza mitrală aflată în faza în care încă nu a apărut hipertensiunea arterială pulmonară sau insuficienţa cardiacă dreaptă este o *boală edematoasă, dispneizantă şi hemoptoizantă.*

Există anumite situaţii care mimează SM:
- mixomul atrial stâng voluminos şi pediculat;
- trombus în atriul stâng;
- cordul triatriatum;
- colmatarea de proteză mitrală;
- calcificarea unei proteze mitrale biologice.

Suprafaţa orificiului mitral poate fi determinată prin tehnici invazive sau neinvazive.

Tehnicile invazive au la bază *formula lui Gorlin*:

$$\text{SOM} = \text{debitul transmitral} / 38 \sqrt{\text{gradient transmitral}}$$

unde *debitul transmitral* = debitul cardiac / durata diastolei × frecvenţa cardiacă.

Tehnicile neinvazive de determinare a suprafeţei orificiului mitral sunt reprezentate de examenele ecocardiografice + Doppler.

$$\text{SOM} = \frac{\text{DEBITUL TRANSMITRAL}}{38\sqrt{\frac{\text{DEBITUL CARDIAC}}{\text{DURATA SIST} \times \nu \text{ CARDIACA}}}}$$

Descriere anatomo-patologică

Datorită carditei reumatice are loc fibroza, îngroşarea şi fuziunea comisurilor cu retracţia cordajelor şi ulterior calcificarea acestora.

Există două tipuri de stenoză mitrală:

1. *în pâlnie*;
2. *în diafragm.*

Constituirea stenozei mitrale are loc după minim 7 ani de la atacul de RAA. Ca urmare a valvulitei reumatice, valvele devin scleroase, mobile o vreme (ca „obloanele în bătaia vântului"), dar cu rigiditate. Ulterior are loc depunerea de calciu, de unde aspectul osifiant al aparatului valvular mitral.

Elemente de hemodinamică

Manifestările de stenoză mitrală apar atunci când suprafaţa orificiului mitral este mai mică de 2,5 cm^2.

SM de grad I:
- suprafaţa orificiului mitral este de 2-2,5 cm^2;
- presiunea din atriul stâng este de 10-15 mm Hg;
- simptomatologia apare la eforturi foarte mari.

SM de grad II:
- suprafaţa orificiului mitral este de 1,5-2 cm^2;
- presiunea din atriul stâng este de 15-20 mm Hg;
- simptomatologia apare la eforturi moderate.

SM de grad III:
- suprafaţa orificiului mitral este de aproximativ 1 cm^2;
- presiunea din atriul stâng este de 20-25 mm Hg;
- simptomatologia apare la eforturi minime.

SM de grad IV:
- suprafaţa orificiului mitral este mai mică de 1 cm^2;
- presiunea din atriul stâng este mai mare de 25 mm Hg;
- apare dispneea de repaus.

Stenoza mitrală aflată în faza în care încă nu a apărut hipertensiunea arterială pulmonară sau insuficienţa cardiacă dreaptă este o *boală edematoasă, dispneizantă şi hemoptoizantă.*

Există anumite situaţii care mimează SM:
- mixomul atrial stâng voluminos şi pediculat;
- trombus în atriul stâng;
- cordul triatriatum;
- colmatarea de proteză mitrală;
- calcificarea unei proteze mitrale biologice.

Suprafaţa orificiului mitral poate fi determinată prin tehnici invazive sau neinvazive.

Tehnicile invazive au la bază *formula lui Gorlin*:

$$SOM = \text{debitul transmitral} / 38 \sqrt{\text{gradient transmitral}}$$

unde *debitul transmitral* = debitul cardiac / durata diastolei × frecvenţa cardiacă.

Tehnicile neinvazive de determinare a suprafeţei orificiului mitral sunt reprezentate de examenele ecocardiografice + Doppler.

$$SOM = \frac{\text{DEBITUL TRANSMITRAL}}{38\sqrt{\frac{\text{DEBITUL CARDIAC}}{\text{DURATA SIST} \times \nu \text{ CARDIACA}}}}$$

Gradientul transmitral este diferenţa de presiune dintre atriul şi ventriculul stâng în diastolă. Această diferenţă de presiune între atriul şi ventriculul stâng se datorează faptului că la începutul diastolei se produce umplerea ventriculară rapidă.

Factorii care determină gradientul de presiune sunt reprezentaţi de:

- mărimea debitului cardiac;
- durata diastolei.

Atunci când debitul cardiac creşte, gradientul de presiune creşte şi el.

Când durata diastolei scade, atunci creşte gradientul de presiune dintre atriul şi ventriculul stâng.

Condiţiile care determină modificări ale acestor parametri sunt:

- tahicardia (creşte debitul cardiac, deci creşte şi gradientul de presiune);
- efortul fizic;
- febra;
- sarcina (prin creşterea volumului sangvin circulant, care determină o creştere a debitului cardiac);
- anemiile (datorită tahicardiei);
- fibrilaţia atrială (prin scurtarea diastolei şi suprimarea sistolei atriale, care determină o scădere a debitului cardiac cu 20%).

Consecinţa creşterii gradientului de presiune dintre atriul şi ventriculul stâng este creşterea presiunii, retrograd, în sistemul venos capilar pulmonar (atunci când presiunea din atriul stâng este mai mare de 25 mm Hg, apare edemul pulmonar acut).

Hipertensiunea pulmonară veno-capilară determină o suprasolicitare a cordului drept.

Dacă la început hipertensiunea din sistemul veno-capilar pulmonar este funcţională, cu timpul, creşterea gradientului presional atriu-ventricul stâng determină apariţia unei hipertensiuni pulmonare fixe.

Astfel, ventriculul drept are în faţă două baraje:

- circulaţia pulmonară;
- stenoza mitrală.

Se produce decompensarea cordului drept. Când se instalează insuficienţa cardiacă dreaptă, edemul pulmonar acut se produce mult mai rar, întrucât ventriculul drept a devenit insuficient şi a apărut staza venoasă sistemică (ficat de stază, edeme, ascită).

Dispneea se ameliorează atunci când apare hipertensiunea în circulaţia pulmonară (este de fapt o falsă ameliorare).

Tablou clinic

Inspecţia poate releva:

- *faciesul mitral* (descris de Corvisart), *faciesul clorotic* sau *cloro-anemic*, *faciesul de tip pseudotuberculos* sau *faciesul Satuck* (apare atunci când există şi insuficienţă cardiacă dreaptă, cu insuficienţă tricuspidiană organo-funcţională, aspect rezultat dintr-o asociere de cianoză a buzelor şi a pometilor + paloarea restului feţei + icter datorită stazei hepatice, conferind o culoare măslinie a feţei);
- *nanismul mitral* descris de Gilbert (femei picnice, având o îndelungată suferinţă datorată stenozei mitrale);
- *aspect perfect normal al feţei sau staturii pacientului*, fără a trăda prin vreun semn fizic extern prezenţa stenozei mitrale, compatibilă cu un status normal, chiar obez.

Scanned with OKEN Scanner

Simptomatologie

1. *Dispneea*, care poate fi uşoară, medie sau severă:
- se poate întâlni *astmul cardiac* datorită presiunii crescute veno-capilare pulmonare;
- *edemul pulmonar acut* (*forma edematoasă a lui Gallavardin*);
- în momentul apariţiei hipertensiunii pulmonare permanente şi a insuficienţei cardiace drepte, dispneea se ameliorează.

2. *Tusea*:
- apare la efort;
- în astmul cardiac;
- în bronşita cardiacă de stază.

3. *Palpitaţiile*: - anunţă instalarea aritmiilor (cea mai frecventă aritmie asociată este fibrilaţia atrială cronică).

4. *Hemoptiziile*. Pot fi datorate:
- *infarctului pulmonar*, prin tromboză in situ (în general, spute hemoptoice cu sânge închegat);
- *rupturii vaselor bronşice* (microhemoptizii cu sânge roşu);
- *edemului pulmonar acut* (expectoraţie hemoptoică aerată, în şuvoi).

5. *Durerile toracice*: - *junghiul lui Vaquez în* regiunea interscapulo-vertebrală stângă.

6. *Disfagie*: - prin compresiunea esofagului de către atriul stâng dilatat.

7. *Disfonie (sindrom Ortner)*: - datorită compresiunii atriului stâng, dilatat, pe nervul recurent.

Palparea:
- palparea în decubit lateral stâng evidenţiază *freamătul diastolic*;
- în condiţiile apariţiei insuficienţei cardiace drepte se poate palpa pulsaţia epigastrică a ventriculului drept (*semnul Harzer*).

Ascultaţia:
- se efectuează în decubit lateral stâng şi după un mic efort;
- se utilizează stetoscopul cu pâlnie pentru ascultarea uruiturii diastolice şi membrana acestuia pentru a asculta pocnitura de deschidere a mitralei (PDM).

Elementele stetacustice ale stenozei mitrale sunt:

1. *zgomotul I accentuat* (pocnit), determinat de sistola ventriculară şi închiderea valvelor mitrale (ventriculul stâng are sânge puţin, valvele mitrale se închid cu o pocnitură datorită excursiei ample). În stenoza mitrală pură, sistola rămâne liberă, fără alt element stetacustic.
2. *pocnitura de deschidere a mitralei* (sinonim cu *opening snap* - engl. sau *claquement d'ouverture* - franc., ori *öffnungston* - germ., semnificând că valvele mitrale nu se pot deschide satisfăcător, ci lovit sau plesnit, sunet valvular de deschidere favorizat de coloana de sânge care trece cu dificultate din atriul stâng în ventriculul stâng, în diastolă); prin înregistrare fonocardiografică, apare la 0,06-0,13 secunde faţă de începutul zgomotului II;
3. *uruitura diastolică* sau rulmentul diastolic (sinonim cu *rumble* - engl. sau *roulement* - franc., semnificând că după pocnirea valvelor la deschiderea orificiului mitral în diastolă are loc o trecere diastolică turbulentă a sângelui prin orificiul mitral stenozat); există un mic interval între pocnitura de deschidere a mitralei şi începutul rulmentului, numit *sacadă iniţială*;

Scanned with OKEN Scanner

4. *suflul presistolic* sau întărirea presistolică a uruiturii diastolice – apare datorită atriului stâng, care se contractă (dispare în fibrilaţia atrială asociată stenozei mitrale); aceste prime patru elemente stetacustice formează celebra onomatopee a lui Duroziez. Un ultim semn stetacustic la apex este
5. *suflul protomezosistolic de însoţire*, atunci când apare şi un grad de regurgitarea mitrală. În acest caz, vorbim de *stenoză mitrală cu suflu sistolic de însoţire*; atunci când
6. *suflul apexian este holosistolic (+ zg. III)*, vorbim deja de *boală mitrală*, adică stenoză + insuficienţă mitrală.

Observaţie: se poate constata că până acum nu am folosit două elemente de confuzie în perceperea şi înţelegerea stenozei mitrale: noţiunea de *suflu diastolic*, termen utilizat în cărţi scrise de autori fără o experienţă proprie, clinică şi/sau didactică, pentru a defini uruitura diastolică şi nici termenul nepotrivit de *dedublare a zgomotului II*, care este cu totul altceva decât PDM, deşi senzaţia stetacustică de ritm în trei timpi este aceeaşi. În concluzie, aceşti doi termeni vor fi scoşi din semiotica „apexiană" a stenozei mitrale.

Toate elementele stetacustice de mai sus se ascultă la apex şi endapex, pe suprafaţa „unui sfert de dolar" (monedă); rareori, PDM se ascultă ceva mai bine pe marginea stângă a sternului; la apex se ascultă pocnitura de deschidere a mitralei; endapexian se ascultă rulmentul diastolic.

Alte elemente stetacustice ce survin în evoluţia unei stenoze mitrale şi locul/modul lor de evidenţiere: ***sindromul infundibulo-pulmonar al lui Roger Froment*** se ascultă la nivelul spaţiului II intercostal stâng (focarul de ascultaţie al arterei pulmonare) şi este format din următoarele elemente (7, 8 şi 9):

7. *dedublarea zgomotului II* prin întârzierea componentei pulmonare a zgomotului II;
8. *suflu sistolic de stenoză pulmonară relativă* datorită debitului crescut în mica circulaţie;
9. *suflu diastolic de insuficienţă pulmonară Graham-Steel*, prin dilatarea inelului arterei pulmonare;
10. *suflu sistolic de insuficienţă tricuspidiană organo-funcţională* (se asociază cu puls sistolic hepatic), care se ascultă la endapex şi se accentuează în inspir profund.

Se sumează astfel ***10 elemente stetacustice*** posibile într-o stenoză mitrală, elemente care apar succesiv sau se asociază, conform cu starea hemodinamică şi evolutivă a celor două „baraje" impuse de o leziune stenozantă mitrală: stenoza mitrală propriu-zisă (primul baraj) şi hipertensiunea pulmonară (cel de al doilea baraj, pentru travaliul inimii drepte).

Cazurile de stenoză mitrală, în care nu se ascultă nici un suflu, dar ecocardiografic se evidenţiază o stenoză mitrală, se regăsesc în următoarele situaţii:

- stenoză mitrală foarte strânsă (stenoza mitrală mută);
- fibrilaţie atrială cu frecvenţă rapidă;
- obezitate marcată;
- emfizem.

Scanned with OKEN Scanner

Explorarea unei stenoze mitrale

1. *Radiografia toracică* – marchează secvenţele hemodinamice consecutive instalării barajului mitral:

a) *asupra cordului*:

- în fazele iniţiale ale dilatării atriului stâng, radiografia toracică evidenţiază *umplerea golfului arterei pulmonare* prin umbra mărită a atriului stâng (urechiuşa stângă); această umplere, la care contribuie şi dilatarea trunchiului arterei pulmonare, determină un *aspect triunghiular* al umbrei cardiace, în totalitatea ei – *cordul mitral*;
- creşterea graduată a atriului stâng produce deplasarea conturului drept al atriului stâng în interiorul conturului atriului drept, determinând un *dublu contur concentric*; ulterior, deplasarea exagerată a conturului drept al atriului stâng, mult dilatat şi înălţat pe marginea dreaptă a umbrei cardiace, determină *dublu contur feston* şi *dublu contur inversat*, când atriul stâng depăşeşte arcul inferior drept determinat de atriul drept;
- examinarea radiologică a esofagului cu bariu (tranzit esofagian), în poziţie OAD, evidenţiază amprenta esofagiană, determinată de dilatarea atriului stâng.

b) *asupra pulmonului*:

- ***încărcarea circulaţiei venoase pulmonare***, manifestă prin apariţia unui edem interstiţial corespunzător stazei venoase şi inversarea vascularizaţiei pulmonare venoase către vârfurile pulmonilor. Această redistribuţie a circulaţiei venoase se traduce radiologic prin
  - apariţia liniilor *Kerley B* şi a *cordoanelor (liniilor) Sylla*;
  - *liniile Kerley B* – sunt linii foarte fine de 0,5-1 mm grosime, 5-6 mm lungime, situate la periferia pulmonilor, în general la baze (sinusul costo-frenic), perpendiculare pe suprafaţa pleurală, pe care pot să o atingă; aceste linii Kerley B se deosebesc de micile vase ale circulaţiei pulmonare prin lipsa ramurilor colaterale.
    Ca mod de producere – sunt provocate de un exces de lichid (reversibile) sau de o îngroşare tisulară a septurilor interlobulare pulmonare (permanente).
    În stenoza mitrală, liniile Kerley B se observă în condiţii de *edem pulmonar interstiţial secundar unei hipertensiuni pulmonare postcapilare* (apar atunci când presiunea în capilarele pulmonare este mai mare de 20 mm Hg, mult mai rar apar sub această valoare) şi atunci sunt reversibile, dar pot apărea şi în condiţiile hipertensiunii pulmonare cronice precapilare, când se instalează fibroza şi hemosideroza mitrală, şi atunci devin permanente.
  - *cordoanele (liniile) Sylla* – sunt cordoane venoase subclaviculare, produse de staza în venele lobilor superiori, având sediu paramediastinal sau suprahilar, ca rezultat al redistribuţiei sângelui dinspre baze spre vârfurile pulmonilor.
- ***modificări ale circulaţiei arteriale pulmonare*** secundare dezvoltării hipertensiunii arteriale pulmonare:
  - *ramul drept al arterei pulmonare* depăşeşte 15 mm; această supradimensionare a circulaţiei arteriale în hiluri contrastează cu sărăcia desenului vascular arterial la periferie, amputat brusc.
- ***modificări ale circulaţiei limfatice pulmonare***
  - liniile *Kerley A* şi liniile *Kerley C*
  - *liniile Kerley A* sunt opacităţi rectilinii foarte fine, de intensitate apoasă, cu o grosime de 1 mm şi o lungime de 2-4 cm, care ocupă ariile mijlocii şi superioare ale

pulmonilor, fără relaţie cu distribuţia traveelor bronho-vasculare; datele anatomice arată că este vorba de o acumulare de lichid sau de o îngroşare tisulară în *condiţiile stazei limfatice prelungite*; pot fi tranzitorii, ca şi edemul pulmonar interstiţial;
- *liniile Kerley C* sunt opacităţi lineare în reţea şi corespund lărgirii vaselor limfatice subpleurale.

- *hemosideroza pulmonară „mitrală"*, consecinţa stazei prelungite şi a micro-emboliilor (apare *desenul reticulo-micronodular*), reprezintă modificarea pulmonară cea mai severă datorată progresiei naturale a unei stenoze mitrale.

c) *asupra traheei*:
- tomografia plană, efectuată pe planul bifurcaţiei traheale, evidenţiază *o mărire a unghiului de bifurcare a traheei* (ajunge până la valori ce depăşesc 60^0, cât este normal) – *semnul Thomas*;

2. *Electrocardiograma*:
- existenţa unei stenoze mitrale este compatibilă cu o electrocardiogramă normală;
- *apariţia undei P „mitrale"*, vizibilă când pacientul se află în ritm sinusal; este o undă bifidă cu durată mai mare de 0,12 secunde (vizibilă mai ales în D_{II}, D_{III}, V_5, V_6) sau cu aspect bifazic în V_1 (cu faza iniţială rapidă pozitivă şi faza ulterioară lentă şi negativă – *P Cabrera*); se corelează cu gradul de dilatare a atriului stâng;
- *devierea la dreapta a axei electrice* a inimii;
  - axa electrică cuprinsă între 0-60 grade înseamnă o suprafaţă a orificiului mitral mai mare de 1,3 cm^2;
  - axa electrică cuprinsă între 60-90-110 grade indică o suprafaţă a orificiului mitral mai mică de 1,3 cm^2;
  - axa electrică deviată la mai mult de 110 grade indică o rezistenţă vasculară pulmonară crescută.
- prezenţa semnelor de *hipertrofie ventriculară dreaptă*.

3. *Fonocardiograma*: – evidenţiază elementele stetacustice descrise mai sus, înregistrate la apex (zg. I amplu + PDM + rulment diastolic + întărirea presistolică a rulmentului ± suflu protomezo- sau holosistolic, în caz de boală mitrală), spaţiul II intercostal stâng (focarul arterei pulmonare), unde se înregistrează elemente steacustice din sindromul infundibulo-pulmonar Roger Froment şi endapexian – suflu sistolic de insuficienţă tricuspidiană organo-funcţională (accentuat în amplitudine de inspirul profund).

Fonocardiograma, cuplată cu electrocardiograma, ajută la calcularea *indicelui Wells*, care reprezintă diferenţa dintre durata intervalului (Q-zg. I) şi a intervalului (zg. II-PDM); în stenoza mitrală strânsă, intervalul (Q-zg. I) are tendinţa să crească, în timp ce intervalul (zg. II-PDM) are tendinţa să scadă; cu cât intervalul (Q-zg. I) este mai lung, cu atât stenoza este mai strânsă; cu cât intervalul (zg. II-PDM) este mai scurt cu atât stenoza este mai severă;

Indicele Wells
- *când indicele Wells este 0, stenoza mitrală este moderată*;
- *când indicele Wells este +3, stenoza mitrală este foarte strânsă, critică*;
- *când indicele Wells este –3, stenoza mitrală este largă.*

Scanned with OKEN Scanner

4. *Ecocardiografia*

A devenit una din metodele diagnostice esenţiale (poate fi considerată ca având aceeaşi valoare pe care a avut-o stetoscopul în diagnosticarea leziunii valvulare), furnizând elemente decisive atât pentru diagnosticul pozitiv, cât şi pentru aprecierea severităţii leziunii, ceea ce conferă o implicare covârşitoare în decizia intervenţiilor chirurgicale de corectare a viciului valvular.

Examinarea ecocardiografică (2D, M-mod, Doppler continuu şi pulsat, Eco transesofagiană) trebuie să răspundă următoarelor obiective ce se vor constitui în elemente ale diagnosticului ecocardiografic:

a) aspectul morfologic al valvelor mitrale;
b) mobilitatea valvelor – cuantificarea mobilităţii prin calculul velocităţii pantei EF (M-mod);
c) determinarea suprafeţei orificiului mitral (planimetric 2D sau Doppler, prin metoda timpului de înjumătăţire a presiunii, *HPT – half pressure time*);
d) determinarea dimensiunilor atriului stâng, atriului drept şi a ventriculului drept şi ale truchiului arterei pulmonare, ori a ramului drept al arterei pulmonare;
e) precizarea existenţei unei regurgitări asociate (mitrale sau tricuspidiene) – Doppler pulsat şi color;
f) precizarea existenţei sau lipsei maselor intracardiace (trombusuri) – 2D, Eco transesofagiană.

Obişnuit, examinarea ecocardiografică începe prin aprecierea morfologiei aparatului valvular mitral, precizându-se aspectul caracteristic al stenozei mirtale prin descrierea unor *valve îngroşate, calcificate, cu mobilitate diminuată, rigide.*

Se continuă cu examinarea M-mod, care evidenţiază o aplatizare a ecoului de deschidere a valvei mitrale anterioare (anulează aspectul ecoului normal, fin, asemănător literei M), cu *pantă EF* unică, descrescătoare, *lentă*, a cărei velocitate se determină electronic, fiind *sub 35 mm/s* (cu cât este mai mică, cu atât velocitatea deschiderii valvei mitrale anterioare este mai redusă şi stenoza mai strânsă). Valva mitrală posterioară suferă o deplasare anterioară (*deplasarea anterioară a VM posterioare*, semn caracteristic stenozei mitrale), devenind paralelă (nu mai are aspectul ecoului fin desenat ca litera W) cu ecourile multiple lineare ale VM anterioare, hipercogene.

În continuare, se determină *dimensiunile atriului stâng* (cel antero-posterior în M-mod, secţiunea longitudinală parasternală stângă, cele medio-lateral şi infero-superior cu eco 2 D, secţiunea apicală 4 camere). Examinarea atriului stâng (dar şi a celui drept) se va face cu atenţie, în toate secţiunile 2D şi transesofagian (inclusiv urechiuşa stângă), pentru a constata sau exclude prezenţa trombusurilor intraatriali.

Determinarea suprafeţei orificiului mitral se face *planimetric*, folosind o secţiune transversală 2D, existând o bună corelaţie cu valorile determinate cu ajutorul formulei Gorlin, prin cateterism cardiac. Când conturul planimetric al suprafeţei orificiului mitral nu este bine delimitat anatomic şi există riscul unor erori de determinare, se practică metoda Doppler continuu, cu determinarea timpului de înjumătăţire a presiunii (HPT), care dă valori remarcabil de precise, având şi o bună corelaţie cu celelalte metode enunţate pentru determinarea suprafeţei orificiului mitral stenozat.

Scanned with OKEN Scanner

Examinarea ecocardiografică continuă, încercând să răspundă la ultimele 2 întrebări:
- valoarea hipertensiunii pulmonare apreciată prin determinarea *diametrului trunchiului arterei pulmonare* (normal sub 23 mm) în secţiunea transversală (2D) la nivelul marilor vase;
- aprecierea altor leziuni valvulare asociate (regurgitare mitrală, insuficienţă/ stenoză aortică, gradul regurgitării tricuspidiene).

5. *Cateterismul cardiac*
- se efectuează înaintea unei intervenţii chirurgicale;
- măsoară presiunea din artera pulmonară;
- determină valoarea presiunii capilare pulmonare.

Toate aceste determinări vizează aprecierea severităţii stenozei mitrale şi caută o justificare raţională a indicaţiei chirurgicale.

Complicaţii

1. Aritmii cardiace: cea mai frecventă – fibrilaţia atrială.
2. Insuficienţa cardiacă.
3. Embolii sistemice sau pulmonare.
4. Endocardita, atunci când există şi un grad de regurgitare.
5. Hemoptizii.
6. Tulburări neuropsihice cu un comportament specific (iritabilitate, negativism).
7. EPA
8. INFECŢII BRONHO-PULMONARE

Insuficienţa mitrală

Definiţie: Insuficienţa mitrală constă în lipsa de închidere etanşă, în sistolă, a valvei mitrale şi care are ca efect regurgitarea sângelui din VS în AS în timpul sistolei (engl. *mitral regurgitation, mitral incompetence*).

Clasificare

A. *Din punct de vedere etiologic*:

I. ***Insuficienţă mitrală reumatică***

II. ***Insuficienţă mitrală non-reumatică*** – cauze (10):

4 1. ***sindromul de disfuncţie mecanică a muşchilor papilari*** *(descris de Burch, Phillips şi DePasquale)*;

5 2. ***ruptura de cordaje*** *în endocardite, traumatisme, infarct miocardic*;

6 3. ***calcificarea de inel mitral***;

7 4. ***prolapsul de valvă mitrală*** *(sindrom de degenerescenţă mixomatoasă a valvei mitrale)*;

3 5. ***cardiomiopatii: cardiomiopatia hipertrofică obstructivă sau cardiomiopatii dilatative***;

10 6. ***colagenoze*** *(sclerodermie, endocardita Libman-Sachs din LES)*;

1 7. ***congenitală:*** *din sindromul Marfan sau cleft de valvă mitrală anterioară*;

9 8. ***fibrilaţia atrială:*** *insuficienţa mitrală Shillingford*;

8 9. ***post comisurotomie*** *sau protezare valvulară (leak)*;

2 10. ***miocardite*** *acute sau cronice.*

Scanned with OKEN Scanner

B. *După modul de instalare*:
1. *insuficienţa mitrală acută*, care se instalează în mod brusc, după:
   a) *traumatisme*;
   b) *rupturi de cordaje sau de pilieri în infarctul de miocard*;
   c) *dehiscenţa protezei mitrale, cu regurgitare paraprotetică (leak)*.
2. *insuficienţa mitrală cronică*.

C. *După gradul de afectare a valvei mitrale*:
1. insuficienţa mitrală organică (leziunea anatomică a aparatului valvular mitral cu regurgitare);
2. insuficienţa mitrală funcţională sau organo-funcţională (prin dilataţia inelului mitral, secundară dilatării ventriculului stâng).

Din punct de vedere hemodinamic, în insuficienţa mitrală apare un gradient sistolic datorită faptului că VS se goleşte în timpul sistolei atât în aortă cât şi în AS, determinând supraîncărcarea de volum a AS şi crearea de leziuni de jet (zone de grefare a endocarditei infecţioase).

Valoarea acestei regurgitări determină severitatea insuficienţei mitrale (poate fi cuantificată non-invaziv prin metoda Doppler color):
- < 5 ml de sânge regurgitat nu semnifică insuficienţă mitrală;
- un volum de 10 ml de sânge regurgitat înseamnă insuficienţă mitrală uşoară;
- un volum de 10-30 ml de sânge regurgitat determină o insuficienţă mitrală medie;
- un volum de 100 ml de sânge regurgitat semnifică o insuficienţă mitrală severă.

Mărimea regurgitării depinde de:
1. suprafaţa orificiului mitral;
2. complianţa AS: – AS rigid se opune regurgitării, AS distensibil favorizează regurgitarea;
3. rezistenţa în circulaţia sistemică; rezistenţa crescută favorizează regurgitarea, rezistenţa scăzută scade volumul de sânge regurgitat;
4. elasticitatea sau rigiditatea inelului mitral.

În insuficienţa mitrală cu inel mitral elastic, volumul de sânge regurgitat depinde de dimensiunile VS şi de suprafaţa orificiului mitral (cu cât VS este mai dilatat, cu atât inelul mitral este mai larg şi regurgitaţia mai mare, care la rândul ei se repercutează asupra VS, în sens vicios – noţiunea de *sânge pendulant*, germ. *pendelblut*).

În insuficienţa mitrală cu inel mitral rigid (în RAA, calcificări de inel mitral) se realizează supraîncărcarea de volum a VS, care determină dilatarea VS; datorită intervenţiei mecanismului Frank-Starling, are loc alungirea fibrelor miocardice cu creşterea forţei de contracţie şi o expulsie mai rapidă a sângelui; în supraîncărcările cronice de volum, acest mecanism se epuizează şi încep să apară anomalii prin disfuncţie contractilă a VS (VS se goleşte mai puţin, iar la sfârşitul fiecărei sistole în VS rămâne o cantitate de sânge – volum telesistolic).

Tablou clinic

Afecţiunea coexistă cu o stare clinică acceptabilă a pacientului, fiind mult timp asimptomatică (după constatarea formală că leziunile de tip stenoză „vorbesc" imediat [rapid în evoluţia naturală] despre prezenţa lor [precoce în evoluţia naturală], iar leziunile de tip insuficienţă – târziu [decompensarea este tardivă, dar cu agravare rapidă şi exitus, mai ales dacă se suprapune endocardita infecţioasă, *vezi capitolul !*]).

Scanned with OKEN Scanner

Oboseala şi astenia fizică, datorită debitului cardiac scăzut (o cantitate de sânge este expulzată în AS datorită valvei mitrale incompetente), sunt primele simptome.

Dispneea depinde în mare măsură de complianţa AS (în cazul unui AS cu complianţă scăzută, în urma regurgitării, are loc o creştere a presiunii din AS, care se va repercuta în amonte prin creşterea presiunii în venele pulmonare, cu apariţia hipertensiunii pulmonare venocapilare).

Palpitaţiile – însoţesc insuficienţa mitrală în ritm sinusal, dar mai ales când apar aritmiile supraventriculare (extrasistole, fibrilaţie).

Examenul cordului:

- *bătaia vârfului cordului* este amplă, hiperdinamică, *deplasată în jos şi la stânga*;
- zg. I este diminuat ca intensitate (se contopeşte cu suflul sistolic);
- *suflul sistolic* este *holosistolic*, *în bandă* (poate fi şi romboidal – nu este separat de zg. I şi de zg. II, *sofort geräusch*, germ. – sau poate fi fuziform – în funcţie de excentricitatea leziunii mitrale), are propagare apexo-axilară de intensitate 2/6-5/6; se aude mai bine în decubit lateral stâng, este scăzut în intensitate de nitritul de amil (determină vasodilataţie arterială cu scăderea gradientului de presiune);
- prezenţa de zg. III în protodiastolă la o distanţă mai mare de 0,13 secunde de la începutul zg. II; este determinat de umplerea ventriculară rapidă asigurată de un flux sangvin (*pendelblut*) provenit atât din sângele regurgitat, cât şi de sângele venit din venele pulmonare; o insuficienţă mitrală în ritm sinusal şi cu o frecvenţă normală care are zg. III, are şi insuficienţă cardiacă stângă.

Explorarea paraclinică

Radiografia toracică evidenţiază următoarele anomalii:

- alungirea arcului inferior stâng, datorită hipertrofiei ventriculare stângi;
- bombarea golfului arterei pulmonare;
- în poziţia oblic anterior drept se observă amprenta esofagiană a AS dilatat;
- radioscopia poate evidenţia, datorită pendulării sângelui, o expansiune sistolică a AS şi apariţia unui AS mărit pe marginea dreaptă a cordului; mişcarea este „în basculă" (VS în sistolă se micşorează, AS se bombează, iar în diastolă are loc o mişcare inversă).

Electrocardiografia:

- *P-ul „mitral"*, semn de dilataţie atrială stângă; apare în insuficienţa mitrală severă;
- deviaţie axială stângă;
- HVS;
- tulburări de ritm: FA (mai rară ca în stenoza mitrală, datorită dilatării AS şi dezorganizării activităţii electrice atriale).

Ecocardiografia:

A. *Ecocardiografia M-mod* este puţin sugestivă în insuficienţa mitrală reumatică dar, indiferent de forma etiologică de insuficienţă mitrală, este utilă pentru aprecierea:

a) *modificărilor indirecte şi a măsurătorilor* privind:
   - dimensiunile atriului stâng;
   - hipertrofia ventriculară stângă;
   - încărcarea de volum a ventriculului stâng (diametrul telediastolic);

- evidenţierea închiderii precoce a valvei aortice;
- parametrii de performanţă a VS: fracţia de scurtare, fracţia de ejecţie, volum telesistolic etc.

b) *modificărilor caracteristice unor forme speciale de insuficienţă mitrală nereumatică*: prolapsul de valvă mitrală; cardiomiopatia hipertrofică obstructivă, „flail"-ul (ruptura de cordaje), „cleft"-ul (despicarea congenitală) valvei mitrale.

B. *Ecocardiografia 2D* – evidenţiază *lipsa de coaptare a valvelor mitrale în sistolă*, şi tot indirect, *dilatarea atriului atâng, a ventriculului stâng*, oferind posibilitatea *dirijării*, pentru secţiuni corecte, definite convenţional de experţi, a *fasciculului de ultrasunete în examinarea M-mod.*

C. *Ecocardiografia 2D + Doppler pulsat* evidenţiază prezenţa *fluxului sistolic regurgitant turbulent în atriul stâng* şi, pe baza aprecierii profunzimii jetului regurgitant în atriul stâng (prin plasarea eşantionului Doppler în interiorul atriului stâng la distanţe diferite de planşeul valvular mitral), se fac aprecieri asupra severităţii insuficienţei mitrale după procentul din lungimea axei de percepţie a jetului regurgitant pe axa *planşeu mitral – peretele superior al atriului stâng (axa MA)*, astfel:

- insuficienţă mitrală *gradul 1* – jet regurgitant perceput până la aproximativ 1/4 din lungimea axei MA (sau la 2 cm deasupra planşeului valvular mitral);
- insuficienţă mitrală *gradul 2* – jet regurgitant perceput aproximativ între 1/4 şi 1/2 din lungimea axei MA (sau de la 2 la 4 cm deasupra planşeului orificiului mitral);
- insuficienţă mitrală *gradul 3* – jet regurgitant perceput aproximativ între 1/2 şi 3/4 din lungimea axei MA (sau peste 4 cm deasupra planşeului orificiului mitral);
- insuficienţă mitrală *gradul 4* – jet regurgitant perceput peste 3/4 din lungimea axei MA (merge de la planşeul orificiului mitral până la venele pulmonare).

D. *Ecocardiografia 2D + Doppler color* evidenţiază:

- aspectul de „lacună" a fluxului regurgitant în AS, având culoarea albastră (sau periferia de culoare albastră şi centrul cu aspect de mozaic, albastru cu galben, aspect datorat turbulenţei şi fenomenului de *aliasing*);
- gradul regurgitării (severitatea insuficienţei mitrale), prin lungimea sau aria maximă a jetului regurgitant, măsurate în atriul stâng, astfel fiind clasate 4 grade de severitate: uşoară = < 1,5 cm, moderată = 1,5-3 cm, medie = 3-4,5 cm, severă > 4,5 cm.

Cateterismul cardiac + angiocardiografia: obiectivează regurgitaţia; măsoară volumul regurgitat prin determinarea debitului sistolic global al VS şi a debitului sistolic ejectat în aortă.

Coronarografia este indicată la persoanele cu angină pectorală sau la cei cu insuficienţă mitrală postinfarct miocardic prin disfuncţie de pilieri.

Prolapsul de valvă mitrală

- se mai numeşte şi ***sindrom clic mezosistolic – suflu telesistolic***, *sindrom Barlow, sindromul valvei mitrale flasce, sindromul de balonizare a valvei mitrale, sindrom „flail"* (prolaps al valvei mitrale datorat rupturii de cordaje);

Scanned with OKEN Scanner

- se defineşte ca fiind *deplasarea posterioară şi superioară a uneia sau a ambelor foiţe ale valvei mitrale, în timpul sistolei, în interiorul AS, pe o distanţă mai mare de 5 mm faţă de planul inelului mitral*;
- este o anomalie care apare la aproximativ 1/5 din populaţie, dar nu întotdeauna are semnificaţie patologică (frecvenţa este de 2% la persoanele sănătoase, asimptomatice).

Etiologie

A. *Prolaps de valvă mitrală primar*
- valva mitrală suferă un proces de degenerescenţă mixomatoasă cu îngroşarea foiţelor mitrale.

B. *Prolaps de valvă mitrală asociat sau secundar unor boli* (30 de cauze):

1. *boli congenitale*:
   a) sindrom Marfan;
   b) defect de sept atrial;
   c) defect de sept ventricular;
   d) sindromul WPW;
   e) persistenţa de canal arterial;
   f) sindromul Turner;
   g) sindromul QT lung congenital.
2. asociat unor anomalii toracice: *pectum excavatum, persoane cu spate drept („stright back syndrome")*;
3. asociat unor tulburări electrolitice: hipomagneziemia;
4. asociat unor cauze cardiace organice:
   a) reumatismului articular acut (cardita/endocardita reumatică);
   b) colagenoze (endocardita Libman-Sachs);
   c) cardiomiopatii;
   d) miocardite;
   e) ***ischemia miocardică***.
5. cauză traumatică (toracică);
6. asociat persoanelor nevrotice, cu astenie/distonie neuro-circulatorie.

Criterii de diagnostic

A. *Criterii majore*: ascultatorii, ecocardiografice, ascultatorii + ecocardiografice.

1. *elemente ascultatorii*

a) ***clic-ul mezosistolic***:
   - apare la 0,14 secunde după zg. I;
   - poate fi unic sau multiplu;
   - se apropie de zg. I, prin scăderea presiunii sau a dimensiunilor VS (manevrele care realizează această condiţie sunt: administrarea de nitrit de amil, poziţia ortostatică sau manevra Valsalva);
   - se apropie de zg. II, prin creşterea dimensiunilor VS în poziţie culcat, cu picioarele ridicate sau în poziţia squatting.

b) ***suflu telesistolic*** de regurgitaţie mitrală:
   - creşte în intensitate în ortostatism, administrare de nitrit de amil, izoproterenol, manevra Valsalva;

– scade în intensitate în poziţia culcat sau squatting (explicaţia acestor modificări: în poziţia squatting are loc o creştere a rezistenţei vasculare periferice cu creşterea întoarcerii venoase, creşterea dimensiunilor VS, închidere mai puţin prolabată a valvei mitrale, suflu de intensitate scăzută; în poziţia ortostatică are loc o scădere a rezistenţei vasculare periferice cu scăderea întoarcerii venoase, tahicardie cu scăderea diastolei, scăderea dimensiunilor VS, accentuarea prolabării valvei mitrale şi accentuarea suflului);
– uneori suflul este holosistolic sau are un timbru special, asemănător strigătului unor păsări (*whoop* – pescăruşul; *honk* – raţa sălbatică).

2. *criterii ecocardiografice*

a) în 2D: deplasarea mai mare de 5 mm faţă de planul inelului mitral (punctul de coaptare a foiţelor mitrale) a unei foiţe mitrale sau a ambelor;
b) în M-mod: deplasarea posterioară a valvei mitrale posterioare sau a ambelor foiţe mitrale, cu aspect de „U" sau de „hamac", telesistolic sau pansistolic.

Simptome necaracteristice:
- dureri toracice atipice care pot mima angina pectorală (prolapsul tracţionează păturile subendocardice şi perturbă circulaţia coronariană miocardică);
- ameţeli;
- sincope;
- extrasistole fără nici o cauză organică;
- tahicardie paroxistică supraventriculară.

***Complicaţiile** prolapsului de valvă mitrală*:
1. Aritmii severe:
   - TPSV repetate;
   - FA paroxistică;
   - *aritmii ventriculare ce pot duce la moarte subită.*
2. Atacuri ischemice tranzitorii cerebrale.
3. Embolii cerebrale sau retiniene.
4. Anomalii plachetare (sindrom de asociere cu hiperagregabilitate plachetară).
5. Endocardita infecţioasă (care la rândul său poate determina insuficienţă mitrală acută).

Sindromul de disfuncţie mecanică a muşchilor papilari

Insuficienţa contracţiei unui muşchi papilar face ca în timpul sistolei, foiţele valvulare mitrale să bombeze prea mult în atriu, rezultând o dezunire a lor şi regurgitarea sângelui. În plus, în cursul contracţiei izotonice, muşchiul papilar nu se poate scurta suficient, raportul spaţial optim – *muşchi papilar-cordaje-foiţe valvulare* – nu mai este menţinut. Din această cauză, suflul de regurgitare poate să nu înceapă în perioada contracţiei izometrice, ci în cea a contracţiei izotonice, la un oarecare interval după zg. I, fiind mezo- sau telesistolic.

Disfuncţia mecanică a unui muşchi papilar nu este singura răspunzătoare de regurgitarea mitrală, ci şi afectarea miocardului subiacent inserţiei muşchiului papilar; o disfuncţie mecanică a muşchiului papilar se poate produce şi în cursul acceselor de angină pectorală şi se poate însoţi de regurgitare mitrală semnificativă.

Scanned with OKEN Scanner

În *disfuncţia mecanică a muşchilor papilari*, deşi suflul sistolic se datorează regurgitării, nu respectă caracterele clasice ale suflului de insuficienţă mitrală; poate fi intens, mezosistolic, cu o formă crescendo-descrescendo (dar şi holosistolic în regurgitaţiile severe).

În *ruptura muşchilor papilari*, suflul de insuficienţă mitrală are iradiere în axilă, atunci când este rupt pilierul anterior, şi o iradiere spre baza inimii şi vasele mari, în ruptura pilierului posterior.

În *ruptura de cordaje*, suflul de regurgitare este constant, dar mai intens decât în disfuncţia mecanică a muşchiului papilar + freamăt.

Insuficienţa mitrală din cardiomiopatia hipertrofică obstructivă (vezi capitolul referitor la cardiomiopatii).

În cardiomiopatia hipertrofică obstructivă se produce hipertrofia asimetrică a septului interventricular, care jenează închiderea valvei mitrale anterioare; în timpul sistolei are loc o tracţiune pe cordaje şi apariţia unei *insuficienţe mitrale* (se produce deplasarea anterioară a valvei mitrale anterioare); obstrucţia realizează şi o rezistenţă la ejecţia sângelui din VS; se dezvoltă un gradient intraventricular stâng, cu apariţia unui suflu sistolic apical, propagat pe marginea stângă a sternului.

Insuficienţa mitrală acută

- este determinată de o distrucţie brutală a aparatului valvular mitral, normal sau patologic, declanşată de mai multe cauze: endocardita infecţioasă, infarctul miocardic acut, traumatisme, colmatare de proteză mitrală cu *leak* (regurgitare) paravalvular(ă), prolaps de valvă mitrală (*flail*);
- are un debut brusc, cu crize de astm cardiac sau chiar de edem pulmonar acut, asociat cu sindromul de debit cardiac scăzut (hipotensiune arterială, tahicardie, paloare, oligurie, tegumente reci);
- suflul sistolic apexian este scurt, de tip descrescendo, cu iradiere spre baza gâtului (în ruptura valvei mitrale posterioare) sau spre coloana vertebrală (în ruptura valvei mitrale anterioare);
- se constată apariţia galopului atrial sau ventricular;
- accentuarea componentei pulmonare a zg. II, datorită hipertensiunii pulmonare brusc instalate;
- creşterea presiunii capilare pulmonare datorită regurgitaţiei brusc instalate, cu un AS mic;
- creşterea presiunii telediastolice a VS, datorită incapacităţii de adaptare a VS la supraîncărcarea bruscă de volum;
- pe electrocardiogramă nu apar semne de hipertrofie atrială sau ventriculară stângă;
- pe radiografia toracică ICT este normal, dar apar rapid semne de stază pulmonară sau chiar de edem pulmonar;
- ecocardiografic, se poate determina cauza regurgitaţiei acute: valva mitrală balantă, ruptura de cordaje, vegetaţii de endocardită.

Scanned with OKEN Scanner

Stenoza aortică

Definiţie : deschiderea incompletă a cuspelor valvulare aortice datorită unor leziuni anatomice ce determină scăderea suprafeţei orificiului aortic cu stabilirea unui gradient de presiune sistolic între VS şi aortă şi apariţia unui suflu sistolic de ejecţie alături de dezvoltarea unei hipertrofii VS de tip concentric.

Clasificare :

A. Din punct de vedere *anatomic* :
- stenoză aortică ***valvulară*** ;
- stenoză aortică *supravalvulară* ;
- stenoză aortică *subvalvulară,* care poate fi în diafragm sau musculară (în cardiomiopatia hipertrofică obstructivă).

B. *Clasificare etiologică*

B_1. *Leziuni congenitale* :
- *bicuspidia aortei,* în care fluxul sangvin turbulent acţionează pe valvele aortice, cu apariţia unei reacţii inflamatorii şi proliferare conjunctivă şi ulterior depunere de calciu ;
- *stenoza aortică subvalvulară în diafragm* ;
- *stenoza aortică subvalvulară musculară.*

B_2. *Leziuni dobândite (reumatică şi ateromatoasă)* :
- ***reumatică*** ;
- *degenerativă* (Monckeberg) ;
- *degenerescenţa calcică senilă* (apare după vârsta de 65 de ani şi sub acţiunea unor factori favorizanţi ca : HTA, DZ, hipercolesterolemie) ;
- ***ateroscleroza*** extensivă şi severă a aortei ascendente.

Fiziopatologie clinică

În mod normal, suprafaţa orificiului aortic este de 3 cm^2.

Scăderea progresivă a suprafeţei orificiului aortic este determinată de transformarea fibrocalcară a valvelor aortice sub influenţa factorilor hemodinamici.

Gradientul sistolic (ventriculo-aortic) este noţiunea hemodinamică fundamentală, răspunzătoare de toate celelalte anomalii hemodinamice care se instalează în evoluţia naturală a stenozei aortice.

În condiţiile unui debit cardiac normal, *stenoza critică* (sub 1 cm^2) a orificiului aortic, care determină un *gradient sistolic de presiune ventriculo-aortic*, se manifestă la valori ale acestuia mai mari de 50 mm Hg ; VS reacţionează la această creştere a rezistenţei la ejecţie prin hipertrofie concentrică.

Această hipertrofie semnifică creşterea masei musculare, rigidizarea camerei ventriculare şi apariţia condiţiilor de ischemie, prin tulburarea raportului cerere/ofertă de oxigen (aceeaşi circulaţie coronariană care trebuie să aprovizioneze o masă musculară sporită + compresiunea vaselor subendocardice prin creşterea presiunii intraventriculare).

Scanned with OKEN Scanner

Funcţia sistolică a VS rămâne conservată o bună perioadă de timp; VS dezvoltă în timpul sistolei presiuni de până la 300 mm Hg care asigură, în condiţii de repaus, un debit cardiac normal. Această dezvoltare a presiunii intraventriculare se face prin *mărirea duratei ejecţiei*.

Cu timpul, creşterea presiunii sistolice a ventriculului stâng se însoţeşte şi de *creşterea presiunii diastolice*, cu apariţia manifestărilor de insuficienţă cardiacă stângă (*dispnee de efort* până la *dispneee paroxistică nocturnă* şi *edem pulmonar acut*); *scăderea debitului sistolic*, a debitului cardiac, se repercutează negativ asupra *presiunii arteriale sistolice (scădere)*, anomalie importantă, care are două consecinţe defavorabile:

- *scăderea perfuziei cerebrale*, răspunzătoare, pe plan clinic, de ***ameţeli şi sincope***;
- *scăderea perfuziei coronariene*, răspunzătoare, pe plan clinic, de ***angina pectorală.***

Aceste anomalii hemodinamice se accentuează la efort, întrucât *efortul determină o creştere a gradientului sistolic ventriculo-aortic.* Se conturează astfel ***triada simptomelor de efort***: *angina pectorală de efort, sincopa de efort, dispneea de efort*, cunoscută şi sub numele generic de *simptomatologia funcţională a stenozei aortice.*

De la apariţia acestor simptome, decesul se poate instala într-o perioadă de 3-5 ani (3 ani de la apariţa anginei pectorale, 5 ani de la apariţia sincopelor, mai puţin de 1 an de la apariţia insuficienţei cardiace).

Aşa cum s-a arătat mai sus, dispneea poate îmbrăca diferite forme de manifestare, de la dispneea de efort, la astmul cardiac şi edemul pulmonar acut cardiogen.

Angina pectorală poate fi influenţată de nitroglicerină sau poate evolua spre infarct miocardic acut.

Sincopa se datorează fie scăderii bruşte a debitului cardiac, care determină şi scăderea debitului cerebral, fie unor aritmii concomitente.

Datorită degenerescenţei calcare senile, calciul poate pătrunde în septul interventricular, determinând întreruperea sistemului excitoconductor, cu apariţia blocului de ramură (stâng sau numai bloc de ram drept) sau a blocului atrio-ventricular total.

Din punct de vedere evolutiv, în manifestarea clinică a sincopei se pot distinge două faze:

- într-o primă fază apar: paloarea, ameţelile, tulburări ale atenţiei;
- în faza a doua apar: respiraţia Cheyne-Stookes, aritmii diverse, cianoza, convulsii (sindromul Adams-Stookes).

Examenul fizic

Inspecţie şi palpare

- *vârful cordului* este deplasat în jos şi la stânga, în spaţiul VI intercostal, pe linia axilară medie sau anterioară, cu impuls precordial puternic şi mişcări de reptaţie;
- în spaţiul II intercostal drept se poate palpa un *freamăt sistolic* datorită gradientului sistolic (se percepe mai bine în apnee postexpiratorie cu toracele aplecat spre înainte).

Ascultaţie

a) în spaţiul II intercostal drept:

- *suflu sistolic aortic ejecţional*, care se ascultă cu pacientul în apnee postexpiratorie; este un suflu *rugos*, de *intensitate 4/6 sau 5/6*, cu propagare (*iradiere*) *pe arterele carotide şi cu interval* („*interval geräusch*", germ.) faţă de zg. I şi zg. II pe fonocardiogramă;

- *clic-ul sistolic de ejecţie* poate preceda uneori debutul suflului sistolic ejecţional;
- *dedublarea paradoxală a zg. II* (componenta aortică a zg. II-A_2 trece dincolo de componenta pulmonară P_2 a zg. II).

Uneori se poate percepe un *suflu diastolic* (de regurgitare aortică), *de însoţire* a suflului sistolic, fără a considera o insuficienţă aortică semnificativă hemodinamic.

b) apex:

- *suflu sistolic apical* de insuficienţă mitrală organo-funcţională, datorită dilatării inelului mitral;
- *galopul atrial sau ventricular* – se percep atunci când există insuficienţă ventriculară stângă (creşterea PTDVS obligă AS să se contracte pentru a învinge PTDVS crescută; apare astfel zg. IV; atunci când există zg. IV, presiunea sistolică a VS este mai mare de 160 mm Hg, iar gradientul sistolic ventriculo-aortic este mai mare de 75 mm Hg).

Examinarea vaselor periferice:

- „*puls parvus et tardus*" – pulsul greu perceptibil datorită scăderii debitului sistolic;
- tensiunea arterială are o *formulă sfigmomanometrică convergentă* (pensată), obişnuit 100-110 mm Hg – TA sistolică, 90-95 mm Hg – TA diastolică. Valori ale TA sistolice peste 130-140 mm Hg pun în discuţie validarea diagnosticului de stenoză aortică, cel puţin pentru stenoza aortică reumatismală, care nu permite dezvoltarea unei hipertensiuni arteriale concomitente cu leziunea valvulară.

Explorări paraclinice

1. *Electrocardiograma*:

- hipertrofie de VS – tip baraj (unde R înalte în V_5, V_6, subdenivelare ST, unde T negative);
- hipertrofie atrială stângă;
- ritmul poate fi sinusal;
- se pot înregistra tulburări de ritm şi de conducere (FA, BAV de diferite grade, inclusiv bloc atrio-ventricular total, BRS, BRD).

Apariţia fibrilaţiei atriale conferă un prognostic rezervat evoluţiei stenozei aortice (trebuie puse în lucru toate metodele pentru a converti ritmul cardiac ectopic la ritmul sinusal).

2. *Radiografia toracică*:

- *alungirea arcului inferior stâng*, conferind bombarea cordului pe marginea stângă; cu timpul, se constată mărirea umbrei cardiace, cu depăşirea ICT peste 0,50;
- *calcificarea valvelor aortice*, evidenţiabilă cu ajutorul amplificatorului (întăritorului) de imagine.

3. *Fonocardiograma*:

- suflu sistolic *romboidal*, cu interval faţă de zg. I şi zg. II; cu cât suflul sistolic romboidal are *unghiul de deschidere mai mic* şi cu cât *maximul de amplitudine a suflului romboidal survine mai târziu în sistolă*, cu atât stenoza este mai severă;

Scanned with OKEN Scanner

- clic-ul protosistolic;
- dedublarea paradoxală a zg. II;
- prezenţa zg. IV (gradient sistolic > 70 mm);
- prezenţa zg. III – semnifică apariţia decompensării severe a inimii stângi;
- prezenţa suflului sistolic la apex (insuficienţa mitrală organo-funcţională);
- prezenţa unui suflu protomezodiastolic, care va fi interpretat, în funcţie de celelalte anomalii hemodinamice, ca suflu de însoţire sau ca o insuficienţă aortică, în cadrul unei duble leziuni aortice.

4. *Sfigmograma carotidiană*:
- caracteristică este *panta anacrotă – lentă*, cu aspect de „creastă de cocoş";
- durata timpului de semiascensiune (normal este de 0,04 secunde); la un gradient de peste 45 mm Hg, timpul de semiascensiune este mai mare de 0,06 secunde;
- durata ejecţiei VS alungită (normal este mai mică de 0,34 secunde); în stenoza aortică severă, durata ejecţiei VS este mai mare de 0,43 secunde.

5. *Ecocardiografia*:

Examinarea 2D – sunt evidenţiate valvele aortice calcificate, imobile, sclerozate, îngroşate, cu o separare valvulară diminuată (va fi cuantificată prin examinare M-mod); aspect caracteristic de bombare (boltire) sistolică a valvelor aortice;

Examinarea M-mod evidenţiază semne directe:

a) îngroşarea sigmoidelor aortice tradusă prin *ecouri lineare multiple*;

b) *reducerea separării sistolice* a foiţelor valvulare sub 15 mm (N=16-20 mm); se pot face aprecieri privind suprafaţa orificiului mitral după valorile separării valvulare sistolice:
   - la 15 mm – suprafaţa este > 1 cm^2;
   - la 10 mm – suprafaţa este cuprinsă între 0,75-1 cm^2;
   - la 4,5 mm – suprafaţa este < 0,75 cm^2.

(după Weyman)

Examinarea Eco-Doppler permite aprecierea severităţii stenozei aortice prin determinarea unor parametri hemodinamici:
- gradientul mediu transaortic;
- velocitatea fluxului de sânge transaortic (peste 4 m/s în stenoza aortică strânsă);
- suprafaţa orificiului aortic, prin variante ale formulei Gorlin, care utilizează, în formula de calcul, gradientul transvalvular.

6. *Cateterismul cardiac stâng*:
- măsoară presiunea şi stabileşte gradientul, fracţia de ejecţie (angiografic), suprafaţa orificiului aortic prin aplicarea formulei Gorlin (pentru orificiul aortic): SOA = debitul transaortic/44 $\sqrt{\text{gradient}}$;
- determină PTDVS, PTSVS, PCP (este identică cu PTDVS sau se practică cateterism cardiac drept).

7. *Coronarografia*:
- studiază circulaţia coronariană în vederea indicaţiei de angioplastie sau by-pass aorto-coronarian, care se practică concomitent cu protezarea valvulară aortică.

Scanned with OKEN Scanner

Diagnostic diferenţial

a) *Diagnosticul diferenţial al suflului sistolic ejecţional din stenoza aortică*:

1. cardiomiopatia hipertrofică obstructivă:
   - la examenul ecocardiografic valvele aortice sunt normale;
   - se observă mişcarea sistolică anterioară a valvei mitrale anterioare (*SAM=systolic anterior motion*).
2. insuficienţa mitrală: - este un suflu holosistolic apical (intensitatea maximă) fără interval faţă de zg. I şi zg. II.
3. ateromatoza scleroza valvelor aortice (***aorten stenosis versus aorten sclerosis***):
   - valvele aortice sunt calcificate (ca în stenoza aortică), dar
   - intensitatea suflului sistolic este mai mică (3/6);
   - zgomotul II este normal sau întărit;
   - timpul de semiascensiune este normal;
   - ECG poate fi normală (fără HVS);
   - gradientul presional ventriculo-aortic este absent;
   - nu se percepe freamăt sistolic.
4. coarctaţia de aortă:
   - suflul sistolic este la baza inimii şi are o iradiere în regiunea subclaviculară stângă;
   - există diferenţă de tensiune arterială la membrele superioare (valori tensionale crescute), faţă de membrele inferioare (hipotensiune arterială).

Evoluţie şi complicaţii

1. insuficienţa ventriculară stângă;
2. insuficienţa cardiacă;
3. moartea subită;
4. endocardita infecţioasă;
5. tulburări de ritm şi de conducere.

Speranţa de viaţă este de 3-5 ani pentru pacientul care are sincope şi angor de efort şi de numai 1 an - 1 an şi jumătate după apariţia insuficienţei cardiace.

Moartea subită este o complicaţie care se aşteaptă la 20% din pacienţii cu stenoză aortică.

Insuficienţa aortică

- Rx TORACE
- ECG
- FOND.
- ECO.
- CATETERISM
- ANGIOCARDIOGRAFIE

Definiţie: închiderea incompletă a orificiului aortic (*aortic incompetence*, engl.) şi refluarea sângelui din aortă în VS în timpul diastolei (*aortic regurgitation*, engl.), cu apariţia unui gradient de presiune diastolic aortico-ventricular.

Clasificare

A. *Insuficienţă aortică congenitală*
   1. valve aortice bicuspide;
   2. valve aortice bicuspide asociate cu: coarctaţia de aortă, persistenţa de canal arterial, stenoză aortică congenitală;

Scanned with OKEN Scanner

3. anevrismul de sinus Valsalva;
4. asociată stenozelor aortice congenitale: supra- sau subvalvulară.

B. *Insuficienţă aortică dobândită*
1. reumatică (insuficienţa aortică Corrigan);
2. luetică (insuficienţa aortică Hodgson);
3. aterosclerotică;
4. traumatică;
5. degenerativă (medionecroza chistică a aortei);
6. boli sistemice: artrita reumatoidă, spondilartrita ankilopoetică, LED;
7. endocardita infecţioasă;
8. degenerescenţa mixoidă a valvelor aortice în HTA;
9. disecţia de aortă.

Din punctul de vedere al modului de apariţie, insuficienţa aortică poate fi:
1. Acută: traumatică, endocardita infecţioasă (bacteriană acută), disecţia de aortă;
2. Cronică.

Patofiziologie

Hemodinamica insuficienţei aortice ia în considerare trei parametri funcţionali fundamentali (nivelul debitului regurgitant prin orificiul aortic, modificările volumului telediastolic ventricular, circulaţia coronariană) şi consecinţele lor.

Debitul regurgitant depinde de:
- suprafaţa orificiului aortic;
- gradientul aortico-ventricular;
- nivelul rezistenţei arteriale periferice;
- durata diastolei.

Consecinţele regurgitării sunt: *creşterea volumului telediastolic al ventriculului stâng* (supraîncărcare de volum) şi *scăderea presiunii arteriale diastolice.*

Volumul (tele)diastolic crescut în VS determină:
- creşterea tensiunii parietale;
- hipertrofia ventriculară, urmată de
- dilataţia ventriculară.

Creşterea tensiunii parietale determină mărirea ejecţiei ventriculare, cu creşterea tensiunii arteriale sistolice + o circulaţie hiperkinetică.

Fracţia de ejecţie scade în fazele avansate ale deteriorării funcţiei cardiace, când pacientul intră într-o clasă avansată de insuficienţă cardiacă (III-IV).

Circulaţia coronariană

Scăderea perfuziei coronariene este consecinţa creşterii volumului şi presiunii intraventriculare şi a scăderii presiunii de perfuzie a coronarelor, datorită scăderii presiunii diastolice din aortă.

Tablou clinic

Simptomele sunt necaracteristice: *palpitaţii, dureri toracice anterioare de repaus, dispnee de efort.*

Astmul cardiac, ortopneea, care reprezintă semne de disfuncţie ventriculară stângă, apar tardiv în evoluţia unei insuficienţe aortice, manifestările de insuficienţă cardiacă

Scanned with OKEN Scanner

reprezentând un prognostic sumbru în scurt timp, în contrast cu toleranţa îndelungată a afecţiunii până la acest moment al decompensării (confirmă principiul deja enunţat că leziunile de tip stenoză „vorbesc" relativ precoce despre prezenţa lor, iar cele de tip insuficienţă, după o lungă perioadă de latenţă, fără ca existenţa lor să fie diagnosticată).

Examenul fizic:

a) *semne „centrale"*:

- *vârful cordului* deplasat lateral şi inferior, cu manifestarea specifică de *„choc en dôme"* (senzaţia pe care o dă un impuls precordial perceput pe o suprafaţă mai mare, izbit ca o minge intratoracică spre podul palmei);
- la ascultaţia cordului se percep 4 elemente:

1. *suflul diastolic*: dulce, aspirativ, cu sediul în spaţiul III intercostal stâng (punctul lui Erb) sau parasternal stâng, în spaţiul IV (în insuficienţa aortică luetică sau aterosclerotică se ascultă mai bine în spaţiul II intercostal drept); se ascultă în poziţie şezândă şi apnee postexpiratorie; începe imediat după zg. II (fiind lipit de acesta pe fonocardiogramă);
2. *suflu sistolic de însoţire*, care apare datorită debitului cardiac crescut, cu creşterea volumului sistolic la ejecţia ventriculului stâng (stenoză aortică relativă). Acest suflu, deşi fără semnificaţia hemodinamică a gradientului din stenoza aortică organică, captează ascultaţia şi îi face pe începători să „piardă" suflul diastolic, care reprezintă elementul esenţial al diagnosticului;
3. *rulmentul Austin-Flint* apare în regurgitări severe; patogenia acestui rulment este dată de întâlnirea jetului sangvin, de umplere ventriculară normală, cu cel de regurgitare (în diastolă, valva aortică este închisă în mod normal, iar valva mitrală se deschide; valva mitrală ar trebui să aibă o excursie largă, dar fluxul sangvin regurgitat o împinge în sus într-o poziţie semiînchisă, determinând o stenoză mitrală organo-funcţională); impune un diagnostic diferenţial cu stenoza mitrală reumatică asociată insuficienţei aortice (vezi mai jos); zg. III apare când există o disfuncţie a VS, respectiv când se instalează creşterea presiunii terminal-diastolice în VS;
4. *suflu sistolic apexian*, de insuficienţă mitrală organo-funcţională, prin dilatarea VS şi a inelului mitral.

b) *semne „periferice"*:

1. pulsul periferic are o undă sistolică amplă – *„puls celer et altus"*;
2. se poate observa *dansul arterial* la nivelul arterelor carotide;
3. tensiunea arterială are o *formulă sfigmomanometrică divergentă* (adică creşterea tensiunii arteriale sistolice şi scăderea tensiunii arteriale diastolice), existând o *hipertensiune arterială sistolică* prin debit cardiac crescut.

Explorări paraclinice

1. *Electrocardiograma*

- este normală multă vreme; tardiv, apare o *hipertrofie de VS*, prin supraîncărcare *de volum*, cu unde T pozitive, fără modificare de segment ST;
- ritmul cardiac este sinusal, pentru cea mai mare parte a evoluţiei unei insuficienţe aortice;

Scanned with OKEN Scanner

- apariţia *aritmiilor* (fibrilaţia atrială, una dintre cele mai frecvente aritmii) precipită o evoluţie negativă, prin declanşarea anginei pectorale (funcţionale) şi/sau a insuficienţei cardiace, scurtând semnificativ speranţa de viaţă a pacientului;
- pot apărea *tulburări de conducere atrio-ventriculare*;
- *blocul de ramură stângă* şi *blocul de ramură dreaptă* coexistă frecvent cu insuficienţa aortică;
- *hipertrofia de VS poate fi mascată de un bloc de ramură stângă*;
- unde P de *supraîncărcare atrială stângă*.

2. *Radiografia toracică*
- *alungirea arcului inferior stâng* conferind inimii un aspect de „cord în minge de rugby" („*ei form*", germ., „*en coup de hâche*", franc.) sau o formă de ou, staţionând oblic pe diafragm, sugerând aspectul de lovitură cu securea, pentru limita dintre cord şi diafragm, în unghi ascuţit;
- *spaţiul retrocardiac este ocupat de VS dilatat* (examinare OAS sau transvers stâng);
- examenul fluoroscopic evidenţiază dilatarea aortei ascendente, hiperpulsatilă în sistolă, contrastând cu ventriculul stâng care îşi măreşte volumul în diastolă – *aspect de „cord în basculă"*;
- *mărirea siluetei cardiace cu progresia indicelui cardio-toracic peste 0,50* se produce în fazele avansate ale bolii, semnalând momente terapeutice depăşite ale bolii şi prognostic infaust;
- contribuţia examenului radiologic poate fi relevantă pentru precizarea unor cauze ale insuficienţei aortice (dilatarea aortei ascendente în sindromul Marfan, insuficienţa aortică luetică), ateromatoza aortei, cu calcificări ale pereţilor acesteia (insuficienţa aortică ateromatoasă).

3. *Fonocardiograma*
- este utilă pentru identificarea suflului diastolic (protomezodiastolic în insuficienţa aortică medie şi holodiastolic în insuficienţa aortică severă), *descrescendo*, lipit de zg. II;
- identificarea *rulmentului Austin-Flint*;
- diferenţierea dintre stenoza mitrală asociată şi insuficienţa aortică cu rulment Austin-Flint se poate face astfel:

Element de diferenţiere	*Stenoza mitrală asociată*	*Rulment Austin-Flint*
PDM	prezent	absent
zg. I	întărit	normal
zg. III	absent	prezent/absent
nitrit de amil	nu modifică uruitura	scade în amplitudine
HVS	absentă	prezentă
HVD	prezentă	absentă
ecocardiografia	panta EF/SOM	*flutter de VMA*
carotidograma	fără valoare	pantă anacrotă rapidă
cateterism stâng	PTDVS normală	PTDVS crescută
angiografia	–	refluarea sângelui Ao-VS

Scanned with OKEN Scanner

4. *Ecocardiografia*
- în examinarea 2D se poate observa o îngroşare uşoară a valvelor aortice; dilatarea şi hiperkinezia VS;
- în examinarea M-mod se observă:
  • *flutterul valvei mitrale anterioare,* datorat regurgitării care influenţează mişcarea valvei mitrale anterioare;
  • închiderea precoce a valvei mitrale anterioare;
  • se fac determinări ale cavităţii VS: DTDVS, DTSVS; se poate calcula FE şi FS a VS (în insuficienţa aortică severă DTSVS este 60-85 mm, DTDVS este > 80 mm, iar FE variază între 20-40%);
- examenul Doppler poate cuantifica regurgitarea aortică; examinarea eco-Doppler color dă *aspectul de mozaic* (roşu-galben-verde) în VS, datorită amestecării (turbulenţă şi *aliasing*) fluxului sangvin regurgitant cu fluxul de sânge provenind din umplerea ventriculară prin orificiul mitral sau de flux diastolic omogen (roşu), a cărei planimetrie dă măsura volumului de sânge regurgitat.

5. *Cateterismul cardiac + angiocardiografia + coronarografia*
- cuantifică gradul regurgitării;
- măsoară PTDVS şi PCP (când PTDVS este mai mare de 40 mm Hg şi PCP este mai mare de 35 mm Hg, există riscul permanent de edem pulmonar acut);
- coronarografia se efectuează la cei cu angină pectorală şi la pacienţii cu insuficienţă aortică peste vârsta de 50 de ani.

Diagnostic pozitiv

Prezenţa suflului diastolic (cu sediu caracteristic), a semnelor periferice (puls amplu, TA cu formulă sfigmomanometrică divergentă).

Diagnosticul etiologic

- pentru *insuficienţa aortică reumatică*: antecedentele de RAA, asocierea cu alte leziuni valvulare;
- pentru *insuficienţa aortică luetică*: reacţiile serologice pozitive, focarul maxim de ascultaţie este în spaţiul II intercostal drept, zg. II este accentuat, prezenţa clangorului aortic.

Diagnostic diferenţial

a) *insuficienţa pulmonară*: suflu diastolic în spaţiul II intercostal stâng, ce se accentuează în inspir profund;
b) *persistenţa de canal arterial*: suflu sistolo-diastolic; radiografia toracică evidenţiază o circulaţie venoasă pulmonară încărcată, cateterismul cardiac definitoriu (presiunea crescută în circulaţia pulmonară, contaminarea circulaţiei pulmonare cu sânge oxigenat);
c) *stenoza mitrală* – din cauza rulmentului diastolic Austin-Flint (vezi mai sus elementele diferenţiale, la fonocardiografie);
d) *fistula arterio-venoasă coronariană* (este necesară angiografia).

Scanned with OKEN Scanner

Complicaţii

- *endocardita infecţioasă*: este o complicaţie frecventă (locul 1 în ierarhia leziunilor valvulare cu risc de endocardită infecţioasă şi cea mai frecventă leziune valvulară preexistentă în lista cazurilor de endocardită infecţioasă);
- *angina pectorală*;
- *insuficienţa cardiacă* (apare tardiv şi poate fi precipitată de endocardita infecţioasă sau de miocardită);
- *tulburări de ritm şi de conducere* (fibrilaţia atrială apare doar în 5% din cazuri, dar are un prognostic sever). -> BRS şi BRD

Insuficienţa aortică acută

În insuficienţa aortică acută are loc o deteriorare a relaţiei dintre volumul VS şi presiunea din VS, nelăsând timp pentru ca VS să-şi crească complianţa, spre a putea primi un volum de sânge mai mare. Are loc o creştere minimă a volumului telediastolic şi o mare creştere a presiunii telediastolice a VS, rezultând o disfuncţie contractilă majoră, rapid instalată, cu scăderea severă a debitului cardiac şi hipertensiune pulmonară veno-capilară (apare dispneea, cu riscul declanşării edemului pulmonar acut).

Creşterea exagerată a PTDVS determină fenomenul de regurgitare mitrală diastolică, cu închiderea precoce, la mijlocul diastolei, a valvei mitrale. Compensator, apare şi tahicardia, care scade diastola, dar scade şi regurgitaţia.

Vasele periferice reacţionează prin vasoconstricţie care, alături de PTDVS crescută, determină o normalizare a tensiunii arteriale diastolice.

Suflul de insuficienţă aortică acută este protomezodiastolic, de intensitate scăzută.

Debutul este brusc, cu agravare rapidă, elementele de gravitate fiind date de colapsul cardio-vascular (paloare, cianoză, tegumente reci, oligurie) şi de hipertensiunea pulmonară veno-capilară (ortopnee, edem pulmonar acut, astm cardiac). Semnele periferice sunt şterse. Apare o tahicardie compensatorie şi pulsul alternant (când există disfuncţie contractilă a VS).

Datorită insuficienţei cardiace, instalată rapid, se percepe galop atrial, ventricular sau de sumaţie.

La examenul ecocardiografic se observă un VS de dimensiuni normale, dar cu contracţii ample (hiperkinetice); inconstant, se poate vedea flutter diastolic al valvei mitrale anterioare sau închiderea precoce a valvei mitrale. Cauza insuficienţei aortice acute poate fi *flail*-ul de valvă aortică, disecţia de aortă ascendentă, endocardita infecţioasă.

La cateterismul cardiac, se determină PTDVS, care este peste 40 mm Hg şi presiunea capilară pulmonară, care atinge, rapid, 35 mm Hg.

Scanned with OKEN Scanner

Endocardite infecţioase

Definiţie şi clasificare

Endocardita infecţioasă este o infecţie a endocardului sau endoteliului vascular („endarterită" în persistenţa de canal arterial, coarctaţia de aortă).

Termenul de „endocardită infecţioasă" (cel mai utilizat astăzi) înlocuieşte termenul de endocardită bacteriană subacută sau malignă lentă (Osler), fără a constitui alegerea cea mai fericită, date fiind cel puţin trei nepotriviri frapante:

1. semantică, întrucât sufixul „ită" deja înseamnă o infecţie a endocardului (denumirea actuală riscă deci să fie considerată un pleonasm);
2. logistică, prin inducerea opiniei depăşite că afecţiunea este, unilateral, o boală infecţioasă, ce necesită orientarea pacienţilor către serviciile de boli infecţioase şi nu către cardiologie/medicină internă, opinie anulată de evoluţia, complicaţiile şi necesitatea unui tratament complex al afecţiunii în cauză, cu o coordonare interdisiciplinară (vezi mai jos);
3. nosologică, dată fiind existenţa denumirii de endocardită şi pentru afectarea non-infecţioasă a endocardului (imunologică, degenerativă, trombotică) – vezi clasificarea endocarditelor.

Clasificarea generală a endocarditelor

Endocardite infecţioase	Valve native	acută (endocard normal)	BACTERIANĂ
		subacută (endocard patologic)	
	Protetică	Precoce (*sub 2 luni**)	NON-BACTERIANĂ (fungică, rickettsiană, virală)
		Tardivă (*peste 2 luni**)	
Endocardite non-infecţioase	*Reumatismală*		
	Libman-Sacks (din LED)		
	Parietală, eozinofilică (Löffler)		
	Marantică, trombotică (Friedberg, Ziegler, Gross)		

* Timpul scurs de la inserarea chirurgicală a protezei până la survenirea E.I.

Etiopatogenie

Endocardita infecţioasă reprezintă modelul unui ecosistem, în care participă trei parteneri: **pacientul şi agenţii etiologici (infecţioşi)**, între care se interpune **poarta de intrare** (vezi fig. 2.1).

În continuare, se va face o analiză a celor trei componente esenţiale (pacient-poartă de intrare-agenţi infecţioşi), coparticipanţi la scenariul declanşării unei afectări cardiace endocarditice.

1. Pacienţi vulnerabili. Condiţii predispozante

„Oferta" colonizării germenilor infecţioşi pe suprafaţa endocardică este reprezentată de însăşi structura cardiacă remaniată prin prezenţa leziunilor preexistente, congenitale, reumatismale, degenerativ-aterosclerotice, leziuni cu care pacientul „vine în întâmpinarea infecţiei".

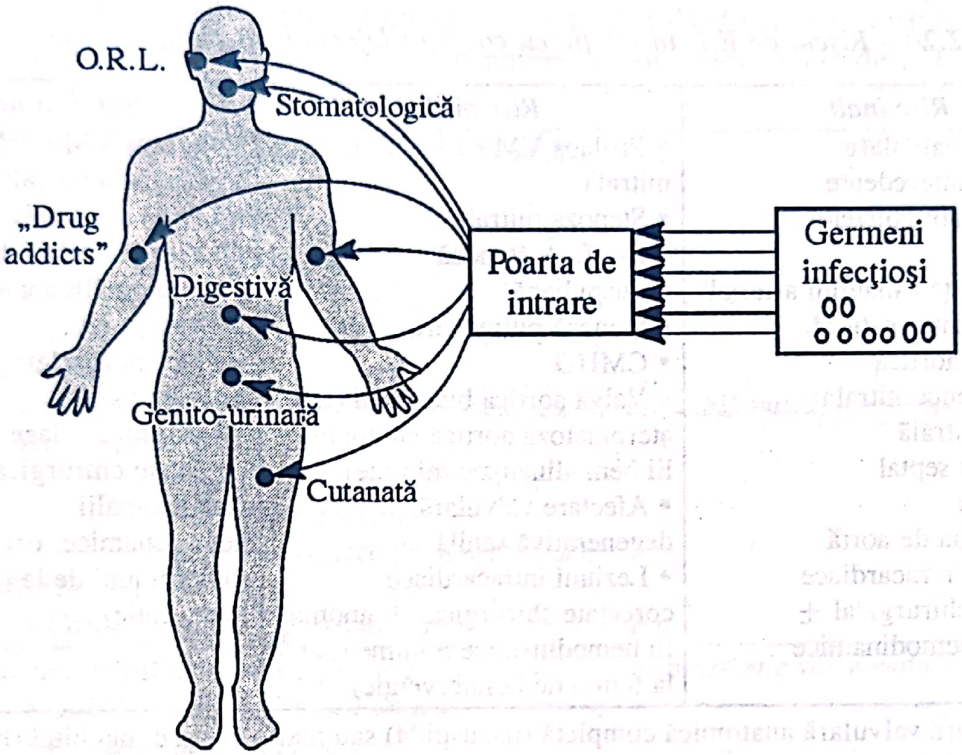

Fig. 2.1 – *Ecosistemul endocarditei infecţioase* (E.I.): *germenii infecţioşi* (dreapta), *pacientul vulnerabil* cu o condiţie cardiacă preexistentă sau endocard nativ normal (stânga) şi *porţile de intrare* (stomatologică, ORL, digestivă, genito-urinară, cutanată, incluzând „drug addicts").

Un număr tot mai mare de pacienţi vulnerabili pentru endocardită sunt purtătorii de materiale protetice străine (proteze valvulare metalice sau biologice, catetere, petece de sutură etc.), inserate printre structurile anatomice cardiace native.

În final, existenţa unui număr tot mai mare de toxicomani, ce practică administrarea drogurilor pe cale intravenoasă (cu ignorarea completă a sterilizării), duce la creşterea frecvenţei endocarditei pe cordul drept indemn.

Cordul indemn a fost „ţinta" predilectă şi pentru E.I. acută post-abortum, mortalitatea ridicată fiind considerată „tributul" plătit de populaţia feminină tânără legislaţiei aberante de până la liberalizarea avortului.

O sistematizare a condiţiilor predispozante, în raport cu riscul pacienţilor (înalt, mediu sau neglijabil) de a dezvolta o endocardită infecţioasă, este prezentată în tabelul 2.20.

Din acest tabel se pot reţine următoarele comentarii:

- apariţia unor loturi de pacienţi extrem de predispuşi la E.I.: purtătorii de proteze valvulare;
- predominanţa E.I. observată la **bolnavii aortici** (vezi şi fig. 2.2);

Scanned with OKEN Scanner

- predominanţa E.I. la bolnavii cu leziuni valvulare **tip insuficienţă**;
- predominanţa E.I. la situaţiile cu diferenţe mari de presiune (DSV) de la o fază la alta a revoluţiei cardiace, după cum se constată un risc neglijabil în cazul leziunilor cu diferenţe minime de presiune (DSA);
- apariţia unor condiţii predispozante insuficient recunoscute/bănuite, până de curând, drept „ofertă" pentru E.I.: cardiomiopatia hipertrofică obstructivă, prolapsul de valvă mitrală cu insuficienţă mitrală.

Tabel 2.20 – *Riscul de E.I. în relaţie cu condiţia (afecţiunea) cardiacă preexistentă*

Risc înalt	*Risc mediu*	*Risc minim sau neglijabil*
• Proteze valvulare • E.I. în antecedente • Cardiopatii congenitale cianogene • Persistenţa canalului arterial • Insuficienţa aortică* • Stenoza aortică * • Insuficienţa mitrală • Boala mitrală • Defectul septal ventricular • Coarctaţia de aortă • Leziuni intracardiace corectate chirurgical ± anomalii hemodinamice restante	• Prolaps VM cu insuficienţă mitrală • Stenoza mitrală • Insuf. ± stenoză tricuspidiană • Stenoză pulmonară • CMHO • Valvă aortică bicuspidă (sau ateromatoză aortică cu anomalii hemodinamice minime) • Afectare valvulară degenerativă senilă • Leziuni intracardiace corectate chirurgical + anomalii hemodinamice minime (până la 6 luni de la intervenţie)	• Prolaps VM (fără insuficienţă mitrală) • Insuficienţe valvulare diagnosticate Eco-Doppler (fără anomalii anatomice) • DSA izolat • Plăci aterosclerotice • Pacemaker • Leziuni cardiace corectate chirurgical, dar fără anomalii hemodinamice, ori minime (după 6 luni de la intervenţie)

* Pe structură valvulară anatomică completă (tricuspidă) sau malformată congenital (bicuspidă sau unicuspidă).

(după Durack D.T., Steckelberg J.M., Wilson W.R., 1995)

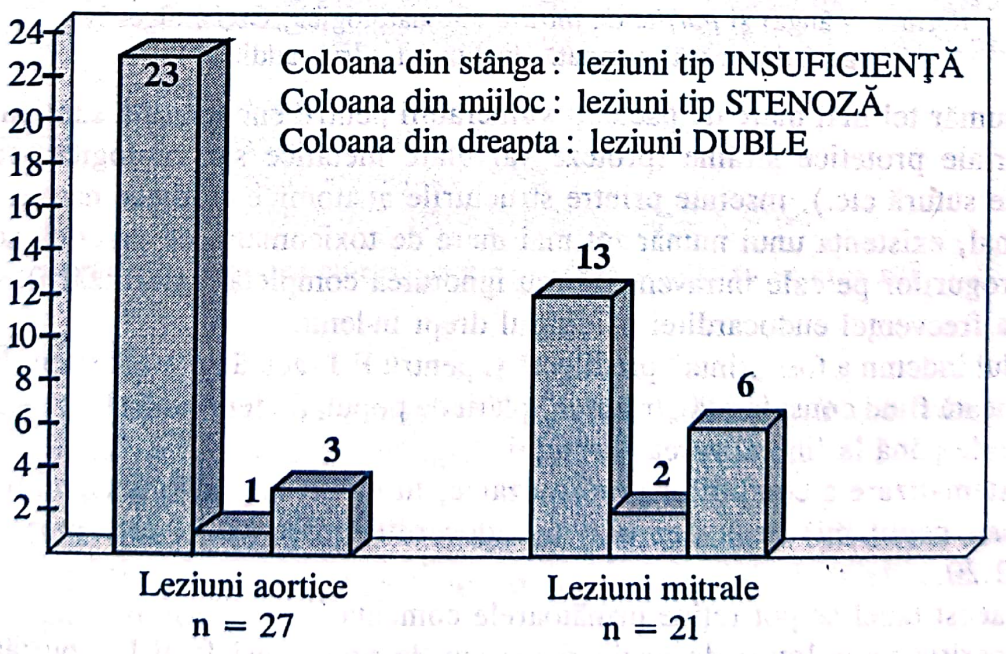

Fig. 2.2 – *Leziuni cardiace preexistente pe valve native în 75 episoade de E.I.*; se observă predominanţa leziunilor aortice faţă de cele mitrale şi a celor de tip INSUFICIENŢĂ în ambele grupe (după Bostaca I. şi Apătăchioae C., 1992).

Scanned with OKEN Scanner

În plus:
- posibilitatea survenirii E.I. pe **leziuni inaudibile**, „mute" (anevrismul aortei, bicuspidia valvelor aortice), sau cu ascultaţie nesemnificativă (ateromatoza aortei);
- apariţia unor noi categorii de pacienţi vulnerabili, cum ar fi: purtătorii de catetere, implantări de pacemaker, proteze arteriale, poliperfuzaţi, dializaţi etc.

Deşi leziunile de mai sus sunt cele mai frecvente, spectrul leziunilor cardiace preexistente este în permanentă remaniere. În afara valvulopatiilor aortice şi mitrale reumatismale (prezentate în figura 2.2), analiza celor 75 episoade de E.I. (*Clinica I Medicală Iaşi, 1980-1990*) arată:

A. Endocardite infecţioase pe structuri endocardice native (*NVE = native valve endocarditis*)	
A1. *Anomalii congenitale de cord*:	
• *Defect septal ventricular*	4
• *Trilogie Fallot*	2
• *Tetralogie Fallot*	1
A2. *Dobândite*	1
A2.1 *Reumatismale (din care 12 pacienţi cu leziune dublă mixtă, mitro-aortică)*	60
A2.2 *Degenerative*	
• *Prolaps valvă mitrală (PVM)*	4
• *Ateroscleroza valvelor*	3
• *E.I. pe cicatrice de infarct miocardic*	1
A3. *Alte leziuni*	
• *Cardiomiopatie hipertrofică obstructivă (CMHO)*	1
B. Endocardite infecţioase pe proteze valvulare (*PVE = prosthetic valve endocarditis*)	
• *Dublă proteză valvulară (mitrală şi aortică)*	1
• *Proteză mitrală (metalică)*	1

Se observă apariţia E.I. pe entităţi cardiace „noi", cum ar fi: PVM, CMHO, leziuni degenerative şi protezele valvulare, metalice sau biologice.

Toate afirmaţiile de mai sus susţin opinia că afecţiunea de care ne ocupăm este într-o permanentă „schimbare la faţă" (*gestaltwalden*), faţă de descrierea magistrală a bolii, de către Osler, atât ca istorie naturală, tablou clinic, cât şi ca tratament (era preantibioterapiei *versus* era antibioterapiei), ceea ce a făcut ca această boală să fie apreciată, prin dinamica sa surprinzătoare, ca devenind „străină de carte" (*lehrbukfremd*), impunând o perpetuă reîmprospătare a cunoştinţelor.

2. Agenţii etiologici (infecţioşi)

Abordarea celui de-al doilea partener al ecosistemului E.I. – germenul infecţios responsabil de afectarea structurilor endocardice – comportă o evaluare din mai multe unghiuri şi puncte de vedere:
- ierarhizarea incidenţei germenilor din *spectrul bacteriologic* al E.I. pentru a cunoaşte pe cei mai frecvent implicaţi;
- distribuţia preferenţială a acestor germeni în relaţie cu structura cardiacă patologică preexistentă (valve native, proteze valvulare) şi starea clinică a pacientului (toxicoman, antecedente de E.I., condiţie stomatologică precară, poartă de intrare specială etc.);
- calitatea personalului medical (antrenamentul profesional – clinic, bacteriologic – al medicilor) şi a serviciilor medicale „dedicate" diagnosticului E.I.

Scanned with OKEN Scanner

Pentru a găsi răspuns la controversatele probleme enunţate mai sus, cititorul va fi motivat să consulte tabelul 2.21 (care „distribue" germenii E.I. în relaţie cu valvele native/protetice, momentul survenirii E.I. – precoce sau tardiv –, „ataşarea" unora dintre aceştia la toxicomani, de preferinţă), cât şi tabelul 2.22, care semnalează diferenţele, uneori frapante, în procentajele microorganismelor izolate în cursul E.I., după seria (mai mare sau mai mică) de pacienţi şi autorii care raportează aceste loturi.

Tabel 2.21 – *Spectrul bacteriologic al endocarditelor infecţioase*

	Valve native %	Proteze		Toxicomani %
		Precoce %	Tardive %	
Streptococi	65	10	35	15
– viridans	35	<5	25	5
– bovis (grup D)	15	<5	<5	<5
– fecalis (grup D)	10	<5	<5	8
– alţi streptococi	<5	<5	<5	<5
Stafilococi	25	50	30	50
– Coagulazo-pozitivi	23	20	10	50
– Coagulazo-negativi	<5	30	20	<5
Bacili Gram-aerobi	<5	20	15	15
Fungi	<5	10	5	5
Diphteroides	<1	5	5	<1
Alţi anaerobi	<1	<1	<1	<1
Polimicrobiene	<1	5	5	5
Hemoculturi negative	5-10	<5	<5	5

(după Durack D.T., 1986)

Tabel 2.22 – *Microorganisme izolate în cursul endocarditei infecţioase, în diverse servicii medicale*

Bacterii	Whitby 1976-81 (71 cazuri)	Bayliss 1981-82 (577 cazuri)	Goulet 1982-83 (288 cazuri)	Wells 1979-86 (102 cazuri)	Delahaye 1990-91 (383 cazuri)
Streptococi	57	63	62	59	59
– orali	42	48	37	46	27
– fecalis	9	11	20	10	24
– alţi	7	4	5	3	8
Stafilococi	17	19	18	30	20
– aureus	13	11	12	27	16
– coagulazo-negativi	4	8	6	3	4
Alte bacterii	7	8	10	6	10
Culturi negative	12	9	10	5	11

* Cifrele din coloanele 2-6 sunt procente ; într-un număr mic de cazuri nu s-a practicat hemocultura.

Microbiologia E.I. pe valve native

Schematic, se observă că E.I. pe valve native este produsă de streptococi în 50-70% din cazuri, de enterococi în 10% din cazuri şi de stafilococi în 25% din cazuri.

Genul Streptococcus

Streptococii viridans sunt germenii obişnuiţi ai orofaringelui (flora normală), determinând mai bine de jumătate din infecţiile streptococice şi peste 35% din bacteriemiile cu E.I.

Scanned with OKEN Scanner

În raport cu hemoliza (clasificarea Brown, 1919), aceşti streptococi sunt α hemolitici sau ***viridans,*** denumire care provine de la aspectul haloului îngust de hemoliză incompletă şi culorii verzi a mediului/coloniei (înverzirea se datorează unui reductant al Hb, neidentificat).

Aceşti streptococi, negrupabili antigenic (Lancefield), includ o varietate de specii, a căror taxonomie este mereu revizuită. Din această varietate de specii, în relaţie semnificativă cu E.I., sunt menţionaţi:

Streptococcus sanguis I	din flora gingivală	identificat ca:	Str. sanguis Str. parasanguis Str. gordonii (Str. crista)
Streptococcus sanguis II	din flora gingivală	identificat ca:	Str. mitis sau Str. oralis
Streptococcus milleri	flora oro-faringiană, digestivă şi genito--urinară	identificat ca:	Str. anginosus Str. constellatus Str. intermedius
Streptococcus mutans	bacteria plăcii dentare	germene fastidios la cultură	trebuie cercetat, de principiu în E.I.
Streptococcus adjacens	cu deficienţe nutritive şi creştere dificilă	identificat şi ca: (în 2% din E.I.)	Str. defectivus, germene răspunzător de frecvente recăderi a E.I.

Streptococii viridans sunt germeni slab patogeni („low grade pathogens"), dar au o mare capacitate de a adera la endocard. Această virulenţă redusă („infecţie indolentă") realizează un compromis de „cooperare" cu vegetaţia sterilă (nu o perforează, ca în cazul stafilococului necrotizant), care-i serveşte drept mediu de cultură, pentru multiplicare şi apoziţie succesivă de bacterii, fibrină, trombusul format fiind permeabil la nutrimentele necesare germenilor şi care provin din torentul circulator.

Streptococii grup D

Aparţin, taxonomic, grupului D Lancefield, sau streptococilor fecali (Sherman):

Specia	Varianta	
Str. faecalis	–	
Str. faecalis	zymogenes	ENTEROCOCI
Str. faecalis	liquefaciens	ENTEROCOCI
Str. faecium	durans	ENTEROCOCI
Str. bovis	–	
Str. equinus	–	
Str. avium	–	

După cum se observă din listarea taxonomică de mai sus, unele specii şi variante de streptococi grup D se grupează sub denumirea de ENTEROCOCI, reclasificaţi ca un gen separat.

Reprezintă un grup de interes semnificativ în etiologia E.I. prin:

- frecvenţa de 10% din totalul tuturor E.I.;
- colonizarea preferenţială a tractusului gastro-intestinal şi a uretrei anterioare;
- rezistenţă deosebită la agenţi fizici, chimici, biologici (inclusiv la penicilina G, care, administrată izolat în intenţia terapeutică, nu este bactericidă, iar pentru

Scanned with OKEN Scanner

tulpinile producătoare de beta lactamază, la aminoglicozide şi vancomicină, ce ar fi reprezentat o bună rezervă terapeutică);
- identificare biochimică laborioasă (dar necesară), prin teste complexe de diferenţiere;
- la peste o treime din pacienţii cu E.I. cu *Str. bovis* se găsesc leziuni gastro-intestinale maligne sau premaligne, cel mai adesea cancer, sau polipi adenomatoşi viloşi, pe colon.

Streptococi grup A, B şi G

Deşi cu un procentaj redus (5%) în ierarhia germenilor etiologici ai E.I., aceşti streptococi ce se găsesc în gură, tractusul gastro-intestinal, vagin, uretra anterioară, pot ataca structurile endocardice, inclusiv valvele normale. Dintre aceştia, reţin atenţia *Str. agalactiae* (generator al unei E.I. fulminante, cu vegetaţii mari şi embolii sistemice) şi *streptococii grup G*, cu un tablou clinico-patologic asemănător.

Alţi streptococi

Streptococcus pneumoniae este în retragere (de la 10% înainte de era antibiotică, la 1-3% după apariţia penicilinei), deşi bacteriemia continuă să fie obişnuită şi frecventă (până la 50%) în evoluţia pneumoniei pneumococice. Str. pneumoniae poate infecta valvele normale (în special aortice) şi are o neobişnuită predilecţie pentru valvele tricuspide.

Terenul favorizant este dat de diabetul zaharat, alcoolism, vârstele înaintate.

Evoluţia este extrem de defavorabilă, prin rapiditatea distrucţiilor valvulare, formarea de abcese perivalvulare şi pericardită purulentă.

Genul Staphylococcus

Conform tabelului 2.21, aceşti germeni cauzează E.I. în 25% din cazuri. Cei coagulazo-pozitivi sunt reprezentaţi de *Staphylococcus aureus*, implicat în majoritatea situaţiilor etiologice. Cei coagulazo-negativi (*St. epidermidis*) determină mai puţin de 5% din endocardite (1-3%).

Marea majoritate a stafilococilor sunt recrutaţi din infecţii comunitare (ale colectivităţilor), nosocomiale (în mediu spitalicesc) sau de la infecţii localizate (cutanate ori de părţi moi).

St. aureus este un germene necrotizant, care atacă atât valvele normale, cât şi cele patologice (uneori fiind dificil de reconstituit o stare anatomică precisă – normală sau patologică – a valvelor, aşa cum au fost ele înainte de survenirea E.I.), rezultând fie o E.I. *acută*, fie *subacută*, dar cu o evoluţie fulminantă, în ambele situaţii, datorită distrucţiilor valvulare întinse şi multiplelor abcese metastatice.

St. epidermidis este un stafilococ cutanat comensal, coagulazo-negativ, care se situează pe primul loc în contaminarea accidentală a hemoculturilor, dar şi în *E.I. „comunitară"* (dobândită prin infecţii în colectivităţi), meticilino-sensibilă, sau E.I. nosocomială (în relaţie cu inserţia de catetere, rezistentă la meticilină).

Grupul HACEK

Definit de Geraci şi Wilson în 1982, este un grup de bacili gram negativi, fastidioşi şi cu creştere lentă, mai rar întâlniţi în E.I. (3% din cazuri), dar care nu

sunt izolaţi în hemoculturi, în afara E.I., ceea ce le conferă o trăsătură exclusivă şi o oarecare tipicitate/specificitate pentru această afecţiune.

HACEK provine de la prima iniţială a celor 5 genuri de bacili care formează grupul:

- Haemophilus.
- Actinobacillus actinomycetemcomitans.
- Cardiobacterium hominis.
- Eikenella corodens.
- Kingella kingae.

Evoluţia clinică a E.I. cu bacili gram negativi poate fi fulminantă sau subacută.

Tehnicile bacteriologice de izolare trebuie să ţină cont de creşterea lor dificilă, cu dezvoltarea de flocoane la interfaţa între sângele recoltat şi mediul lichid. Tehnica hemoculturilor bifazice, ce recurge la subculturi din mediul lichid pe un mediu cu gelozã, conduce la o mai bună detecţie a acestor bacterii.

Alţi germeni

Au fost descrise E.I. rickettsiene (*Coxiella burnetii* sau, mai recent – 1993 –, cu *Rochalimea quitana*, la un caz de SIDA), E.I. cu *Chlamidii* (pneumoniae, psittaci, trachomatis), E.I. cu *Pseudomonas, Listeria*, sau cu *difteroizi*.

Fungii

Apar în hemoculturi la pacienţi taraţi (boli generale severe) sau trataţi cu antibiotice cu spectru larg, citostatice ori corticoterapie îndelungată, purtători de catetere intravenoase.

Cele mai frecvente cazuri de E.I. fungică sunt cu *Candida albicans, Candida glabrata* şi *Aspergillus*.

Există o contribuţie ieşeană (Boldescu, Duca, Negoiţă) în diagnosticul clinic şi bacteriologic complet al unei E.I. fungice cu *Candida Guillermondi* (1960).

E.I. cu germeni necultivabili

Situaţia E.I. cu germeni non-cultivabili nu este superpozabilă noţiunii de E.I. cu hemoculturi negative, întrucât ultima constatare (a hemoculturilor negative) ia în calcul unii factori de eroare sau subdiagnosticare a bolii: calitatea echipei de specialişti, antrenaţi sau nu în diagnosticul clinic/bacteriologic al E.I., lipsa posibilităţilor tehnice complete în laboratorul de bacteriologie, negativarea prealabilă a hemoculturilor prin tratament antibiotic inadecvat (vezi paragraful consacrat hemoculturilor în E.I.).

O rezervă notabilă de metode de identificare a germenilor (exploatabilă în viitorul apropiat) va fi reprezentată de punerea la punct a tehnicilor serologice (vizând ac. antibacterieni) şi a celor de biologie moleculară, ce vor caracteriza bacteriile după ARN ribozomal, a cărui secvenţă nucleotidică amplificată (amorsată de PCR = *polymerase chain reaction*) permite identificarea unor bacterii non-cultivabile, până în prezent, cum ar fi *Tropheryma whiplelli* şi *Mycobacterium genavense*.

Scanned with OKEN Scanner

Microbiologia E.I. protetice (PVE)

Spectrul bacteriologic situează Stafilococul epidermidis pe primul loc (25-30%) în etiologia E.I. protetice precoce, în pofida măsurilor de profilaxie cu antibiotice, luate pre- şi postoperator.

Urmează St. aureus (20-25%) şi apoi ceilalţi germeni: bacili gram negativi (20%), fungi (10-12%), streptococi şi enterococi (5-10%), difteroizi (5%). Cu totul întâmplător au fost descrise E.I. protetice cu mycobacterii atipice, Legionella, Mycoplasma şi Coxiella.

E.I. tardive, cu o evoluţie clinică asemănătoare, E.I. subacute pe valve native, au similitudini şi în spectrul bacteriologic, dată fiind producerea grefei bacteriene după ce valvele protetice au fost endotelizate („endocardizate"). Se constată unele diferenţe, semnalate şi în tabelul 2.21, care se abat mai puţin de la ierarhia germenilor semnalaţi în E.I. nativă: *Str. viridans* 25-30% (cel mai frecvent întâlnit, ca şi în E.I. native), *Stafilococii* (*epidermidis* 21-28%, *aureus* 9-12%), *bacili gram negativi* 10-12%, *fungi* 5%.

Microbiologia E.I. la toxicomani

La această categorie de pacienţi, *St. aureus* urcă pe primul loc (60% din cazuri), în special în E.I. localizată pe tricuspidă.

Calea cutanată de acces este cea mai utilizată poartă de intrare pentru aceşti germeni care ajung la cord pe cale venoasă (injecţii fără respectarea regulilor de asepsie).

Alţi germeni cauzatori de E.I. la toxicomani sunt: *streptococii şi enterococii* – 20%, *Pseudomonas* şi *Serratia* – 10%, *fungi* (Candida) – 5% din cazuri.

Aproximativ 5% din E.I. la toxicomani sunt *polimicrobiene* (doi sau trei germeni cresc în aceeaşi hemocultură).

3. Poarta de intrare

Element important şi cel de al treilea partener al ECOSISTEMULUI endocarditelor infecţioase, POARTA DE INTRARE reprezintă condiţia de declanşare/întreţinere a bacteriemiei, situs greu de imaginat uneori („s-a închis între timp") sau chiar imposibil de reconstituit.

Orice infecţie localizată sau sistemică poate determina grefa osleriană, dar, ţinând cont de marea frecvenţă a streptococilor în etiologia E.I. (cât şi de ceilalţi germeni prezentaţi mai sus), infecţiile dentare, ORL, urinare sau genitale sunt, cel mai frecvent, responsabile de E.I.

Cu toate aceste surse incontestabile, noi şi sofisticate porţi de intrare se deschid odată cu diversificarea tehnicilor chirurgicale, practicilor terapeutice şi obiceiurilor morbide (toxicomania).

O poartă de intrare sigură, din nefericire larg ignorată, este cea cutanată:

- micile infecţii stafilococice localizate, panariţiile, plăgile infectate, eroziunile de la încălţăminte, stoarcerea furunculilor sau a elementelor piodermitice;
- arsurile infectate;
- toxicomania, cu practicarea injecţiilor nesterile, subcutane sau intravenoase;

Scanned with OKEN Scanner

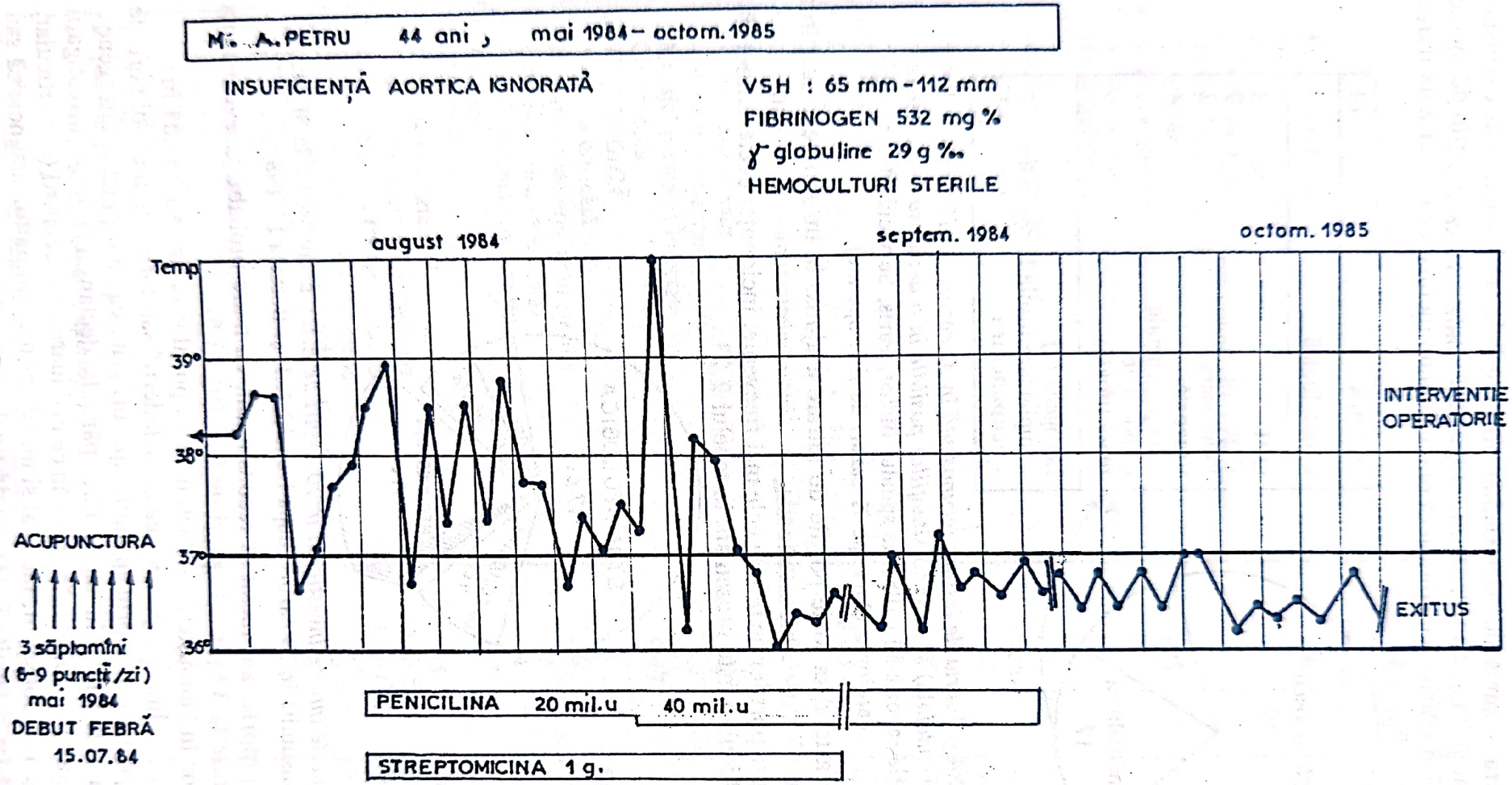

Fig. 2.3 – *Poartă de intrare cutanată reprezentată de practica acupuncturii (stânga) la un aortic necunoscut până la momentul survenirii E.I.* De menţionat succesiunea nefericită a evenimentelor: ACUPUNCTURĂ – FEBRĂ PRELUNGITĂ (nediagnosticată în serviciul de boli infecţioase) – TRATAMENT TARDIV – INSUFICIENŢA CARDIACĂ OSLERIANĂ – INEFICIENŢĂ OPERATORIE (serviciul de chirurgie cardio-vasculară) – EXITUS şi numărul mare de cadre medicale implicate (Confirmare operatorie a vegetaţiilor).

Scanned with OKEN Scanner

– acupunctura – sursă de bacteriemie presupusă la un pacient din cazuistica proprie (prezentat şi ilustrat în fig. 2.3) – raportată ulterior şi de un grup de medici de la spitalul Bichat (Paris), ce consideră practica acupuncturii ca o poartă de intrare cutanată iatrogenă (fig. 2.4).

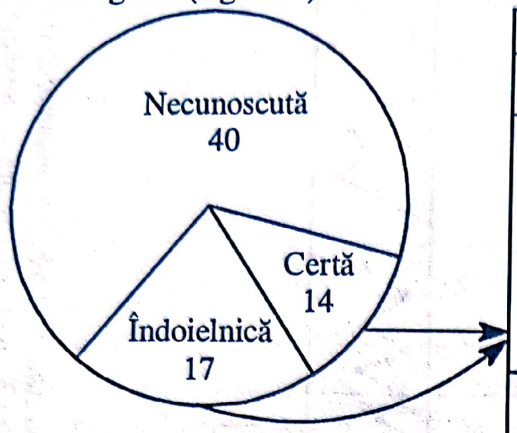

Dentară	**14**
Ginecologică	4
ORL	3
Digestivă	2
Pulmonară	2
Cutanată	2
Infecţii generale (septicemie, febră tifoidă)	2
Iatrogenă (2)	
– implantare insule Langerhans	1
– **acupunctura**	1

Fig. 2.4 – *Poarta de intrare recunoscută în 31 cazuri (la 17 cazuri mai persistă îndoiala) şi spectrul situaţiilor posibile în a declanşa bacteriemie* (după o situaţie raportată în 1988 de spitalul Bichat, Paris, Serviciul de chirurgie cardiovasculară, pe 71 cazuri de E.I. operate)

Încercarea de a totaliza toate porţile de intrare a ajuns, la un moment dat, în a întocmi o listă cu 47 surse de bacteriemie.

O sinteză asupra porţilor de intrare cele mai frecvente, incidenţei bacteriemiei (%) şi germenilor vehiculaţi este prezentată în tabelul 2.23.

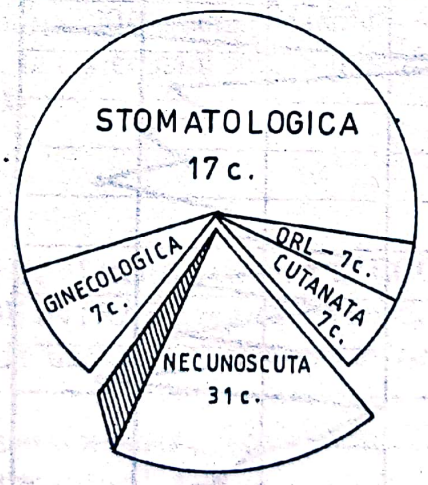

Fig. 2.5 – *Poarta de intrare investigată în 70 cazuri de E.I.* : necunoscută în 31 cazuri şi reconstituită în 39 cazuri (după Negoiţă C.I. şi Bostaca I., 1989).

În cazuistica proprie, am reuşit să reconstituim, cu mare probabilitate, existenţa unei porţi de intrare la 39 din 70 cazuri de E.I. (fig. 2.5).

Interesul major în cunoaşterea şi identificarea porţilor de intrare rezidă în:

- profilaxia E.I., întrucât prevenirea „deschiderii" sau formării unei noi porţi de intrare se poate realiza prin antibioterapie ori evitarea unor practici iatrogene;
- implicarea (mergând, în unele ţări, până la declanşarea unor investigaţii medico-legale) a unui număr din ce în ce mai mare de specialişti (în particular, stomatologi) responsabili, medical şi moral, prin conduita lor diagnostică sau terapeutică (vezi tabelul 2.23), de destinul şi evoluţia acestor pacienţi.

Scanned with OKEN Scanner

Tabel 2.23

Poarta de intrare	Bacteriemia (%)	Germeni vehiculaţi
STOMATOLOGICĂ		
• Extracţia dentară		
– *fără gingivită*	60 (18-85)	
– *gingivita prezentă*	34	**Streptococi**
• Periaj dentar	70-75	**Difteroizi**
• Operaţii periodontale	40	**Anaerobi**
• Irigaţia bucală	31-88	St. epidermidis
• Zdrobirea de zahăr candy, mestecarea gumelor, sfărâmarea sticks-urilor	27-50 20	
• Detartrajul	–*	
• Şlefuirea dinţilor	–*	
• Abcesul dentar	15	
• Implantul dentar	– *	
ORL		
• Masajul amigdalelor infectate	23	
• Amigdalectomia	28-38	**Streptococi**
• Intubaţia nazo-traheală	16	St. epidermidis
• Bronhoscopia		Str. pneumoniae
– *cu tub rigid*	15	**Difteroizi**
– *cu fibre optice*	0	**Haemophilus**
UROLOGICĂ		
• Dilataţia uretrală	28 (19-86)	**Enterococi**
• Chirurgia uretrei	33-86	Gram negativi
• Inserţia/scoaterea unui cateter uretral	8-26	St. auriu
• Prostatectomia		
– *urina este sterilă*	11-13	
– *urina este infectată*	58-82	
• Masajul prostatei infectate	67	
• Cistoscopia	0-17	
GINECOLOGICĂ		
• Naşterea normală	3 (1-5)	**Streptococi**
• Inserarea/scoaterea unui sterilet	0	(aerobi sau
• Biopsia uterină (cervicală)	0	anaerobi)
• Biopsia uterină (endometru)	4	**Enterococi**
• Avortul	–*	
DIGESTIVĂ		
• Dilataţia esofagiană	45	**Streptococi**
• Endoscopia digestivă superioară	4 (0-8)	**Stafilococi**
• Ecocardiografia transesofagiană	1 (0-17)	**Difteroizi**
• Sclerozarea varicelor esofagiene	–*	**Enterococi**
• Colangiopancreratografia endoscopică retrogradă	5	Gram negativi
• Radioscopia cu bariu	10	
• Laparascopia	– *	
• Colonoscopia	5	
• Rectoscopia	5	
– *cu tub rigid*	0	
– *cu tub flexibil*	8	
• Hemoroidectomia	3-13	
• Puncţia biopsie hepatică	– *	
• Transplantul de insule Langerhans		
ALTE CONDIŢII CUTANATĂ		
• Cateterismul cardiac	2 (0-5)	St. auriu

* Date insuficiente.

(după Durack D.T., 1995, modificat şi completat)

Scanned with OKEN Scanner

Mecanisme patogenice

Realizarea condiţiilor de ECOSISTEM GERMENI-PACIENT (prin intermediul porţii de intrare) reprezintă un moment nefericit al vieţii bolnavului, în fapt, o conjunctură patologică ce înglobează mai multe secvenţe şi mecanisme care conduc la procesul de declanşare şi întreţinere a endocarditei infecţioase. Se pare că nici una din aceste secvenţe (enunţate mai jos) nu poate realiza în exclusivitate scenariul complet al afecţiunii de care ne ocupăm, întrucât:

- endocardul normal nu este trombogen;
- endocardul este slab receptiv la ataşarea bacteriilor;
- germenii purtaţi de bacteriemie sunt mult mai mulţi decât cei care posedă proprietăţi biologice de aderenţă şi patogenitate pentru structurile endocardice.

Aşadar, iniţierea mecanismelor şi a secvenţelor de declanşare/întreţinere a E.I. devin cooperante şi complementare în generarea **vegetaţiei** (ca element morfologic fundamental) saturate cu bacterii (într-o proporţie de 10^9-10^{10} bacterii la 1 g de ţesut, pentru o cultivare şi creştere nestingherite).

Mecanismele de iniţiere şi întreţinere ale E.I. ar putea fi urmărite în derularea următoarelor secvenţe:

1. *Crearea sau utilizarea unor condiţii hemodinamice preexistente favorizante în geneza endocarditei trombotice non-bacteriene* (NTBE = nonbacterial thrombotic endocarditis);
2. *Deschiderea porţii de intrare cu apariţia şi menţinerea consecventă a BACTERIEMIEI*;
3. *Formarea VEGETAŢIEI, rezultat anatomic final al cooperării dintre leziunea endoteliului (endocardului), aderarea plachetelor şi apoziţia straturilor succesive de fibrină + bacterii*;
4. Dezvoltarea unui titru înalt de anticorpi aglutinanţi faţă de organismul infectant.

Secvenţa 1 – *Geneza endocarditei trombotice non-bacteriene*

Explicarea grefei bacteriene pe structurile endocardice valvulare sau non-valvulare se bazează pe *ipoteza lui Rodbard*, ce foloseşte premisele teoretice ale *efectului Venturi*.

Rodbard a demonstrat că injectarea unui aerosol contaminat cu bacterii într-un curent de aer direcţionat (sub presiune), printr-un tub Venturi, produce o colonizare bacteriană în aval de îngustarea tubului (zona de joasă presiune), unde se poate constata cea mai înaltă concentrare de germeni (imediat sub orificiul stenozat).

Extrapolarea ipotezei lui Rodbard în patologia umană a E.I. regăseşte destule situaţii anatomice identice cu tubul Venturi: *stenoza aortică* (grefarea germenilor pe suprafaţa aortică a valvelor), *insuficienţa mitrală* (suprafaţa atrială), *insuficienţa aortică* (suprafaţa ventriculară a valvelor aortice), *defectul septal ventricular* (endocardul ventriculului drept), *canalul arterial* (artera pulmonară), *coarctaţia de aortă* (în aval de zona stenozată). Această ipoteză explică de ce, în condiţiile unor diferenţe mici de presiune şi absenţa turbulenţei – cazul *defectului septal atrial* sau al *defectelor septale ventriculare largi* – se constată o diminuare a riscului (neglijabil sau nul), cât şi a incidenţei E.I.

O a doua situaţie patogenică (ce acţionează independent de condiţia descrisă mai sus) este generată de localizarea grefei bacteriene în zonele de „jet lesions", probabil

consecutive denudării endoteliului prin „loviturile" aplicate de jeturile intracardiace de sânge (exemple: peretele atrial opus jetului de sânge regurgitant în insuficienţa mitrală, muşchiul papilar, lovit de sângele refluat în ventricul în insuficienţa aortică). La sediile „jet lesions" descrise se formează depozite de fibrină şi plachete (aşa-zisa noţiune de endocardită trombotică non-bacteriană, sterilă).

Secvenţa 2 – *Bacteriemia*

Se poate considera o bacteriemie atunci când *cantitatea* de microorganisme atinge valoarea de 10 bacterii/ml sânge, iar *durata* circulaţiei germenilor prin sistemul vascular se situează între 15-30 minute.

Situaţiile generatoare de bacteriemie au fost expuse în tabelul 2.23, deschiderea porţii de intrare constând, de fapt, într-un microtraumatism al unui ţesut intens colonizat cu bacterii.

Bacteriemia „spontană" este posibilă (în absenţa microtraumatismului), fiind surprinsă în infecţiile pulmonare sau cutanate, cât şi în infecţiile parodontale.

Mecanismele răspunzătoare de ataşarea, înglobarea şi multiplicarea bacteriilor în structura celulelor endocardice şi a tramei de fibrină a vegetaţiei sunt numeroase şi parţial elucidate.

Observarea germenilor în ecosistem constată obligativitatea trombozei abacteriene precedente, în cazul *Str. viridans*, microb cu o slabă patogenitate, dar care asigură o „convieţuire constructivă" sigură în apoziţia straturilor din structura vegetaţiilor (cu o creştere lentă, ezoterică şi, multă vreme, generând un tablou înşelător pentru clinician); în contrast cu *Str. viridans*, alţi germeni, cum ar fi *Stafilococul aureus* şi *Str. pneumoniae*, sunt capabili de a ataca şi infecta structuri valvulare aparent intacte (sănătoase). Această acţiune distructivă pare a fi facilitată de următoarele mecanisme:

1. *capacitatea celulelor endoteliale de a fagocita stafilococi (în condiţii de bacteriemie). Consecinţe: multiplicarea lor intracelulară, distrucţia celulelor endoteliale şi expunerea endoteliului (endocardului) la acţiunile trombogene externe;*
2. *capacitatea unor bacterii de a secreta dextran, un factor biochimic de aderenţă la structurile endoteliale, mai ales de matricele placheto-fibrinoase de pe structurile valvulare traumatizate;*
3. *acoperirea germenilor cu fibronectină, secretată de celulele endoteliale, fibroblaşti şi plachete în zonele de injurie. Consecinţe: sporirea aderenţei la valvele normale, colagen sau reţeaua de fibrină;*
4. *acţiunea de stimulare directă (stafilococ) sau indirectă (enterococ) a celulelor endoteliale, în producţia de factori procoagulanţi. Consecinţe: creşterea depozitelor de fibrină în vegetaţie şi promovarea creşterii vegetaţiei prin formarea de noi agregate plachetare.*

Secvenţa 3 – *Formarea vegetaţiei*

Formarea vegetaţiei a fost studiată experimental, E.I. fiind rezultatul infectării unui tromb fibrino-plachetar, iniţial abacterian. Acest trombus se poate forma pe orice arie de endocard lezată prin inflamaţie (sechelele valvulare ale carditei reumatismale), degenerescenţă (PVM), traumatism (cateterism, implantare de proteze).

Scanned with OKEN Scanner

Rolul traumatismului endocardic iniţial este major: E.I. experimentală a fost obţinută la iepure numai după lezarea valvei aortice cu un cateter de polietilen.

Vegetaţiile sterile se infectează uşor prin injectarea intravenoasă de diverse bacterii, iar în ECOSISTEMUL UMAN, ca urmare a unei bacteriemii susţinute sau accidentale.

În absenţa trombusului fibrino-plachetar (de fapt, a endocarditei trombotice abacteriene) este aproape imposibil de a produce E.I. la animal (în condiţii experimentale) numai prin injecţia de concentrate bacteriene.

La om, în lipsa dovezilor incontestabile privind necesitatea unei vegetaţii sterile pentru survenirea certă a E.I., se mizează mult pe capacitatea bacteriilor de a adera uşor la plachete, fibrină sau *fibronectină*, ca şi pe rezistenţa bacteriilor la complement şi alţi factori serici de apărare, încât este foarte probabilă colonizarea vegetaţiilor sterile, chiar la concentraţii bacteriene foarte scăzute.

După prima zi de la iniţierea vegetaţiei apare un strat superficial de fibrină, care înglobează bacteriile şi, în continuare, depunerile superficiale de fibrină măresc vegetaţia, acaparând cantităţi suplimentare de bacterii, în curs de multiplicare. Straturile profunde ale vegetaţiei, mai vechi, conţin mai puţine bacterii, inactive metabolic (deci insensibile la antibiotice). Deşi straturile superficiale (de bacterii) ale vegetaţiei sunt accesibile antibioticelor din sânge, aceste straturi nu sunt accesibile fagocitelor, singurele capabile să lichideze, total şi radical, infecţia.

În *E.I. acute*, mecanismele patogenice sunt întru câtva diferite de cele implicate în geneza vegetaţiilor din E.I. subacută, descrise mai sus.

Întrucât valvele afectate de E.I. erau normale cu puţin timp înaintea survenirii infecţiei (cel mai adesea o septicemie), rezultă că prezenţa trombusului fibrino-plachetar steril nu este indispensabilă patogenezei acestei forme de E.I.

Trăsătura patogenică esenţială este dată de numărul relativ mic de germeni puşi în circulaţie, dar suficienţi pentru a produce leziuni valvulare majore, prin agresivitatea, puterea lor de invazie, susţinute de o aderenţă sporită (rolul preponderent al *fibronectinei*) la structurile endoteliale (endocardice) normale (vezi mai sus!).

Secvenţa 4 – *Mecanisme imunologice*

Bacteriemia constituie un stimul pentru sistemul imun, umoral şi celular.

Complexele imun circulante (CIC) au fost documentate la aproape toţi pacienţii cu E.I. şi hemoculturi pozitive şi la 45% din pacienţii cu hemoculturi negative.

Aglomerarea microorganismelor provocată de anticorpi, deşi benefică prin scăderea concentraţiei bacteriilor circulante, creşte afinitatea acestor agregate (complexe) pentru zonele de cultură din trombusul fibrino-plachetar.

Detecţia unor titruri înalte de anticorpi se corelează cu durata bolii, scăderea complementului seric, prezenţa unor depuneri extracardiace/extravasculare: de-a lungul membranei bazale glomerulare (glomerulonefrită), articulaţii, piele (noduli Osler).

Anticorpii provin din clasele de imunoglobuline Ig M, Ig G, Ig A, au proprietăţi aglutinante, opsoninice, fixatoare de complement şi au fost individualizate ca macroglobuline, factor reumatoid (FR), crioglobuline, având ca expresie biochimică HIPERGAMAGLOBULINEMIA, la electroforeza proteinelor serice. Aceşti anticorpi au o dinamică seriată cantitativ, titrul lor scăzând în raport cu aplicarea corectă a terapiei cu antibiotice, dar păstrează responsabilitatea afectării miocardice (miocardită) spre insuficienţă cardiacă şi a afectării glomerulare renale, în pofida normalizării titrului înalt prezent la declanşarea infecţiei.

Scanned with OKEN Scanner

Morfopatologie

După constituirea ECOSISTEMULUI şi intervenţia mecanismelor descrise mai sus, intrăm în domeniul „realizărilor" morfologice, rezultate din cooperarea nefastă a partenerilor deja bine cunoscuţi.

Principalele consecinţe morfopatologice produse de E.I. şi compartimentele anatomice interesate sunt:

1. **Vegetaţia.**
2. **Perforaţia valvelor sau a septului interventricular.**
3. **Ruptura cordajelor şi/sau a pilierilor.**
4. **Ruptura septului interventricular.**
5. **Abcesele perivalvulare.**
6. **Afectarea miocardului şi formarea nodulilor Bracht-Wächter.**
7. **Pericardita supurată.**
8. **Afectarea rinichiului.**
9. **Embolismul.**
10. **Anevrismele micotice.**
11. **Afectarea sistemului nervos central.**
12. **Splina.**
13. **Pielea.**
14. **Ochii.**
15. **Pulmonul.**

1. *Vegetaţiile*

Sunt elemente anatomice caracteristice endocarditei infecţioase (vezi tabelul 2.24 şi fig. 2.6).

Existenţa vegetaţiilor trebuie căutată pe suprafaţa endocardică a valvulelor, de-a lungul interliniei de închidere a acestora, pe pilieri sau în zonele de „jet lesions".

Vegetaţiile sunt formate dintr-o masă de fibrină în care sunt înglobate trombocite, leucocite şi colonii de bacterii.

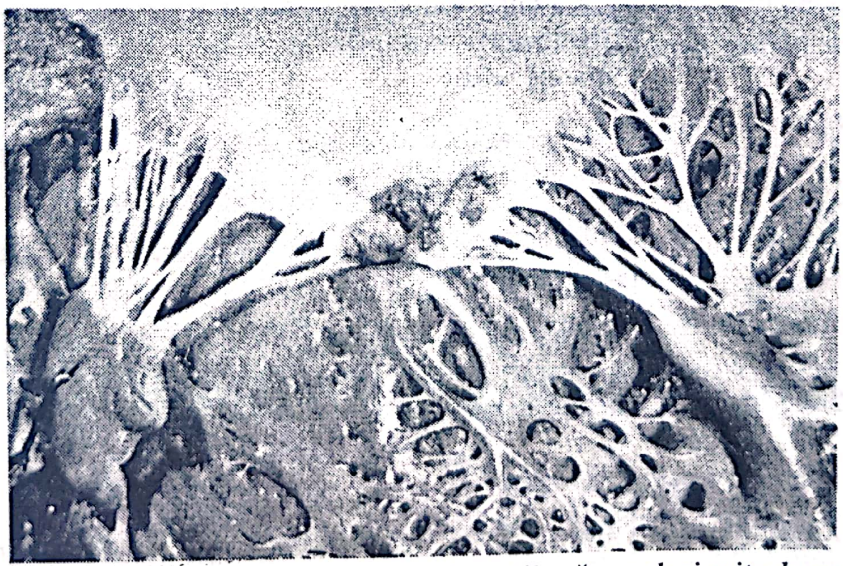

Fig. 2.6 – *Mici vegetaţii situate pe marginea liberă a valvei mitrale anterioare* (după Soulié P., 1970)

Tabel 2.24 – *Determinări anatomice ale E.I.*

Sediu/Tipul leziunii elementare	Constatări morfopatologice	Cauze/Mecanisme
CORD		
• Vegetaţii	ETNB* + bacterii	*Cooperarea între tromboza abacteriană şi bacterii*
• Ulceraţii	Perforaţii Fals anevrism (în „deget de mănuşă”)	*Toxine microbiene* *Agenţi proteolitici din PMN* *Citokine*
• Ruptura cordajelor/pilierilor	Extinderea conţinutului toxico-septic de la vegetaţii	*Lovituri repetate ale cordajelor cu jetul regurgitant infectant*
• Ruptura septului interventricular	E.I. „aortică”	*Afectarea sigmoidelor : dreaptă anterioară şi/sau posterioară*
• Abcese cardiace	Zone albicioase Cavităţi neoformate cu pereţi îngroşaţi Ulceraţii acoperite cu o magmă purulentă	*Contaminarea bacteriană directă a inelului fibros (perivalvular)*
• Miocardita „oslerianã”	Microabcese (miliare) intracardiace Noduli Bracht-Wächter	*Microembolii septice coronariene multiple ; Fuzarea abceselor perivalvulare ; Toxine microbiene ; Vascularită arterio-capilară prin CIC*
• Infarctul miocardic acut	Necroză miocardică	*Embolie coronariană majoră*
• Pericardita supurată	Puroi în cavitatea pericardică	*Ruptura intrapericardică a unui abces cardiac*
VASE	Embolii Anevrisme micotice	*Ruptura vegetaţiilor* *Embolizarea septică a vasa vasorum ; Vascularită ; CIC*
RINICHI	GN focală Löhlein („flea bitten kidney”) GN difuză	*Complexe imune circulante*
	Infarcte renale	*Embolie renală*
SNC	Infarcte/Abcese cerebrale Meningoencefalită	*Embolie cerebrală cu supuraţia ţesutului necrozat*
SPLINA	Splenomegalie ; Infarcte splenice	*Stare septică ; embolii*
PIELEA	Noduli Osler ; Leziuni Janeway ; Splinter hemorrhages, Peteşii	*Vascularită, Microemboli CIC*
OCHII	Pete Roth	*Vascularită retiniană*
PULMONUL	Infarcte pulmonare/Reacţii pleurale	*E.I. a cordului drept*

* ETNB = endocardită trombotică non-bacteriană.

Scanned with OKEN Scanner

Fig. 2.7 – *Perforaţia valvei mitrale anterioare* (după Soulié P., 1970)

Sediul cel mai frecvent al vegetaţiilor este reprezentat, aşa cum s-a arătat mai sus, de suprafaţa ventriculară a foiţelor valvulare aortice, suprafaţa atrială a foiţelor valvulare mitrale sau endocardul atrial aflat în zona de lovire a jetului regurgitant. Secundar, apar vegetaţii pe cordajele tendinoase.

Dimensiunile vegetaţiilor sunt de ordinul milimetrilor, până la câţiva centimetri. A priori, vegetaţiile mai mari de 10 mm, foarte mobile, au un risc emboligen mai mare decât cele cu talie sub 10 mm, deşi această departajare este statistică şi destul de delicată (incertă) în cazuri individuale, unde analiza multivariată a riscului emboligen ia în calcul şi germenul microbian responsabil de E.I. (risc foarte înalt pentru *Str. viridans*).

Stenoze importante pot rezulta când vegetaţiile sunt neobişnuit de mari, aşa cum se întâmplă în *endocarditele fungice*. Vegetaţiile produc uneori remanieri importante ale aparatului valvular, rupturi de cordaje, abcese valvulare şi perivalvulare, fistule, având drept consecinţă modificări hemodinamice şi ascultatorii importante, prin crearea de stenoze sau insuficienţe care nu existau înainte de survenirea E.I.

Evoluţia vegetaţiilor se poate face spre vindecare fără sechele (în general vegetaţiile de dimensiuni mici) sau spre consecinţe anatomo-funcţionale, locale sau la distanţă, în funcţie şi de localizarea lor:

E.I. aortică se caracterizează prin vegetaţii de dimensiuni variabile şi aspect longilin, cu posibilitatea de „fractură", rezultând embolii coronare, cerebrale sau viscerale. În cazul vegetaţiilor „pseudo-tumorale" se produce o jenă permanentă a fluxului coronarian, concomitent cu afectarea globală a ejecţiei ventriculului stâng.

E.I mitrală poate genera, de asemenea, vegetaţii de tip „pseudo-tumoral", cu efect stenozant. Foiţa valvulară afectată dezvoltă, sub masa trombului fibrino-plachetar din vegetaţie, procese distructive, iniţiate de bacterii virulente, procese distructive care pot fi localizate sau se extind pe ambele suprafeţe valvulare, ducând la anevrisme valvulare (vezi mai jos) sau perforaţii valvulare.

E.I. parietală este întâlnită rar cu o evoluţie autonomă, în general, infecţia parietală fiind consecutivă impactului jetului regurgitant infectat cu endocardul bombardat. Această formă de E.I. a fost totuşi descrisă şi în septicopioemiile fungice ale imunodeprimaţilor, evoluând cu vegetaţii gigante, care astupă cavitatea ventriculară.

Scanned with OKEN Scanner

2. *Perforaţia*

Calificativul acordat E.I. de endocardită **ulcero-vegetantă** caracterizează ansamblul leziunilor anatomice, evoluând fie spre vegetaţie, fie spre perforaţie (fig. 2.7), în funcţie de spectrul etiologic şi calităţile patogenice ale microorganismelor din ecosistemul afecţiunii.

Ulceraţiile (perforaţiile) sunt datorate necrozei diverşilor constituenţi ai structurilor valvulare (în special fibrele de colagen), prin toxinele microbiene (ex. provenind de la stafilococ), agenţilor proteolitici ai polimorfonuclearelor şi citokinelor rezultate din macrofage (descrisă şi în tabelul 2.24) poate include şi producerea iniţială a unui *anevrism valvular* (în deget de mănuşă), iar evoluţia hemodinamică este grevată de ruptura valvelor, cu insuficienţă cardiacă rapid instalată (adesea ireductibilă), datorată mutilărilor valvulare severe.

3. *Ruptura cordajelor şi/sau a pilierilor*

Aceste rupturi (din fericire rare, dar cu consecinţe hemodinamice severe) se datorează extinderii conţinutului septico-necrotic al vegetaţiilor de pe valva mitrală (în cazul E.I. mitrale), de-a lungul cordajelor, către muşchii papilari. O a doua posibilitate etiopatogenică, mai frecvent evocată, este datorată jetului regurgitant pe lângă vegetaţia unei E.I. aortice (leziune de tip insuficienţă aortică), care loveşte şi rupe cordajele valvei mitrale, de altfel, neafectate de endocardită.

4. *Ruptura septului interventricular*

Extrem de rară în E.I., această complicaţie este posibilă în endocardita parietală cu germene necrotizant sau ca o consecinţă a fuzării unui abces perivalvular în rădăcina aortei şi perforarea înaltă a septului, prin calităţile patogenice agresive ale germenilor necrotizanţi.

5. *Abcesele cardiace*

Sunt prezente în 20-30% din cazurile de E.I. (în ansamblu) şi în cel puţin 60% din cazurile de E.I. pe proteză valvulară.

Abcesele cardiace sunt determinate de o contaminare directă a inelului fibros (perivalvular), iar apoi de extinderea către miocardul învecinat în direcţii diferite.

Cea mai frecventă endocardită complicată cu abcese cardiace este E.I. aortică: afectarea sigmoidei posterioare se complică cu abces al septului interatrial şi interventricular; afectarea sigmoidei drepte anterioare se complică cu abces al peretelui ventriculului drept şi al septului membranos; afectarea sigmoidei anterioare stângi se complică cu fuzarea abcesului către rădăcina valvei mitrale anterioare sau artera pulmonară. Propagarea către porţiunea superioară a septului interventricular determină afectarea nodului A-V, fasciculul lui His. Deschiderea într-o altă cavitate determină crearea unei fistule intracardiace (VS – AS, VS – VD sau aortă – VS).

Abcesele ovoidale ating dimensiuni ce măsoară până la 20-30 mm diametrul mare. Examenul macroscopic evidenţiază trei aspecte posibile:

1. zonă gri-albicioasă, cu limite imprecise sau nete, în hartă geografică;
2. cavitate neoformată cu pereţi îngroşaţi, deschisă în VS sau aorta proximală;
3. ulceraţii vizibile ocupate de o magmă purulentă, înconjurată de un ţesut ramolit, fără limite nete.

După cum s-a arătat, extensia abceselor cardiace perivalvulare este la originea comunicărilor anormale între cavităţile inimii, a tulburărilor de conducere, a pericarditei purulente şi, excepţional, drept cauză a ischemiei miocardice.

Scanned with OKEN Scanner

2. *Perforaţia*

Calificativul acordat E.I. de endocardită **ulcero-vegetantă** caracterizează ansamblul leziunilor anatomice, evoluând fie spre vegetaţie, fie spre perforaţie (fig. 2.7), în funcţie de spectrul etiologic şi calităţile patogenice ale microorganismelor din ecosistemul afecţiunii.

Ulceraţiile (perforaţiile) sunt datorate necrozei diverşilor constituenţi ai structurilor valvulare (în special fibrele de colagen), prin toxinele microbiene (ex. provenind de la stafilococ), agenţilor proteolitici ai polimorfonuclearelor şi citokinelor rezultate din macrofage (descrisă şi în tabelul 2.24) poate include şi producerea iniţială a unui *anevrism valvular* (în deget de mănuşă), iar evoluţia hemodinamică este grevată de ruptura valvelor, cu insuficienţă cardiacă rapid instalată (adesea ireductibilă), datorată mutilărilor valvulare severe.

3. *Ruptura cordajelor şi/sau a pilierilor*

Aceste rupturi (din fericire rare, dar cu consecinţe hemodinamice severe) se datorează extinderii conţinutului septico-necrotic al vegetaţiilor de pe valva mitrală (în cazul E.I. mitrale), de-a lungul cordajelor, către muşchii papilari. O a doua posibilitate etiopatogenică, mai frecvent evocată, este datorată jetului regurgitant pe lângă vegetaţia unei E.I. aortice (leziune de tip insuficienţă aortică), care loveşte şi rupe cordajele valvei mitrale, de altfel, neafectate de endocardită.

4. *Ruptura septului interventricular*

Extrem de rară în E.I., această complicaţie este posibilă în endocardita parietală cu germene necrotizant sau ca o consecinţă a fuzării unui abces perivalvular în rădăcina aortei şi perforarea înaltă a septului, prin calităţile patogenice agresive ale germenilor necrotizanţi.

5. *Abcesele cardiace*

Sunt prezente în 20-30% din cazurile de E.I. (în ansamblu) şi în cel puţin 60% din cazurile de E.I. pe proteză valvulară.

Abcesele cardiace sunt determinate de o contaminare directă a inelului fibros (perivalvular), iar apoi de extinderea către miocardul învecinat în direcţii diferite.

Cea mai frecventă endocardită complicată cu abcese cardiace este E.I. aortică: afectarea sigmoidei posterioare se complică cu abces al septului interatrial şi interventricular; afectarea sigmoidei drepte anterioare se complică cu abces al peretelui ventriculului drept şi al septului membranos; afectarea sigmoidei anterioare stângi se complică cu fuzarea abcesului către rădăcina valvei mitrale anterioare sau artera pulmonară. Propagarea către porţiunea superioară a septului interventricular determină afectarea nodului A-V, fasciculul lui His. Deschiderea într-o altă cavitate determină crearea unei fistule intracardiace (VS – AS, VS – VD sau aortă – VS).

Abcesele ovoidale ating dimensiuni ce măsoară până la 20-30 mm diametrul mare.

Examenul macroscopic evidenţiază trei aspecte posibile:

1. zonă gri-albicioasă, cu limite imprecise sau nete, în hartă geografică;
2. cavitate neoformată cu pereţi îngroşaţi, deschisă în VS sau aorta proximală;
3. ulceraţii vizibile ocupate de o magmă purulentă, înconjurată de un ţesut ramolit, fără limite nete.

După cum s-a arătat, extensia abceselor cardiace perivalvulare este la originea comunicărilor anormale între cavităţile inimii, a tulburărilor de conducere, a pericarditei purulente şi, excepţional, drept cauză a ischemiei miocardice.

Scanned with OKEN Scanner

6. *Miocardita „osleriană"*

Afectarea muşchiului inimii (alături de starea rinichiului şi a creierului) este decisivă în stabilirea evoluţiei şi prognosticului unei E.I., în pofida progreselor recente în diagnosticul şi tratamentul antibiotic/chirurgical al bolii.

Cauzele şi mecanismele afectării miocardului sunt multiple, unele incomplet elucidate:

a) instalarea microabceselor miocardice (miliare) este datorată **emboliilor coronare infectante multiple**. Aceste microabcese se caracterizează prin zone centrale bogate în colonii microbiene (mai ales streptococi sau stafilococi), înconjurate de o coroană de polimorfonucleare şi necroză miocardică;
b) **afectarea directă** a miocardului de către bacteriile colonizate, prin fuzarea abceselor cardiace perivalvulare;
c) afectarea miocitelor prin **toxinele microbiene**;
d) leziuni de **vasculită** a arteriolelor şi capilarelor miocardice, rezultată în urma depunerii complexelor imune circulante.

Efectele cauzelor/mecanismelor „a" şi „b" (de mai sus) determină instalarea leziunilor acute, pe când cele de la punctele „c" şi „d", a leziunilor subacute, ce conduc la apariţia **nodulilor (corpilor rotunzi) Bracht-Wächter,** noduli asemănători acelora din cardita reumatismală (Aschoff-Talalaev).

Nodulii Bracht-Wächter sunt constituiţi din insule de necroză ischemică datorată embolizării coronariene, înconjurate de polimorfonucleare şi infiltrat limfocitar moderat; la periferia acestor noduli se pot observa una sau mai multe celule gigante (celule mioblastice cu nuclei multipli). Aceste celule, alături de limfocite, sunt marker-ii leziunilor cu componentă inflamatorie cronică, poate autoîntreţinute imunologic, răspunzătoare de permanentizarea miocarditei „osleriene", miocardită ce are o evoluţie inexorabilă spre insuficienţă cardiacă ireductibilă, în pofida sterilizării E.I.

7. *Infarctul miocardic acut*

Infarctul miocardic acut franc, consecutiv unei embolii în circulaţia coronariană principală, este o constatare rară, generând manifestările clinice ale ocluziei coronariene, inclusiv tulburările de conducere, prin afectarea afluentului arterial al nodului atrio-ventricular.

8. *Pericardita supurată*

Pericardita supurată este prezentă cu totul excepţional de la începutul evoluţiei E.I., deşi prezenţa pericarditei a fost găsită într-un procent de până la 20% din E.I. autopsiate. Cel mai frecvent, pericarditele sunt cu un conţinut purulent, rezultat al fuzării unui abces cardiac plecat de la vegetaţiile valvulare şi inocularea septică a pericardului.

Formele clinice recente de pericardită purulentă pot evolua fără sau cu tamponadă (sindrom de restricţie cardiacă), iar formele cronice fibrinoase sau adezive sunt mult mai rare.

9. *Embolismul*

Fenomenul embolismului (sistemic, cerebral, coronarian) constituia o manifestare extrem de îngrijorătoare în era preantibiotică, fiind un contributor important la

Scanned with OKEN Scanner

asigurarea caracterului „malign" al afecţiunii, prin frecvenţa cazurilor (70-95% din pacienţii cu E.I.) şi imprevizibilitatea fenomenelor embolice. La data actuală, se consideră manifestarea clinică a embolismului prezentă în 15-35% din cazurile cu E.I. şi o descoperire mai frecventă la necropsie (45-65% din cazurile cu E.I. autopsiate).

Distribuţia embolilor proveniţi din cordul stâng este absolut la hazard, generând manifestările clinice specifice infarctizării (embol aseptic) şi/sau abcedării (embol septic) organului-gazdă, în funcţie deci de starea vegetaţiei din care s-a „rupt" embolul (sterilizată de antibiotice sau E.I. netratată), după cum embolia pulmonară se produce, exclusiv, în E.I. a cordului drept.

Riscul embolizărilor este mai mare când vegetaţiile depăşesc 10 mm diametru, au o mobilitate sporită şi sunt colonizate fie cu fungi, fie cu germeni microbieni de tipul: streptococi grup B sau G, Haemophilus, bacili gram negativi, stafilococ auriu, ori cu germeni fastidioşi (cu creştere lentă şi deficienţe nutriţionale). Embolii de dimensiuni foarte mari, extraşi (chirurgical sau dovediţi necroptic) din arterele membrelor inferioare provin, de regulă, de la infecţiile fungice.

10. *Rinichiul în E.I.*

Patru mari categorii de leziuni morfologice au fost descrise în patologia rinichiului afectat de E.I.:

10.1. Glomerulonefrita focală Löhlein (descrisă de şcoala germană în 1910), „metamorfozată" ulterior, de autorii americani, în noţiunea de *„flea bitten kidney"*, datorită aspectului macroscopic al rinichilor, caracteristic, cu mici pete hemoragice subcapsulare, ca şi cum ar fi pişcat de purice.
Interpretată de Löhlein şi Baehr ca fiind de natură embolică, glomerulonefrita focală din E.I. este considerată astăzi ca o afectare glomerulară imunologică, prin depunere de *CIC* (complexe imune circulante), formate din Ig G, Ig M, Ig A, antigene bacteriene, la care se adaugă fracţii din complement (C_{1q}, C_4, C_3).

10.2. Glomerulonefrita difuză acută proliferativă endocapilară (endotelio-mezangială), asemănătoare GN difuze acute post-streptococice, la care se mai pot adăuga cicatrici fibroase segmentare şi sinechii parieto-capilare. Depozitele de complexe imune au fost dovedite, prin tehnici de imunofluorescenţă şi electronomicroscopie, ca fiind localizate (atât pentru GN focală, cât şi pentru GN difuză) subepitelial (*humps*-uri în E.I. acută stafilococică), subendotelial, de-a lungul membranei bazale glomerulare (depozite de imunoglobuline, caracteristice, tip *„lumpy-bumpy"*) şi în mezangiu.

10.3. Infarctul renal a fost dovedit necroptic în 56% din cazurile cu E.I.
Majoritatea episoadelor de infarctizare renală sunt asimptomatice; de aceea, sunt evocate şi recunoscute cu o frecvenţă mai mică în timpul vieţii. Alteori, infarctul renal este consecinţa unei embolii majore, antrenând un sindrom clinic sever, cu hematurie macroscopică şi afectarea serioasă a funcţiei renale.

10.4. Abcesul renal este o complicaţie a infarctului renal, produs printr-un embol septic sau după infectarea zonei infarctizate. Din fericire, evoluţia spre abces renal este o constatare mult mai rară decât infarctul renal.

Scanned with OKEN Scanner

11. *Anevrismele micotice*

Mecanismele patogenice implicate în această anomalie morfopatologică (cu titlu de împrumut şi pentru E.I. bacteriană, dată fiind raritatea infecţiilor micotice), destul de rar diagnosticată în cursul vieţii, sunt probabil cele relatate mai jos:

a) embolizarea cu bacterii şi invazia bacteriană directă în peretele arterial, cu formarea de microabcese şi slăbirea rezistenţei peretelui arterial;
b) embolii în *vasa vasorum*, cu necrozarea peretelui vascular;
c) infecţia unei plăci aterosclerotice, ca de exemplu pe aorta abdominală;
d) depunerea de complexe imune, cu inflamaţia peretelui arterial.

Sediul predilect al anevrismelor micotice este la bifurcaţia arterelor (intracraniene: ramurile periferice ale arterei cerebrale mijlocii, sau extracraniene: aorta abdominală, mezenterica superioară, splenica, coronarele, arterele pulmonare sau la zona de ligatură a canalului arterial).

Deşi anevrismele micotice sunt formate în fazele iniţiale active ale E.I., ele pot rămâne asimptomatice şi nediagnosticate mult timp, chiar după vindecarea (sterilizarea) E.I., modul cel mai frecvent de evoluţie (imprevizibilă) fiind spre ruptură, urmată (cel mai adesea) de hemoragii cataclismice, fatale (şi descoperirea numai în condiţii necroptice a cauzei hemoragiei – anevrismele micotice rupte).

12. *Sistemul nervos central*

Afectarea SNC (vezi şi tabelul 2.24) se face prin *embolism* (la cel puţin 1/3 din pacienţii cu E.I.), *arterită cerebrală, abcese, anevrisme micotice ± hemoragie intracerebrală sau subarahnoidiană, meningoencefalită.*

Abcesele cerebrale pot fi unice sau multiple şi se datorează, în majoritatea situaţiilor, E.I. cu stafilococ.

13. *Splina*

Manifestă hiperplazia foliculilor limfoizi (splenomegalie infecţioasă).

Cea de a doua manifestare o constituie *infarctul splenic* complicat sau nu cu *abcesul splenic.*

14. *Pielea*

Pielea este sediul manifestărilor de vascularită, vizibile la exterior: *noduli Osler* (proliferarea intimală arteriolară însoţită de tromboze şi necroză tisulară), *leziuni Janeway* (hemoragii subcutanate însoţite de infiltrarea dermului cu bacterii şi polimorfonucleare), *peteşii* (consecutive microemboliilor şi depozitelor de complexe imune).

15. *Pulmonul*

Pulmonul participă în E.I. prin leziuni nespecifice, legate de eventualitatea survenirii unui infarct pulmonar, a unei pneumonii şi/sau reacţii pleurale ce apar cu predilecţie în E.I. localizate pe cordul drept.

16. *Ochiul*

Se descriu leziuni de vascularită localizată printre fibrele de distribuţie ale reţelei neuronale (*petele lui Roth*), leziuni ce asociază edem, hemoragie şi infiltrat limfocitar.

Scanned with OKEN Scanner

Morfopatologia E.I. pe proteze valvulare

E.I. survine atât în condiţiile inserţiei bioprotezelor (valve biologice), cât şi după inserţia protezelor mecanice (valve metalice).

Riscul de E.I. este de 12 ori mai mare în cazul bioprotezelor faţă de protezele metalice, iar severitatea evoluţiei şi prognosticul mai rezervat sunt legate de precocitatea E.I. (după intervenţia de implantare), care determină delabrări mutilante ale aparatului valvular, comparativ cu E.I. tardivă, asemănătoare morfologic cu o E.I. subacută.

Incidenţa endocarditei este semnificativ mai mare în cazul protezelor aortice, faţă de cele în poziţie mitrală.

Consecinţele anatomice majore ale survenirii E.I. pe proteze valvulare sunt la baza dezvoltării disfuncţionalităţii valvulare prin:

a) *detaşarea protezelor*, ce conduce la o regurgitare severă. Această detaşare se produce la 80% din pacienţii cu **proteză aortică infectată** şi aproximativ la 30% din pacienţii cu **proteză mitrală infectată,** prin atac bacterian direct asupra coleretului de implantare a protezei, pornind din jurul firelor de sutură, cu propagare la ţesutul conjunctiv perivalvular şi la miocardul adiacent.
b) *obstrucţia valvulară*, consecutivă vegetaţiilor şi trombozelor, se întâlneşte în 71% din cazurile cu proteză mitrală şi numai în 7% din cazurile cu proteză valvulară aortică (aspect diametral opus detaşării valvulare, menţionată predilect în cazul protezelor valvulare aortice infectate).
c) *abcese inelare perivalvulare*.
d) *leziuni anatomice mixte*, generate de abcesele inelare, cu conţinut necrotico-hemoragic, care, dezinserând parţial proteza, favorizează trombozele orificiale, colonizate apoi cu germeni şi transformate în vegetaţii (evidente pe ambele feţe ale discului sau pe bilă, determinând stenoze sau obstrucţii voluminoase).

Infecţia bioprotezelor poate genera perforaţii minime, la care se pot adăuga vegetaţii ce progresează lent către dimensiuni exuberante. În schimb, se observă absenţa abceselor perivalvulare, infecţia fiind cantonată exclusiv la valve, fără posibilitate de extensie, dată fiind protecţia realizată de ţesutul conjunctiv inert al cadrului de inserţie al bioprotezei.

Tablou clinic

Manifestările clinice ale E.I. sunt atât de variate, încât un diagnostic precoce şi eficient (în timp util) poate fi, uneori, extrem de dificil de realizat.

Existenţa în antecedentele imediate sau chiar la distanţă (câteva luni) a unei extracţii dentare (sau orice fel de intervenţie stomatologică sângerândă), a unui avort sau a unei manevre instrumentale chirurgicale, constituie o informaţie preţioasă privind poarta de intrare, permiţând un raţionament clinic adecvat pentru un diagnostic corect.

De obicei, după manevrele instrumentale descrise, efectuate la un cardiac valvular sau congenital (fără respectarea măsurilor de profilaxie, cel mai adesea ignorate), apar: **febră** (stare subfebrilă), **frisoane, transpiraţii, astenie,** simptome mult timp neglijate de bolnav şi atribuite, incorect (uneori de către medic), unor infecţii virale. În cursul istoriei naturale astfel declanşate, erorile se înlănţuie şi diagnosticele „naive" aplicate la diverse cabinete determină „reflexe terapeutice" conjuncturale sau absurde, dintre care aproape că nu lipseşte niciodată aplicarea antibioterapiei pe termen scurt.

Scanned with OKEN Scanner

Antibioticele anulează temporar febra, bolnavul „pluteşte" între sănătate şi boală, încât stabilirea corectă („la timp") a diagnosticului devine şi mai dificilă.

Febra este unul din semnele esenţiale ale bolii (vezi tabelul 2.25), iar când lipseşte (5-10% din cazuri), trebuie cercetată cu atenţie şi obiectivată prin *termometrizare* controlată, *la trei ore* (foaie de temperatură specială ataşată la foaia de observaţie a bolnavului).

Analiza cauzei **febrei la un cardiac** constituie un test de competenţă şi seriozitate profesională, ce semnează certificatul de calitate a prestaţiei medicale, **indiferent de specialitatea medicului care consultă pacientul.**

Bolnavul anergic, cu insuficienţă cardiacă gravă sau ajuns în stadiul de insuficienţă renală, poate fi afebril, deşi afecţiunea este prezentă, constatarea ei fiind o surpriză la necropsie.

Majoritatea tratatelor de cardiologie susţin opinia că „perioada medie de incubaţie", de la declanşarea bacteriemiei (ex. cu *str. viridans*) până la apariţia simptomelor (anorexie, slăbiciune, oboseală, stare subfebrilă, transpiraţii, artralgii, mialgii), este de 1-2 săptămâni, dar această relaţie am văzut-o *rareori* confirmată în practică, întrucât şi cel mai „conştiincios" pacient determină cu dificultate debutul, iar survenirea bacteriemiei este o presupunere retrospectivă imprecisă, greu de dovedit, la cei mai mulţi dintre pacienţi.

O situaţie particulară este dată de E.I. acută cu stafilococ, în care patogenitatea înaltă şi contextul septicemic determină un debut exploziv (*febră 39-40°, abcese metastatice multiple, embolii periferice*), în care localizările septicemice extracardiace reuşesc să deturneze atenţia clinicianului de la participarea cardiacă (*distrucţie valvulară rapidă, instalarea bruscă a insuficienţei cardiace*) sau să orienteze către alte afecţiuni (vezi şi tabelul 2.36) cum ar fi gripa, tuberculoza, alte stări septicemice, infecţii subdiafragmatice, colagenoze, leucemii/limfoame.

Rareori, un accident vascular cerebral (după internarea iniţială a bolnavului în serviciul de neurologie şi cercetarea sursei de embolusuri, se descoperă E.I. prin consult interdisciplinar), abolirea pulsului la nivelul unei artere periferice (femurale sau poplitee), consecutive unei embolii, duc la evocarea diagnosticului.

Examinarea unui bolnav cu E.I.

Examenul cordului. Clasic, prezenţa suflului cardiac organic a fost considerată condiţia *sine qua non* pentru diagnosticul E.I. (tabel 2.25).

Tabel 2.25 – *Tabloul clinic al E.I.* (n = 106 cazuri)

Semne fizice în E.I.	Nr. cazuri (%)
Sufluri cardiace	106 (100)
Febra	98 (92)
Paloare (anemia)	94 (88)
Splenomeglia	55 (50)
Hipocratism digital	22 (20)
Splinter hemorrhages	1 (0,9)
Noduli Osler, noduli Janeway	0
Pete retiniene Roth	0

(după Negoiţă C.I., Bostaca I., 1982)

Scanned with OKEN Scanner

Se consideră deci că un suflu cardiac este prezent în 85-100% din cazurile cu E.I.

Detecţia unui suflu cu calităţi stetacustice variabile în timpul evoluţiei infecţiei endocarditice, ca şi apariţia unui nou suflu, constituie criterii importante de diagnostic (deşi schimbările calitative ale suflurilor pot fi determinate de numeroşi alţi factori extracardiaci: temperatura corpului, Ht, modificările debitului cardiac).

Desigur, suflurile organice sunt caracteristice leziunilor cardiace, fie dobândite (valvulopatii aortice sau mitro-aortice, mai rar mitrale pure), fie congenitale (DSV, tetralogie Fallot, persistenţă de canal arterial, coarctaţie de aortă).

Suflul poate fi absent în E.I. pe cord drept (2/3 din pacienţii cu E.I. tricuspidiană acută) sau în E.I. parietală.

Endocarditele infecţioase ce survin pe cord indemn produc, de asemenea, modificări stetacustice, inexistente până la data survenirii infecţiei, sufluri datorate proceselor distructive valvulare, caracteristice endocarditelor bacteriene acute („maligne") din stările septicemice.

Manifestările clinice extracardiace

Manifestările clinice extracardiace sunt surprinse din ce în ce mai rar în evoluţia clinică a E.I. (vezi tabelul 2.25), corelându-se cu vechimea afecţiunii. Or acest criteriu clinic – durata excesivă a E.I. nediagnosticate – constituie unul din elementele cele mai revelatorii pentru ignoranţa pacientului şi incapacitatea medicului, ambele anulând şansa unui diagnostic precoce în E.I. În plus, vechimea E.I. nediagnosticate (netratate, până la 2 luni de la instalarea bacteriemiei) decide amploarea complicaţiilor şi mortalitatea.

Tabelul 2.25, bazat pe o experienţă clinică îndelungată, arată o incidenţă relativ crescută a anemiei şi splenomegaliei, după cum celelalte manifestări extracardiace: hipocratismul digital, *splinter hemorrhages*, nodulii Osler (dureroşi) şi Janeway (nedureroşi), petele retiniene Roth au un procent redus (chiar nul) de reprezentare.

În ultima perioadă (seria de cazuri apărută după 1985/1990) am observat recrudescenţa semnelor periferice (extracardiace) de vascularită, în special *hemoragiile subunghiale (splinter hemorrhages)* şi *peteşiile*, legate posibil de identificarea unor germeni inexistenţi în seria noastră de cazuri (*Acinetobacter*) de până acum.

Principalele modificări periferice şi sediul lor sunt prezentate în tabelul 2.26.

Tabel 2.26 – *Principalele modificări periferice şi sediul lor*

Leziuni de vascularită periferică	Sediu
Peteşii	Derm
Erupţii hemoragice („splinter hemorrhages")	Patul subunghial
Noduli Osler (DUREROŞI)	Părţile moi ale degetelor, eminenţa tenară şi hipotenară
Noduli hemoragici nedureroşi (Janeway)	Palme, plante
Hipocratism digital	Degete
Petele Roth	Retină

Splenomegalia reprezintă o constatare frecventă (descoperită la 50% din cazurile noastre). Obişnuit, splenomegalia este consecinţa hiperplaziei limfoide, dar embolismul poate duce la infarcte splenice, formarea de abcese şi chiar ruptura acestui organ în marea cavitate peritoneală. Embolismul în artera splenică se însoţeşte de

Scanned with OKEN Scanner

infarct splenic simptomatic, cu apariţia durerilor în hipocondrul stâng, ce iradiază în umărul stâng şi sunt însoţite de frecătură splenică ± rerevărsat pleural stâng şi frecătură pleurală.

Hematuria atestă participarea rinichiului (prin GN focală, GN difuză sau infarcte renale) la evoluţia defavorabilă (complicaţii cu potenţial evolutiv sever, datorat progresiei spre insuficienţă renală) a E.I.

Hematuria este importantă (macroscopică), însoţită de durere violentă în embolia unei artere renale principale.

Insuficienţa renală. Simptomele şi semnele *sindromului uremic* reprezintă o modalitate nedorită de prezentare a E.I., dată fiind durata lungă de evoluţie a afecţiunii, fără ca aceasta să fie diagnosticată sau tratată vreodată, până la momentul descoperirii retenţiei azotate.

Deşi unele cazuri de E.I. ajunse în acest stadiu se pot remite sub terapie antibiotică, inclusiv sindromul uremic, insuficienţa renală asociată cu hipocomplementenemie şi şunt ventriculo-atrial, colonizat cu *St. epidermidis*, nu răspunde la terapia antimicrobiană decât dacă şuntul este înlăturat chirurgical.

Manifestările embolice sistemice şi pulmonare

Emboliile pulmonare au originea în cordul drept, la pacienţi toxicomani ce dezvoltă E.I. pe valvele tricuspide sau pulmonare.

Emboliile sistemice majore, evidente clinic, se produc la 5-30% din pacienţi. Emboliile sistemice de dimensiuni mari, asociate în mod obişnuit E.I. cu streptococi fastidioşi sau cu fungi, se produc în arterele femurale, poplitee, brahiale sau radiale, ducând la instalarea brutală a unui sindrom de ischemie acută periferică.

Embolii de dimensiuni mai mici se produc în *circulaţia coronariană principală,* finalizând către infarct miocardic acut sau, în teritoriile *microcirculaţiei coronariene*, contribuind la miocardita „osleriană".

Embolizările *arterelor retiniene* sunt neobişnuite, dar când se produc, pot cauza pierderea brutală a vederii la un ochi.

Acelaşi accident embolic brutal se poate produce şi în *circulaţia cerebrală* (foarte sugestiv pentru E.I. când se produce la o persoană tânără), rezultatul fiind variabil, de la *hemiplegie, ataxie, afazie, la pierderea sensibilităţii sau anomalii ale stării mentale* (vezi şi tabelul 2.27).

Alte manifestări neurologice

Deşi rare, alte simptome neurologice, aparent fără nici o relaţie cu infecţia endocarditică, conduc la interpretări eronate ale tabloului clinic prin : *cefalee inexplicată, ameţeli, atacuri ischemice cerebrale, anomalii vizuale, paralizii de nervi cranieni, encefalopatie toxică,* manifestări ce îndepărtează gândirea clinicianului de realitatea patologică.

Complicaţiile endocarditelor infecţioase

Tabelul 2.27 rezumă principalele complicaţii rezultate din procesele patologice ce survin în E.I., evoluţia clinică incluzând şi evoluţia complicaţiilor, decizională în stabilirea prognosticului.

Scanned with OKEN Scanner

Dintre toate complicaţiile E.I., **insuficienţa cardiacă** (numită şi **„osleriană”**) rămâne cea mai frecventă (15-65% din cazuri) şi cea mai gravă (principala cauză de deces în E.I.).

Tabel 2.27 – *Complicaţiile E.I*

Complicaţii	Frecvente	Rare
Cardiace	Insuficienţa cardiacă „osleriană”	Abcese (inelare) perivalvulare şi consecinţele lor : – dehiscenţe valvulare – defecte septale interventriculare – „anevrisme” ale sinusului Valsalva – fistule şi comunicări anormale – blocuri a-v Infarct miocardic acut Pericardită purulentă
Renale	Glomerulonefrita Infarctul renal Insuficienţa renală	Abcesul renal
Embolice	Infarcte viscerale	Embolia arterei retiniene cu cecitate
Neuropsihice	Accidente vasculare cerebrale (1) (embolice sau hemoragice prin ruptura anevrismelor micotice) Meningoencefalită Abcese cerebrale	Sindroame toxice (2) Sindroame psihice (3) Afectarea nervilor cranieni (4) Sindroame diskinetice (5) Sindrom de neuron periferic (6)
Vasculare	Sindromul de ischemie periferică	Anevrisme micotice (± hemoragii cataclismice)
Hematologice	Anemia (normocromă, normocitară)	Purpură trombotică trombocitopenică Scăderea complementului Niveluri CIC crescute

(1) – hemiplegie, hemipareză, diplegie, paraplegie, afazie, comă ; (2) – cefalee, scăderea puterii de concentrare, letargie, insomnie, vertij, iritabilitate ; (3) – confuzii, dezorientare, psihoză, halucinaţii, labilitate emoţională, anomalii de personalitate/comportament ; (4) – tulburări vizuale, paralizie oculară, facială, inegalitate pupilară ; (5) – tremor, ataxie, parkinsonism, coree, convulsii, mioclonii ; (6) – dureri în centură, slăbiciune, mialgii, mononevrite, polinevrite.

Insuficienţa cardiacă osleriană este declanşată prin mai multe mecanisme şi procese patologice : perforaţii ale valvelor (regurgitare aortică majoră şi supra-încărcare diastolică instalate brutal în E.I. acută), remanieri sau rupturi de cordaje, abcese intracardiace, miocardită toxică sau/şi autoimună.

Semnificaţia prognostică a insuficienţei cardiace (vezi tabelul 2.28), în pofida tratamentului antibiotic care sterilizează leziunile endocardice, rămâne rezervată, evoluţia unei E.I. apreciindu-se după condiţia cardiacă şi starea hemodinamică a pacientului.

O „vindecare” atât a infecţiei, cât şi a condiţiei cardiace se poate spera în aproximativ 35% din cazuri. *Mortalitatea* este apreciabil mai mare la pacienţii cu E.I. care dezvoltă *insuficienţă cardiacă acută, rapid progresivă (59% mortalitate)* şi la pacienţii cu *afectare multivalvulară + insuficienţă cardiacă globală* (97%

Scanned with OKEN Scanner

mortalitate în seria lui Pelletier şi Petersdorf, 1977, Spitalul Universitar Washington), comparativ cu mortalitatea de 39% la pacienţii cu insuficienţă cardiacă preexistentă, care suferă o E.I. necomplicată, sub 60 zile vechime.

Tabel 2.28 – *Relaţia între vechimea bolii, apariţia insuficienţei cardiace şi mortalitate*

Durata evoluţiei	Pacienţi cu E.I.	Cazuri cu insuficienţă cardiacă	Mortalitate
< 30 zile	6	3	0
30-60 zile	13	11	2
> 90 zile	16	11	4

Alte complicaţii redutabile, în afara insuficienţei cardiace osleriene, sunt **complicaţiile renale** care duc la **insuficienţă renală cronică** şi **complicaţiile embolice,** din care **accidentele vasculare cerebrale** consecutive emboliilor ridică serioase probleme evolutive, atât pe termen scurt (coma cerebrală), cât şi la distanţă, prin sechelele neurologice (vezi tabelul 2.27). Din cauza acestor complicaţii şi/sau a instalării insuficienţei cardiace, afirmarea ***prognosticului*** şi a vindecării în E.I. necesită o atitudine rezervată, aceasta fiind conduita cea mai prudentă a medicului ce poartă responsabilitatea cazului.

Explorări paraclinice în E.I.

Metode microbiologice: **HEMOCULTURA**
Metode imagistice: **ECOCARDIOGRAFIA TRANSTORACICĂ**
ECOCARDIOGRAFIA TRANSESOFAGIANĂ
RADIOGRAFIA TORACICĂ (Standard)
ANGIOCARDIOGRAFIA

Examenul sângelui
Examenul urinei
Metode imunologice

Hemocultura

Reprezintă testul de laborator cel mai important, întrucât izolarea microorganismului infectant este definitorie pentru *diagnosticul pozitiv* şi absolut necesară pentru o *terapie raţională.*

Spectrul bacteriologic actual al E.I. cunoaşte unele modificări în ierarhia clasică a germenilor implicaţi. Astfel, asistăm la dispariţia endocarditelor bacteriene subacute (EBS) cu gonococi şi pneumococi, în schimb constatăm creşterea frecvenţei EBS cu stafilococ, enterococ şi bacterii gram negative. Pe de altă parte, elementul favorabil al diagnosticului bacteriologic este realizat de reducerea incidenţei E.I. cu hemoculturi negative, mai ales după creşterea performanţelor tehnicilor bacteriologice ce identifică germeni exclusivi (aproape specifici) E.I., cum ar fi: *str. viridans, str. bovis, grupul HACEK* (vezi şi tabelul 2.30).

Deşi procentul E.I. cu hemoculturi pozitive depăşeşte, în unele centre, valoarea de 80% din cazuri, rezultatele false, prin defecte de tehnică în recoltarea, păstrarea,

Scanned with OKEN Scanner

transportul şi prelucrarea sângelui, prelevat în intenţia realizării hemoculturilor, creează reale probleme de diagnostic personalului medical responsabil pentru fiecare etapă menţionată, verigile incorecte finalizând către acelaşi eşec: hemocultura fals negativă sau fals pozitivă (contaminare bacteriologică în „timpul serviciului"). De aceea, ameliorarea procentului de hemoculturi pozitive trebuie să preocupe toate centrele medicale care diagnostichează şi tratează E.I., cunoaşterea situaţiei „la zi" a procentului de hemoculturi pozitive fiind considerată măsura preocupării şi calităţii asistenţei în asemenea servicii medicale (interne/cardiologie). În acest sens, tabelul 2.29 expune experienţa noastră în „monitorizarea" cazurilor de E.I. şi, după cum se observă (fig. 2.8), dificultăţile diagnosticului bacteriologic continuă să persiste, comparativ cu statisticile unor centre medicale „avansate" (Clinica Mayo), preocupate de eliminarea E.I. „abacteriene".

Cele mai obişnuite cauze ale hemoculturilor negative sunt (vezi şi tabelul 2.31):
1) administrarea antibioticelor înaintea recoltării hemoculturilor;
2) performanţa slabă a laboratorului de bacteriologie: tehnici bacteriologice insuficiente şi lipsa mediilor de creştere adecvată pentru germeni cu preferinţe speciale (bacterii anaerobe, streptococi deficitari nutriţional, formele L);
3) cauze non-bacteriene de endocardită.

Recoltarea hemoculturilor. Prelevările de sânge uzuale sunt din *venele periferice*, date fiind accesibilitatea maximă şi lipsa unor avantaje suplimentare (inclusiv lipsa ameliorării procentului hemoculturilor pozitive) faţă de recoltările din artere, măduva osoasă sau din şuvoiul sanguin situat imediat în aval de valva infectată.

Recoltările trebuie să se facă în condiţii perfecte de asepsie (inclusiv mască şi mănuşi sterile), practicându-se dezinfecţia intensă a pielii (pe care se află o floră bogată de stafilococi şi difteroizi). Hemoculturile nu trebuie să fie recoltate de pe catetere venoase (plasate înainte de apariţia febrei), deoarece existenţa germenilor contaminanţi pericateter sau a celor deja colonizaţi creează false probleme în interpretarea unei bacteriemii reale.

Tabel 2.29 – *Ameliorarea diagnosticului bacteriologic în E.I.*
(experienţa Clinicii I Medicale, Iaşi)

Autori	Locul şi data comunicării	Perioada de urmărire a cazurilor	Nr. pacienţi	Hemoculturi pozitive (%)
Negoiţă C., Herşcovici Raşela, Bostaca I.	Al III-lea Congres Naţional de Patologie Infecţioasă, Cluj-1977	1958-1977	73	< 20
Negoiţă C., Bostaca I., Fermeşanu I.	Ses. ştiinţifică UMF Iaşi 1982	1958-1982	106	32*
Bostaca I. Apătăchioaie C.	ISPCM-UMF Iaşi 1991	1980-1990	70	61

* Între 1978-1982 (Negoiţă C., Bostaca I. – *Endocardite infecţioase*, în manualul CLINICA MEDICALA, coord. Negoiţă C., 1983), procentul hemoculturilor pozitive a urcat la 51%.

Momentul recoltării hemoculturii poate fi situat în timpul frisonului (sau imediat după frison), existând şansa identică de a obţine hemoculturi pozitive în timpul

Scanned with OKEN Scanner

ascensiunii febrile (*peak*-ul febril), mai ales dacă se practică termometrizarea repetată (la 3 ore). De asemenea, am obţinut hemoculturi pozitive la recoltarea sângelui fără nici o relaţie cu febra sau la bolnavi declaraţi afebrili. Precauţiile recomandate în recoltarea sângelui, imediat înaintea unor creşteri prezumptive anticipate a febrei, la anumite ore, sunt de prisos, întrucât nu s-a observat o sporire a procentului de hemoculturi pozitive în aceste condiţii.

Medii de cultură. Pentru ca procentul hemoculturilor pozitive să crească, este necesară o ameliorare permanentă şi o îngrijită urmărire în laborator a tehnicilor de cultură: medii pentru bacterii aerobe (bulion cu extract de creier şi inimă sau cu produşi de digestie tripsică a cazeinei de soia), medii pentru bacterii anaerobe (tioglicolat de sodiu, tiol sau geloză semisolidă în coloană înaltă – mediu Veillon), mai ales în condiţiile actuale, când suntem convinşi de creşterea numărului de E.I. cu anaerobi şi germeni microaerofili şi, în final, medii de cultură pentru ciuperci (mediul Sabouraud), uneori hemoovoculturi. Uneori, singura sursă de evidenţiere a bacteriilor colonizate în reţeaua vasculară sunt culturile realizate din embolusurile extrase chirurgical din arterele membrelor, situaţie valabilă în cazul *E.I. cu hemoculturi negative*, generate de *Candida* şi, mai ales, de *Aspergillus.*

Raportul sânge-mediu de cultură trebuie să fie de 1/10 (se vor recolta 10 ml de sânge pentru cel puţin 100 ml mediu), în vederea anulării puterii bactericide a sângelui, în care scop se mai poate adăuga polianetosulfonatul de sodiu 0,025%.

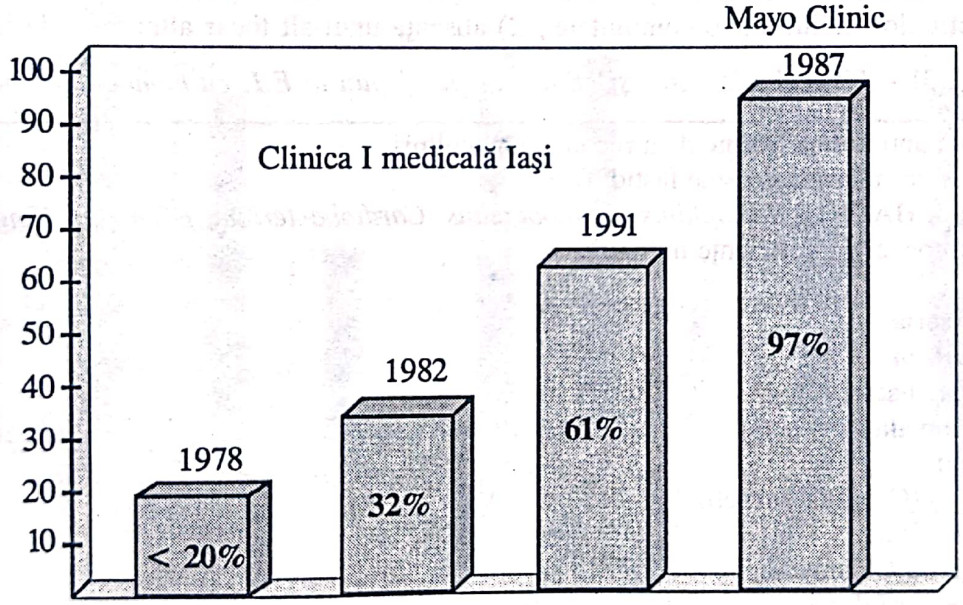

Fig. 2.8 – Ameliorarea procentului de hemoculturi pozitive în Clinica I Medicală Iaşi, de la 20% la 61% (1978-1991), dar menţinerea diferenţelor semnificative faţă de „standardul ideal" de 97% (Clinica Mayo, 1987).

Odată cu ameliorarea tehnicilor bacteriologice, a antrenamentului profesional şi a performanţelor diagnosticului elaborat de specialistul bacteriolog, responsabilitatea eşecurilor în izolarea germenilor infecţioşi „cade", din nou, în seama clinicianului superficial şi ignorant, care „plasează" incorect (şi nu aşteaptă) momentul propice recoltării hemoculturilor, la *pacienţii trataţi anterior cu antibiotice (antibioterapie preexistentă spitalizării).* În cazul E.I. cu *Str. viridans*, o antibioterapie administrată cu 2 săptămâni înaintea recoltării hemoculturilor (deşi stopată timp de 14 zile) duce

la diminuarea şansei de pozitivare a hemoculturilor, iar în cazul endocarditelor cu *Pseudomonas*, se poate întârzia la 3 săptămâni momentul creşterii germenului în cultură, când pacienţii au primit antibiotice înaintea recoltării hemoculturilor. Din aceste considerente, se poate aprecia că orice antibiotic trebuie oprit înaintea recoltării hemoculturilor, iar *perioada liberă* între administrarea antibioticelor şi momentul practicării hemoculturii trebuie să fie de minimum 3-7 zile, uneori două săptămâni. Când pacientul nu a primit nici un antibiotic înaintea recoltării hemoculturilor, *rareori sunt necesare mai mult de 3 hemoculturi/24 ore, în cele două zile consecutive momentului internării.*

Germenii tipici pentru E.I., care cresc în hemoculturi şi fac puţin probabilă lipsa afectării endocarditice, în condiţii de bacteriemie cu aceşti agenţi infecţioşi (de aceea au fost numiţi şi specifici E.I.), sunt prezentaţi în tabelul 2.30.

Tabel 2.30 – *Germenii tipici (specifici) E.I.*

Germeni tipici (obţinuţi în hemoculturi) cu valoare predictivă pentru E.I.
Streptococi viridans
Streptococcus bovis
Grupul HACEK
Stafilococ auriu*
Enterococi*

* Doi factori importanţi cresc probabilitatea E.I. când au fost izolaţi aceşti 2 germeni: 1) o infecţie dobândită într-o comunitate; 2) absenţa unui alt focar alternativ de infecţie.

Tabel 2.31 – *Situaţii etiologice şi clinice ce predispun la E.I. cu hemoculturi negative*

- Terapie antibiotică înainte de a recolta hemoculturi
- Infecţie cu microorganisme fastidioase:
  - grupul HACEK (*Hemophilus, Actinobacillus, Cardiobacterium, Eikenella, Kingella*)
  - Streptococi cu deficienţe nutritive
  - Brucella
  - Neisseria
  - Anaerobi
  - Corynebacterium
  - Legionella
  - Fungi
- Febra Q (Coxiella burnetii)
- Infecţii virale
- Infecţii cu Chlamydia
- E.I. pe cord drept
- Insuficienţă renală cronică

Urmărirea hemoculturilor se extinde 2 săptămâni, dar după 3-5 zile şansele de pozitivare sunt minime, în cazurile cu germeni obişnuiţi. *Interpretarea rezultatelor pozitive* se consideră când cel puţin **două hemoculturi sunt pozitive pentru acelaşi germene**. Există posibilitatea obţinerii a două seturi de hemoculturi cu germeni diferiţi (**E.I. cu doi germeni**), însă cea mai frecventă situaţie este contaminarea (prin recoltare defectuoasă) din exterior a mediilor.

Scanned with OKEN Scanner

Ecocardiografia (M-mod, 2D, transesofagiană ± Doppler color)

Ecocardiografia transtoracică (ETT) a devenit o metodă uzuală şi o tehnică eficientă în diagnosticul anatomic al afectării endocardice, atât prin decelarea maselor endocardice (vegetaţiile din E.I.), cât şi prin descoperirea complicaţiilor cardiace ale evoluţiei procesului endocarditic (în particular, abcesele cardiace perivalvulare sau alte anomalii).

Sensibilitatea ETT în evidenţierea vegetaţiilor (ca principală modificare morfopatologică a E.I.) este de 50-70% (vezi şi tabelul 2.32, unde sensibilitatea raportată atinge 89% pentru ETE), numai confruntarea anatomică (chirurgia cardiacă sau necropsia) aducând dovada incontestabilă pentru certificarea interpretării corecte a imaginilor ecocardiografice (fig. 2.9). Această confruntare anatomică cu datele ecocardiografice temperează elanul exagerat al unor pretinşi cardiologi care, intrând în posesia ecografelor, au denaturat însăşi valoarea ecografiei în E.I., prin supralicitarea metodei şi comunicarea unor rezultate eronate, bazate pe interpretări personale, ce au fost proiectate ca fiind mai valoroase decât practica hemoculturii (total fals!).

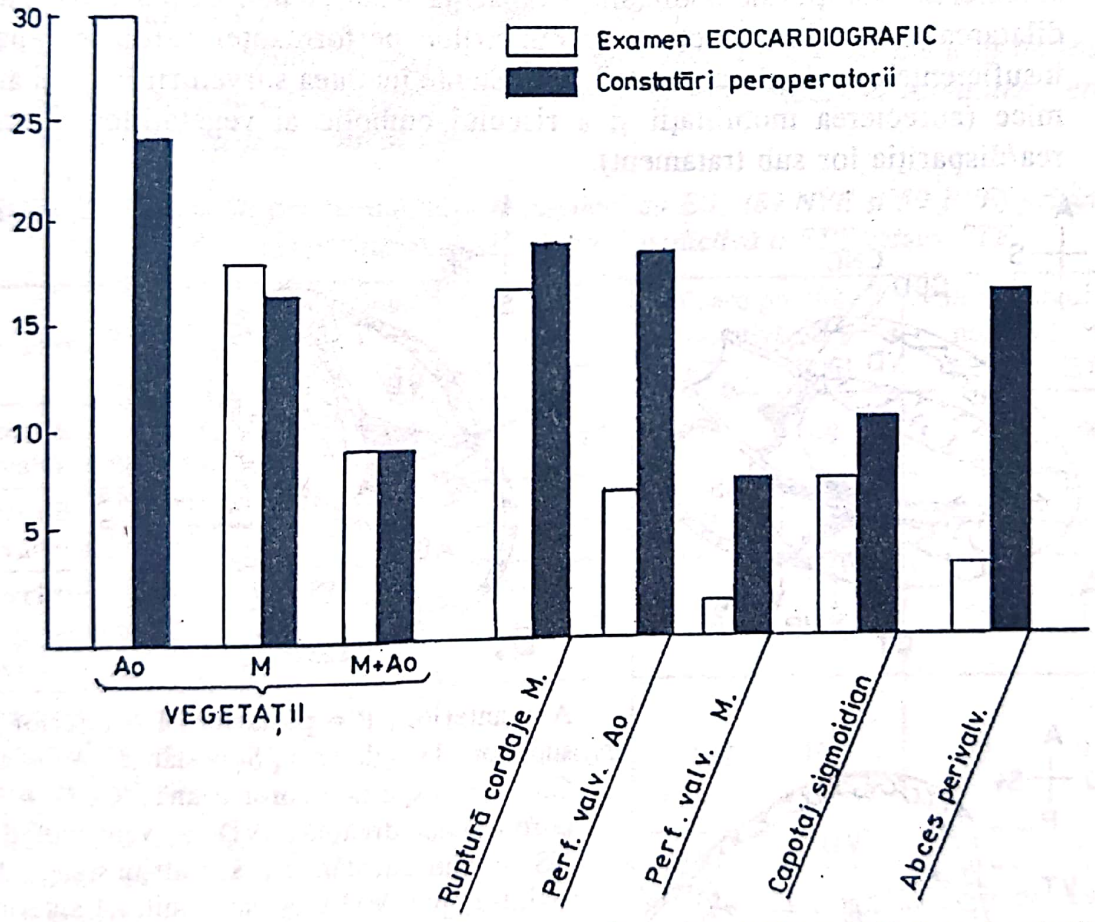

Fig. 2.9 – *Confruntarea interpretărilor ecocardiografice (coloane albe) cu constatările anatomice (coloanele negre) la 71 pacienţi cu E.I. operaţi*: se observă „excesul de vegetaţii" descrise la ecocardiografie, comparativ cu realitatea anatomică descoperită intraoperator (primele 3 grupe de coloane) şi scăderea sensibilităţii (ineficienţa ecocardiografiei) pentru leziunile distructive din E.I., mult mai frecvent descoperite la piesele operatorii (ultimele 5 grupe de coloane) (după De Brux *et al.*, 1988).

Cu toate limitele metodei (provenind din imposibilitatea decelării vegetaţiilor în primele 2 săptămâni de evoluţie a endocarditei, a vegetaţiilor mai mici de 2 mm,

Scanned with OKEN Scanner

confuzia cu leziunile preexistente sau degenerescenţa mixoidă a valvelor), existenţa unui personal experimentat poate face din ETT un instrument diagnostic foarte util în identificarea E.I. cu hemoculturi negative (până la 72% din cazuri).

Aportul ETT în diagnosticul E.I poate fi valorificat prin obiectivarea unor:

a) aspecte directe: – masele cardiace interpretate ca vegetaţii;

b) aspecte indirecte:

- leziuni anatomice preexistente (PVM, CMHO, anevrism al sinusului Valsalva, insuficienţe valvulare, tricuspidiene sau pulmonare, inaudibile, pe valve native normale, dar evidente numai la Eco-Doppler color, aşa-numitele „insuficienţe valvulare ecografice"), a căror evidenţă era incertă la examenul clinic sau prin alte metode;
- alte leziuni anatomice consecutive E.I. (complicaţiile procesului endocarditic): rupturi de cordaje, ruptura şi/sau mutilarea valvelor, capotajul, perforaţia valvelor, revărsat pericardic, comunicări anormale;
- disfuncţionalităţi ale protezelor valvulare datorate procesului endocarditic;
- aprecierea evoluţiei hemodinamice (apariţia insuficienţei cardiace osleriene: dilatarea camerelor, afectarea parametrilor performanţei cardiace, apariţia insuficienţelor valvulare „acute", inexistente înaintea survenirii E.I.) şi anatomice (aprecierea mobilităţii şi a riscului embolic al vegetaţiilor, diminuarea/dispariţia lor sub tratament).

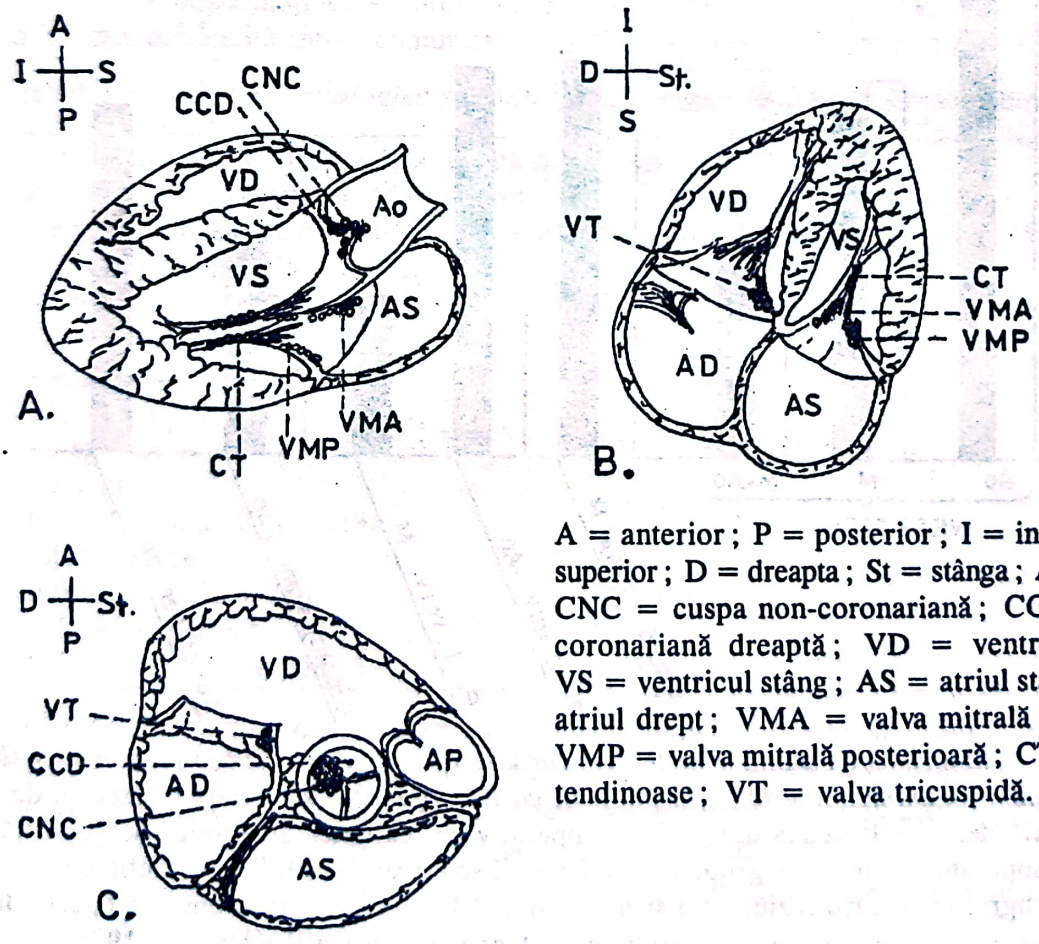

A = anterior; P = posterior; I = inferior; S = superior; D = dreapta; St = stânga; Ao = aorta; CNC = cuspa non-coronariană; CCD = cuspa coronariană dreaptă; VD = ventricul drept; VS = ventricul stâng; AS = atriul stâng; AD = atriul drept; VMA = valva mitrală anterioară; VMP = valva mitrală posterioară; CT = cordaje tendinoase; VT = valva tricuspidă.

Fig. 2.10 – *Sediile vegetaţiilor accesibile ecocardiografiei, vizibile în cele 3 secţiuni de examinare* (A. longitudinală parasternal stâng; B. apicală 4 camere; C. transversală la nivelul marilor vase) (după Naggar C.Z., Forgaos P., 1988).

Scanned with OKEN Scanner

Toate aceste aprecieri presupun supravegherea pacienţilor cu endocardită prin examene ecocardiografice iterative.

După clasificarea DUKE (vezi diagnosticul E.I.), trei aspecte ecocardiografice se pot constitui în criterii morfologice semnificative pentru afectarea endocardului în E.I.:

1. masă intracardiacă ecogenică, mobilă (oscilantă), localizată la sediile afectării endocadice: valve (fig. 2.10), cordaje, „jet lesions";
2. abces perivalvular (inelar), definit ca o zonă hipoecogenă adiacentă inelului valvei interesate;
3. dehiscenţa acută a valvei protetice.

Îngroşarea valvulară sau nodulii valvulari nu sunt considerate modificări compatibile cu E.I.

Evaluarea ecocardiografică a bioprotezelor presupune urmărirea unor aspecte care sugerează o disfuncţie a valvei biologice infectate:

1. *o mişcare discordantă a inelului valvular*;
2. *dimensiune (sporită) exagerată a foiţei valvulare (bioprotetice) transplantate – observată în 62% din cazurile de E.I. pe bioproteză*;
3. *prolapsul ecourilor date de foiţele bioprotezei sub nivelul inelului de inserţie al protezei sau anterograd peste nivelul scontat al excursiei valvulare (semnificând ruptura foiţei valvulare)*.

Tabel 2.32 – *Studiu comparativ pe 148 pacienţi cu E.I. (89 NVE şi 59 PVE) privind sensibilitatea, specificitatea şi valoarea predictivă a ETT* versus *ETE*

Date ECO	Sensibilitate (%)		Specificitate (%)		Valoare predictivă pozitivă (%)		Valoare predictivă negativă (%)	
	ETT	ETE	ETT	ETE	ETT	ETE	ETT	ETE
Vegetaţii (pe valve native)	68	**89**	83	87	81	88	72	90
Vegetaţii (pe valve protetice)	56	**67**	84	84	44	48	83	92
Anevrisme valvulare şi perforaţii (valva mitrală)	35	**61**	93	96	98	91	58	72
Abcese inelare (perivalvulare) şi **perforaţii** (valvulare aortice)	27	**89**	100	100	100	100	62	93

NVE = E.I. pe valve native; PVE = E.I. protetică; ETT = ecocardiografie transtoracică; ETE = ecocardiografie transesofagiană (după Cormier *et al.*, Hôpital Tenon, Paris, 1993).

Ecocardiografia transesofagiană (ETE)

Această metodă complementară a crescut sensibilitatea examenului ecocardiografic în detecţia vegetaţiilor atât pe valve native, cât şi în cazul E.I. protetice (vezi tabelul 2.32), mergând până la 94% în seria raportată de Mügge.

Tot în legătură cu vegetaţiile, se consideră că aprecierea taliei vegetaţiilor se face cu mai mare acurateţe prin ETE.

Scanned with OKEN Scanner

Creşteri mai mici ale sensibilităţii şi o specificitate comparabilă cu a ETT în decelarea vegetaţiilor se constată în *cazul bioprotezelor* (rezultate fals negative pentru ETE, metoda cumulând şi limitele ETT în diferenţierea leziunilor degenerative de cele endocarditice).

Un al doilea element de progres al ETE este în domeniul decelării *anevrismelor valvulare* şi a *perforaţiilor* valvelor mitrale. Rezultatele fals negative (discordanţe eco-anatomice) se obervă în cazul perforaţiilor de valvă mitrală posterioară sau a perforaţiilor situate către comisuri, descoperite numai anatomic (chirurgical sau necroptic).

Abcesele perivalvulare aortice (inelare) reprezintă al treilea component morfopatologic unde sensibilitatea ETE este net superioară (vezi tabelul 2.32), deşi rezultate fals negative ale ETE s-au constatat pentru abcesele situate la partea anterioară a inelului aortic. Oricare ar fi localizarea abceselor (sau metoda ecocardiografică utilizată), două tipuri de modificări elementare fac ca diagnosticul să poată fi evocat: o îngroşare ecogenică a unui perete aortic sau existenţa unui spaţiu fără ecouri (sau heterogen), de aspect chistic cu pereţii mai mult sau mai puţin îngroşaţi.

Abcesul trigonului aorto-mitral este definit ca o zonă hiperecogenă, vizualizată cel mai bine în plan longitudinal (sonde biplan sau multiplan), în incidenţă 4 camere. Această zonă poate delimita o cavitate fără ecouri, nepulsatilă, fără flux circulant în Doppler color.

Criteriile ecocardiografice propuse pentru diagnosticarea unui abces perivalvular aortic apărut în *E.I. aortică protetică* sunt:

1. *calcificarea („pietrificarea") inelului valvei protetice*;
2. *prezenţa unui anevrism al sinusului Valsalva*;
3. *îngroşare (anterioară sau posterioară) a rădăcinii aortei de 10 mm (sau mai mult)*;
4. *prezenţa unor densităţi perivalvulare asociate unei îngroşări a septului interventricular de 14 mm (sau mai mult)*;
5. *bascularea protezei*.

Cuplarea ETE cu Doppler color (ca şi în cazul ETT + Doppler color) aduce informaţii suplimentare în dehiscenţele valvulare, diagnosticarea traiectelor fistuloase (ce determină comunicarea abceselor intracardiace cu lumenul aortei, sau comunicările anormale între 2 cavităţi, create de fuzarea abceselor) şi în aprecierea malfuncţiei protezelor metalice sau biologice, generate de evoluţia endocarditei.

Datele prezentate mai sus au fost obţinute prin examinare ETE monoplan; perspectivele create de examinarea ETE biplan sau multiplan vor permite depăşirea dificultăţilor diagnostice menţionate şi înlăturarea discrepanţelor eco-anatomice care limitează sensibilitatea metodei.

Radiografia toracică (standard)

Deşi furnizează informaţii indirecte, nespecifice E.I., radiografia toracică reprezintă o examinare obligatorie a bolnavului cu E.I. prin:

- evidenţierea *cardiomegaliei* şi a progresiei *insuficienţei cardiace osleriene* (indice cardio-toracic la intervale succesive);
- confirmarea *participării pulmonare*, mai ales în E.I. a cordului drept cu stafilococ auriu, care trimite multipli emboli, aspectul fiind de infarcte pulmonare bilaterale, unele necrozate şi abcedate.

Scanned with OKEN Scanner

În cazuri speciale, în completarea examenului radiografic, *radioscopia toracică* poate fi utilă în diagnosticul malfuncţiei protezelor infectate prin cercetarea atentă a unor aspecte particulare date de: *mişcarea excesivă* a inelului valvei protetice, ceea ce semnifică o *detaşare parţială* a protezei de inelul fibros perivalvular, după cum o *excursie incompletă a elementului mobil radioopac al protezei* semnifică o invazie a protezei prin tromboză sau vegetaţie.

Tomografia computerizată şi *angiografia cerebrală* pot fi utilizate pentru completarea diagnosticului imagistic şi elucidarea unor complicaţii la distanţă ale E.I.: infarctul cerebral, hemoragiile cerebrale, prezenţa anevrismelor micotice.

Studiile recente cu *radionuclizi (gallium-67)* au dovedit concentrarea acestora în zonele de miocard şi endocard afectate de procesul endocarditic, oferind noi perspective de diagnostic.

Angiocardiografia

În general, riscul cateterismului şi al angiocardiografiei, practicate la bolnavul cu E.I., este apreciat ca fiind redus. Totuşi acest risc există, ca o consecinţă a tehnicii invazive, care poate produce embolii (ruperea unor vegetaţii friabile atinse de vârful sondei) sau o agravare a insuficienţei cardiace (consecutivă administrării substanţei de contrast).

O argumentare raţională a indicaţiei cateterismului cardiac şi angiocardiografiei rezultă din informaţiile obţinute:

- diagnostic ferm al unor anomalii anatomice (ex. CMHO) şi o apreciere a consecinţelor hemodinamice, cu mare acurateţe;
- definirea unor leziuni supravalvulare, cum ar fi: anevrismele nou apărute ale sinusului Valsalva, apariţia traiectelor fistuloase (comunicări anormale), a abceselor cardiace;
- *evaluarea preoperatorie* a pacientului cu E.I. (mai ales când aprecierea clinică şi determinările noninvazive sunt discutabile, iar o indicaţie chirurgicală poate fi evitată la un pacient insuficient sau greşit diagnosticat anterior).

Examenul sângelui

Prelevările de sânge (în afara hemoculturilor) aduc argumente indirecte şi nespecifice pentru E.I. Anumite anomalii merită a fi menţionate:

a) **creşterea VSH** (în peste 90% din cazuri). Deşi această creştere a VSH este prezentă în orice stare infecţioasă şi este nespecifică pentru E.I., VSH normal la un prezumtiv pacient cu E.I. devine un element negativ important împotriva diagnosticului. O a doua motivaţie a practicării repetate a VSH este „monitorizarea" sindromului infecţios, tendinţa de revenire la normal, alături de negativarea hemoculturilor, constituind un criteriu de evoluţie favorabilă a afecţiunii sub antibioterapie şi de sterilizare a vegetaţiilor.

b) **creşterea proteinei C reactive** completează sindromul biologic de inflamaţie şi serveşte, împreună cu creşterea VSH, la aprecierea prognostică a evoluţiei cazului, prin practicarea seriată a testului. În caz că aceste valori rămân constant crescute în ser, se consideră că pacientul nu a răspuns eficient la terapia antibiotică.

Scanned with OKEN Scanner

c) **anomalii ale leucocitelor**. *Leucocitoza (cu polinucleoză)* se poate întâlni în fazele inițiale ale E.I. subacute sau în E.I. acută (*neutrofile vacuolate, cu granulații toxice, corpi Döhle*). În evoluție, numărul leucocitelor poate reveni la normal, singura modificare persistentă în formula leucocitară fiind *limfomonocitoza*. *Leucopenia* este neobișnuită, coexistând cu splenomegalia. Leucoconcentratul poate evidenția *prezența intracelulară a bacteriilor* (50% din cazurile cu E.I.) și această metodă poate deveni extrem de utilă în diagnosticul pozitiv al E.I. cu hemoculturi negative.

d) **anemia**. Se poate întâlni în peste 70% din E.I. (la 88% din cazurile noastre). Caracterele comune ale anemiei din E.I. sunt cele ale unei boli cronice cu anemie de tip normocromic, normocitic, având niveluri scăzute ale Fe seric și o capacitate redusă de legare a fierului.

e) **hipergamaglobulinemia** se corelează cu nivelurile crescute ale CIC.

f) **retenția azotată**. Cuantificată prin creșterea valorilor creatinemiei, acidului uric și ureei sanguine, retenția azotată descoperită la un bolnav cu E.I. atestă afectarea renală avansată, corelată cu o vechime nepermis de lungă a afecțiunii, diagnosticată tardiv. Retenția azotată coexistă cu hipocomplementenemie și deteriorarea testelor funcționale renale.

Examenul urinei. Sumarul de urină este adesea anormal prin prezența *proteinuriei* (rareori la niveluri nefrotice), *hematuriei*, rareori a *piuriei* (abcese intrarenale).

Metode imunologice. E.I. stimulează sistemul imunității umorale în producerea de anticorpi specifici și nespecifici, încât se constată apariția de multiple anomalii imunologice asociate:

- *prezența **complexelor imune circulante***
- *pozitivarea testelor pentru **factorul reumatoid** (FR)*
- *prezența de **crioglobuline***
- ***anomalii ale complementului***
- *dezvoltarea unor titruri ridicate de **anticorpi anti acid teichoic** sau anticorpi față de alte polizaharide din peretele bacteriilor gram pozitive*
- *teste fals pozitive pentru sifilis.*

Complexele imune circulante (CIC) se întâlnesc în majoritatea cazurilor de E.I. (și numai la 32% dintre pacienții cu septicemie, fără endocardită). Nivelurile serice crescute ale CIC (peste 100 μg/ml) scad progresiv odată cu evoluția favorabilă a E.I. sub terapie antibiotică, constituind un test de evolutivitate și supraveghere a tratamentului.

Factorul reumatoid este decelat *la aproximativ 50% dintre pacienți.*

Complementul poate fi normal, crescut sau scăzut. Valori scăzute ale complementului evoluează în paralel cu afectarea glomerulului renal (glomerulonefrită difuză cu depunere de CIC) sau cu prezența purpurei trombotice trombocitopenice. Eficiența terapiei antibacteriene duce la ameliorarea/dispariția tuturor acestor anomalii, inclusiv normalizarea titrurilor serice ale complementului.

Metodele imunologice (deși considerate inutile de unii autori, prin nespecificitatea lor) permit optimizarea diagnosticului în unele situații particulare: E.I. cu hemoculturi negative, E.I. cu stafilococ auriu (ac. anti acid teichoic sau anti stafilolizine, polizaharide de tip 5 sau 8), unde testele imunologice semnalate mai sus devin

Scanned with OKEN Scanner

semnificativ modificate (comparativ cu alte sindroame febrile datorate stafilococului sau în infecţiile septicemice cu stafilococ, fără endocardită).

Ac. anti-Candida sau *anti-Aspergilus* trebuie cercetaţi în eventualitatea unor E.I. prezumtiv micotice.

Prezenţa unui titru ridicat de Ig M sau Ig A, imunoglobuline dovedite prin tehnici de imunofluorescenţă în prezenţa antigenelor fazei I, sunt constatări pozitive pentru *infecţia cu Coxiella burnetii.*

Electrocardiograma în E.I.

Efectuarea ECG nu este un test specific E.I.

Totuşi, orice pacient cu E.I. necesită una sau mai multe electrocardiograme pentru a obţine informaţii de genul celor menţionate mai jos:

1. confirmarea suprasolicitărilor hemodinamice ale unor camere ale inimii, secundare valvulopatiilor sau malformaţiilor congenitale preexistente E.I.;
2. diagnosticul unor complicaţii ce apar în cursul E.I.:
   - pericardita;
   - infarctul miocardic acut;
   - tulburările de conducere atrio-ventriculare sau intraventriculare.

Dintr-o serie de 27 pacienţi (Arnett) cu abcese cardiace perivalvulare (aortice şi mitrale), 5 pacienţi au prezentat bloc a-v complet şi 1 pacient bloc a-v gradul II (Möbitz II) în evoluţia E.I.

O altă constatare ECG poate fi blocul de ram stâng apărut în cursul evoluţiei E.I.

Diagnostic

Diagnosticul de endocardită infecţioasă s-a remaniat în timp, de la tabloul clinic clasic, descris magistral de Osler în 1909, până la criteriile actuale Duke (1992), menţionate în tabelul 2.33 şi tabelul 2.35.

Dar, cele mai constante elemente ale diagnosticului clinic prezumtiv au rămas:

- **Suflul cardiac organic** (de cardiopatie preexistentă) şi
- **Febra.**

În sprijinul afirmaţiei de mai sus stau cele două „aforisme" propuse de Ch. Friedberg (1966) şi, respectiv, de Broustet (1972), care au rămas valabile până astăzi şi acestea constituie **baza diagnosticului prezumtiv** (eficient sub 2 luni de evoluţie a bolii, de la debut) de **E.I.**, atestând o gândire evoluată şi un bun-simţ clinic pentru medicul ce le aplică în practica sa:

„O febră neexplicată mai mult de o săptămână sau zece zile, la un pacient cu suflu cardiac semnificativ, ar trebui să constituie baza diagnosticului prezumtiv de EBS"

(Ch. Friedberg, 1966)

„Orice purtător al unui suflu cardiac organic şi al unei febre neexplicate trebuie, până la proba contrarie, să fie considerat ca atins de endocardită infecţioasă"

(Broustet *et al.*, 1972).

De aceea, se spune că evocarea diagnosticului în faza de conturare completă a simptomelor şi semnelor (tabel 2.25), aşa cum sunt descrise în semiologia clasică, sau

chiar mai recentă, constituie deja o eroare medicală, fatală bolnavului, care „pluteşte", incert, între o stare de sănătate aparentă (întreţinută de „papillonage"-ul cu antibiotice) şi boală (confundată cu diagnostice „naive": *viroză, nevroză, stare gripală*).

Existenţa în antecedentele imediate, sau chiar la o distanţă de luni, a unei extracţii dentare, a unui avort sau a unei manevre instrumentale chirurgicale, ori empirice, de tratament, constituie o informaţie preţioasă privind poarta de intrare. De obicei, după aceste manevre, efectuate la un cardiac valvular sau congenital (fără respectarea măsurilor de profilaxie), apar: *febră (stare subfebrilă), frisoane, transpiraţii, astenie*, simptome mult timp neglijate de bolnav şi atribuite, incorect (din păcate, uneori de către medic), unor afecţiuni banale.

Bolnavul anergic, cu insuficienţă cardiacă gravă sau insuficienţă renală, poate fi afebril, deşi afecţiunea este prezentă, constatarea ei fiind o surpriză la necropsie.

Rareori, un accident vascular cerebral (embolic sau hemoragic, prin ruptura unui anevrism micotic), abolirea pulsului la nivelul unei artere periferice (prin embolie femurală sau poplitee), pot conduce la stabilirea diagnosticului.

În prezent, un diagnostic precoce al endocarditelor infecţioase (sub două luni de la debut) trebuie considerat prezumtiv în prezenţa a două elemente:

1. constatarea unei febre inexplicate (este de dorit a se măsura temperatura, timp de câteva zile, *din 3 în 3 ore*, nu numai la orele obişnuite stabilite convenţional în spitale) la un cardiac organic (mai ales valvular aortic, mai ales în prezenţa leziunilor de tip insuficienţă);
2. obţinerea de hemoculturi pozitive, testul de laborator cel mai important şi valoros pentru diagnostic, dar şi pentru tratament.

Endocarditele infecţioase ce survin pe cord indemn produc, de asemenea, modificări stetacustice, prin procesele distructive valvulare menţionate, caracteristice endocarditelor bacteriene acute („maligne"), din stările septicemice.

Sinteza criteriilor, prezentată în tabelul 2.33, dă măsura evoluţiei criteriilor generale de stabilire şi perfecţionare a diagnosticului, beneficiind de cel de al treilea element, anatomic sau ecocardiografic.

Tabel 2.33 – *Evoluţia criteriilor de diagnostic în E.I.*

Autori/An	Osler 1909	Donzelot* 1949	von Reyn* 1981	Lukes *et al.* – Duke* University Medical Center, 1992
Criterii	Clinic	Clinic	Clinic+Bacteriologic	Clinic+Bacteriologic+Morfologic***
Diagnostic	Endocardită malignă lentă	2 Majore + 1 minor	E.I. definită** E.I. probabilă E.I. posibilă E.I. exclusă	2 Majore 1 Major + 3 minore 5 minore

* Vezi tabelele 2.33, 2.34, 2.35 ce prezintă, in extenso, criteriile de diagnostic.

** Dovada directă a E.I. bazată pe examinarea chirurgicală/necroptică a endocardului sau bacteriologică a vegetaţiei sau embolusului.

*** Ecografic + histologie concludentă pentru E.I. activă.

Criteriile stabilite de Donzelot *et al.* (1949) se împart în: **Majore** (*suflu cardiac organic + febra*), considerate obligatorii, şi **minore** (*anemie, splenomegalie, hematurie*), considerate facultative, formula de diagnostic acceptată fiind **2M + 1m.**

Scanned with OKEN Scanner

Tabel 2.34 – ***Criteriile von Reyn (1981) actualizate***

E.I. definită (certă) :	• dovadă directă, necroptică sau operatorie, a vegetaţiei sau embolusului extras (bazată pe ex. histologic, bacteriologic : coloraţie gram/culturi pentru evidenţierea germenilor)
E.I. probabilă :	• cel puţin 2 hemoculturi pozitive, plus una din situaţile de mai jos : 1. suflu recent apărut sau modificat 2. manifestări vasculare* + vegetaţii 3. manifestări vasculare + cardiopatie predispozantă 4. cardiopatie predispozantă + vegetaţii
E.I. posibilă :	• hemoculturi negative, febră prezentă + suflu recent apărut sau modificat + manifestări vasculare ± argumente ecocardiografice • cel puţin 2 hemoculturi pozitive, plus una din manifestările de mai jos : 1. manifestări vasculare 2. cardiopatie predispozantă • hemoculturi negative, dar febra prezentă + manifestări vasculare + cardiopatia predispozantă
E.I. exclusă :	• E.I. improbabilă prin existenţa unui diagnostic alternativ, în general aparent • E.I. probabilă, dar curabilă cu terapie antibiotică empirică (în cel mult 4 zile) • Diagnostic clinic de E.I. cu hemoculturi negative, fără confirmare chirurgicală sau necroptică (sub un tratament antibiotic empiric de cel mult 4 zile)

* Manifestări vasculare : peteşii, noduli Osler, leziuni Janeway, glomerulonefrită, embolie periferică/coronariană, pete Roth, hemoragie conjunctivală, afectarea SNC.

Un progres semnificativ în stabilirea diagnosticului E.I. a fost adus de posibilitatea (şi necesitatea) precizării interesării anatomice a endocardului (clinică, ecocardiografică, chirurgicală sau necroptică), alături de constatarea bacteriemiei, la un cardiac cu condiţie predispozantă pentru E.I. În acest sens, criteriile propuse de von Reyn (actualizate prin includerea datelor ecocardiografice) şi Duke University Medical Center (1992), prezentate în tabelele 2.34 şi 2.35, impun condiţia anatomică a participării endocardului drept criterii majore pentru o E.I. certă sau definită.

Criteriile elaborate de von Reyn în 1981 au fost rapid acceptate, reflectând atât meritul pentru standardizarea unor noi criterii, cât şi deficienţa, existentă la acea vreme, a unor criterii clinice de diagnostic cert, pentru o afecţiune în continuă schimbare.

Supravegherea criteriilor von Reyn (operând şi astăzi, cu variante şi modificări ad-hoc, impuse şi de includerea datelor ecocardiografice) a scos la iveală alte deficienţe legate de procentul ridicat de pacienţi cu E.I. certă (definită), incluşi iniţial în grupul E.I. posibile sau E.I. excluse, diminuând sensibilitatea aplicării clinice a acestor criterii.

Opinia generală a serviciilor ce se ocupă de îngrijirea E.I. este că, într-un număr surprinzător de mare de cazuri, afecţiunea continuă să fie diagnosticată cu dificultate, diagnosticele în exces, cât şi subdiagnosticarea fiind obişnuite.

Lukes *et al.* au raportat recent (1992) o nouă metodologie de utilizare a criteriilor de diagnostic în E.I., inspirată de schema criteriilor Jones (din RAA), incluzând datele clinice, biologice şi ecocardiografice în 3 formule pentru validarea diagnosticului de certitudine (diagnostic definit de E.I.). Aplicând noile criterii la o populaţie de pacienţi aferentă unui spital înalt specializat – Duke University Medical Center – aceste criterii s-au dovedit mai sensibile, modificând semnificativ loturile incluse în *E.I.*

Scanned with OKEN Scanner

exclusă, E.I. probabilă şi *E.I. posibilă* în favoarea lotului de *E.I. certă (definită)*, fără a diminua specificitatea metodei clinice. Criteriile s-au impus sub denumirea de *criteriile Duke Endocarditis Service*, pe scurt, ***criteriile Duke***, prezentate în tabelul 2.35.

Tabel 2.35 – ***Criteriile Duke**** *în diagnosticul E.I.*

CRITERII MAJORE (M): M_1, M_2
M_1 Bacteriologic (Hemoculturi pozitive)
1.a. Cu germeni tipici (specifici)** pentru E.I. în 2 hemoculturi separate
1.b. Hemoculturi pozitive persistente:
- *2 sau mai multe hemoculturi pozitive pentru acelaşi germene, recoltate la cel puţin 12 ore interval, sau*
- *3 ori mai multe hemoculturi pozitive pentru acelaşi germene, când intervalul între prima şi ultima recoltare este de cel puţin 1 oră*

M_2 Afectarea endocardului
2.a. Ecocardiografie: *masă intracardiacă, abces sau dehiscenţă parţială a protezei valvulare*
2.b. Clinic: *apariţia unei regurgitări valvulare noi.*

Criterii minore (m): 1-6
1. **Condiţia predispozantă:** *cardiacă, toxicomanie pe cale i.v.*
2. **Febra**
3. **Fenomene vasculare:** *embolii, infarcte pulmonare, anevrisme micotice, hemoragii intracraniene, hemoragii conjunctivale, leziuni Janeway*
4. **Fenomene imunologice:** *glomerulonefrită, noduli Osler, pete Roth, factor reumatoid*
5. **Criterii bacteriologice:** *hemoculturi pozitive (dar nu cu un germene specific pentru E.I.) sau evidenţierea serologică a unei infecţii active cu un germene specific E.I.*
6. **Criterii ECO:** *compatibile cu E.I., dar nu majore (2.a)*

* Propuse de DUKE ENDOCARDITIS SERVICE, Durham, North Carolina, 1992.
** Cum sunt cei prezentaţi în tabelul 2.30, excepţional întâlniţi în bacteriemii fără afectarea endocardului.

FORMULE DE DIAGNOSTIC (Duke): **2M** sau **1M + 3m** sau **5m** pentru **Diagnostic Definit de endocardită infecţioasă.**

Diagnostic diferenţial

Diagnosticul diferenţial al E.I. implică câteva direcţii strategice ce necesită a fi trecute permanent în revistă: cauza febrei la un cardiac (endocardită sau alte afecţiuni febrile survenite la un cardiac), febra persistentă în contextul endocarditei tratate, alte afecţiuni cu stare febrilă prelungită care împrumută simptome/semne de la endocardită (inclusiv sufluri cardiace).

Tabel 2.36 – *Diagnosticul diferenţial al E.I.*

Alte cauze de febră la un cardiac	Febra persistentă la o E.I. tratată	Alte stări febrile
• Reumatism articular acut • Embolie pulmonară • Sd. post-comisurotomie • Sd. post-cardiotomie • Pneumonie • Mixom atrial	• Abces cardiac • Abces extracardiac • Embolii septice • Flebită perfuzională • Alergie medicamentoasă	• Gripă/Viroză respiratorie • Pneumonie • Lupus eritematos sistemic • Anemie Biermer • Neoplasme oculte • Limfoame/leucemii • Sd. paraneoplazic

Scanned with OKEN Scanner

Diagnosticul diferenţial se va face cu afecţiunile din tabelul 2.36, capcane frecvente (vezi coloana 3!) pentru medicii debutanţi (dar şi pentru iniţiaţi), printr-o simptomatologie comună şi înşelătoare, prezentă la mai multe din bolile enumerate.

În perspectiva limitării erorilor de diagnostic, evaluarea testului cel mai fidel pentru E.I. – hemocultura – trebuie să ţină cont şi de următoarele 3 condiţii:

- bacteriemia să fie susţinută (prezenţa aceluiaşi microorganism cel puţin o oră) şi nu tranzitorie (sub 30 minute);
- identitatea germenului să fie bine precizată;
- să se excludă alte surse de bacteriemie susţinută.

Patologia miocardului

Cardiomiopatiile reprezintă un grup heterogen de boli din punct de vedere etiopatogenic, caracterizate prin ***afectarea iniţială şi predominantă a miocardului.***

Diagnosticul se stabileşte prin excluderea afectărilor cardiace secundare din:

- supraîncărcările hemodinamice (de presiune sau volum);
- cardiopatia ischemică;
- malformaţiile congenitale.

Importanţa patologiei miocardice rezidă în următoarele date strategice:

- *starea (afectarea) miocardului este decizională* privind prognosticul, evoluţia şi conduita terapeutică, în majoritatea situaţiilor patologice care afectează inima (nu numai miocardul), primare sau secundare, direct sau indirect (valve, coronare, leziuni congenitale sau degenerative);
- existenţa multor *cardiomiopatii aşa-zise „primitive" sau „idiopatice"* ascunde multă ignoranţă, când de fapt a existat o miocardită acută, trecută cu vederea, în antecedentele imediate sau mai îndepărtate, ori un toxic (alcoolul) bine camuflat sub „acoperişul" unei anamneze superficiale, preluată de un medic cu slabă pregătire clinică;
- *evoluţia dramatică*, cu o foarte mare mortalitate, impune un cost ridicat, social şi material, al acestor afecţiuni „miocardice primitive", a căror reversibilitate este greu de sperat, în condiţiile prezentării tardive (cel mai frecvent) a pacienţilor.

Procesele inflamatorii care afectează miocitele şi interstiţiul, evoluând acut sau cronic – **miocarditele** – reprezintă un subgrup al cardiomiopatiilor.

Întrucât această clasificare a patologiei miocardului recunoaşte atât suferinţe acute (miocarditele acute) cât şi cronice (miocarditele cronice şi cardiomiopatiile primitive, în exclusivitate cronice), ne vom ocupa iniţial de miocardite.

Miocardite

Se definesc ca inflamaţii focale sau difuze ale muşchiului cardiac, determinate de diferite cauze: infecţioase sau neinfecţioase.

Etiologie

A. ***Miocardite infecţioase specifice***

1. virusuri cardiotropice:
   - Coxsackie;
   - Adenovirusuri;

- Virusul gripal ;
- Virusul sindromului imunodeficienţei dobândite (HIV) ;
- Citomegalovirus ;
- Mononucleoza infecţioasă ;
- Virusul hepatitei B ;
- Virusul urlian ;
- Virusul rubeolic.

2. bacterii :
   - septicemii ;
   - endocardite ;
   - bruceloza ;
   - leptospiroza ;
   - postpartum.
3. rickettsiene : - febra Q.
4. fungice :
   - aspergiloza ;
   - actinomicoza.
5. protozoare :
   - toxoplasmoza ;
   - boala Chagas (dată de Tripanosoma crusei).
6. parazitare :
   - trichineloza ;
   - cisticercoza ;
   - filarioza.

B. ***Miocardite nespecifice***

1. reumatismală (din cadrul carditei reumatice).
2. colagenoze :
   - L.E.S. ;
   - P.A.N. ;
   - Dermatomiozita.
3. granulomatoase - sarcoidoza cardiacă.
4. idiopatică - miocardita Fiedler.
5. medicamentoasă (prin mecanism de hipersensibilizare).
6. toxică :
   - metale (Pb, Co) ;
   - fosfor ;
   - arsen.
7. iradierea.

Tabloul clinic

Tabloul clinic din miocardite este foarte variat, deseori fiind „mută" clinic. Elementele clinice care trebuie să evoce diagnosticul de miocardită sunt două :

- DISPNEEA şi
- PALPITAŢIILE.

Scanned with OKEN Scanner

Subiectiv:

1. ***dispneea***:
   - este simptomul caracteristic. Se manifestă în mai multe grade:
   - dispnee progresivă începând la eforturi mari până la eforturi neînsemnate;
   - dispnee de repaus, nocturnă, cu ortopnee, mergând până la astm cardiac sau edem pulmonar acut.
2. dureri toracice anterioare – semn de miopericardită;
3. slăbiciune;
4. adinamie.

Obiectiv:

1. ***tahicardia,*** care este persistentă în repaus şi în discordanţă cu febra, menţinându-se după remisiunea episodului febril.
2. ritmul în trei timpi – care poate însemna un *galop ventricular,* cu apariţia zgomotului III, un *galop atrial,* prin apariţia zgomotului IV sau un *galop de sumaţie*, în care există atât zgomotul III, cât şi zgomotul IV;
3. embriocardie – *zgomote de tic-tac* (egalizarea sistolei şi a diastolei şi a intensităţii zgomotelor cardiace);
4. suflu sistolic apical, de insuficienţă mitrală organo-funcţională;
5. zgomotul II întărit sau dedublat în focarul pulmonarei (semn de hipertensiune arterială pulmonară);
6. frecătura pericardică;
7. puls alternant.

În miocardita acută, apare frecvent

8. ***sindromul de debit cardiac scăzut,*** cu *şoc cardiogen,* caracterizat prin *hipotensiune arterială, piele rece* şi *marmorată, oligurie* şi *tulburări nervoase* (agitaţie psiho-motorie).

În miocardita cronică apar semnele unei cardiomiopatii dilatative.

Explorări diagnostice

1. ***Radiografia toracică*** arată: *cardiomegalie* cu indice cardiotoracic crescut; creşterea indicelui cardio-toracic se face rapid şi progresiv, de la o examinare la alta, impunând executarea de radiografii repetate.
2. ***Electrocardiograma*** este nespecifică, dar are valoare prin faptul că semnele ECG sunt mai frecvente decât semnele clinice, fruste la unii bolnavi. Aceste anomalii ECG, deşi necaracteristice, sunt de luat în considerare în contextul clinic menţionat:
   - modificări tranzitorii ale segmentului ST (subdenivelare) şi undă T negativă;
   - aritmii supraventriculare sau ventriculare (extrasistolie, tahiaritmii atriale sau ventriculare, unele foarte grave), inclusiv tulburări de conducere la diferite niveluri.
3. ***Ecocardiografia*** evidenţiază anomalii de kinetică parietală, cu hipokinezie parcelară.

Diagnosticul pozitiv se realizează în patru etape (după Negoiţă C.I.):

- ***etapa anamnestică***;
- ***etapa clinică***;

- *etapa paraclinică (explorări comune)*;
- *etapa imunologică şi histologică (explorări specifice).*

1. ***Etapa anamnestică*** poate evidenţia o boală infecţioasă sau un episod febril recent („gripă" sau „viroză respiratorie" banale).

2. ***Etapa clinică impune analiza atentă a următoarelor semne şi simptome*:**
- dispneea ce apare după vindecarea unei „gripe";
- dispneea este progresivă şi este însoţită de:
  - palpitaţii;
  - jenă retrosternală;
- tahicardie la cel mai mic efort, chiar şi dimineaţa, după repausul de noapte;
- aritmii: extrasistole atriale sau ventriculare;
- galopul ventricular sau atrial;
- frecătura pericardică;
- raluri de stază la ascultaţia pulmonară.

3. ***Etapa paraclinică*** (explorări comune)
- ECG:
  - modificări nespecifice ale segmentului ST şi ale undei T;
  - aritmii diverse.
- Radiografia toracică:
  - indice cardiotoracic (ICT) crescut;
  - creşterea progresivă a ICT.
- Ecocardiografia: - tulburări de cinetică parietală.
- Sindromul biologic de inflamaţie acută:
  - creşterea VSH;
  - limfomonocitoza. ?

4. ***Etapa imunologică şi histologică***
- teste serologice pentru virusuri (se modifică în dinamică)
- teste imunologice
- *endobiopsia miocardică* - poate evidenţia leziuni ale fibrelor miocardice, infiltrate inflamatorii interstiţiale, ţesut de granulaţie, modificări vasculare.

În sinteză, este bine de reamintit situaţiile clinice în care trebuie să ne gândim la miocardită:

1. când apar manifestări cardiace (aritmii sau insuficienţă cardiacă) în cursul evoluţiei unei boli inflamatorii (*infecţioase* sau *alergice*) sau după „stingerea" acesteia, evoluţia bolii iniţiale fiind trecută cu vederea sau subestimată;
2. când se instalează o insuficienţă cardiacă rapid progresivă, de aspect „congestiv", socotită drept „cardiomiopatie primitivă" sau „idiopatică" (în fapt, o miocardită cronică), însoţită sau nu de tulburări de ritm, ambele inexplicate de o altă cauză.

Scanned with OKEN Scanner

Cardiomiopatii

Cardiomiopatiile se împart în:

1. **cardiomiopatii dilatative**;
2. **cardiomiopatii hipertrofice** (cu obstrucţie sau fără obstrucţie):
   - *cardiomiopatia hipertrofică obstructivă*;
   - *cardiomiopatia hipertrofică neobstructivă*;
3. **cardiomiopatia restrictivă**.

Cardiomiopatia dilatativă

Cardiomiopatia dilatativă este caracterizată prin:

- elemente anatomice:
  - dilatare cardiacă globală;
  - fibroză miocardică difuză.
- elemente funcţionale: – disfuncţie contractilă sistolică.

Clasificare etiologică:

A. Cardiomiopatii dilatative primitive (idiopatice).

B. Cardiomiopatii dilatative secundare:

- cardiomiopatii inflamatorii:
  - infecţioase (virusuri, bacterii, fungi);
  - neinfecţioase (colagenoze, granulomatoze).
- cardiomiopatii nutriţionale:
  - avitaminoza B_1;
  - pelagra;
  - scorbutul;
  - deficitul de seleniu.
- cardiomiopatii din boli endocrine şi metabolice:
  - diabet zaharat (cardiomiopatia diabetică);
  - uremie (cardiomiopatia uremică);
  - tireotoxicoza (cardiotireoza);
  - mixedem;
  - feocromocitom (cardiomiopatia adrenergică);
  - acromegalia;
  - boală Cushing.
- cardiomiopatii toxice:
  - ***etanolul***;
  - cobaltul;
  - litiul;
  - plumbul;
  - mercurul;
  - ***medicamentoase*** (ciclofosfamida, bleomicina, adriamicina, fenotiazide, clorochina, paracetamol, cocaina, antidepresive).

- cardiomiopatii infiltrative:
  - amiloidoza;
  - hemocromatoza;
  - boala Gaucher;
  - sindromul carcinoid.
- cardiomiopatii prin agenţi fizici:
  - iradierea;
  - hipotermia.
- cardiomiopatii din boli neuromusculare: miastenia gravis.
- cardiomiopatii prin hipersensibilizare: rejetul de transplant cardiac.
- cardiomiopatia peripartum.

Tablou clinic

Simptomatologia se dezvoltă lent, cu manifestări progresive de insuficienţă cardiacă stângă şi dreaptă:

- simptome de insuficienţă cardiacă stângă: – dispnee, oboseală, slăbiciune musculară.
- semne de insuficienţă cardiacă dreaptă: – edeme;
  – hepatomegalie;
  – jugulare turgescente.

Alte semne şi simptome:
- tahicardie sinusală;
- sufluri de insuficienţă mitrală sau tricuspidiană (organo-funcţionale);
- galop atrial, ventricular sau de sumaţie.

Alte *elemente clinice* sugestive pentru cardiomiopatie dilatativă primitivă („idiopatică"):
- existenţa în antecedentele pacientului a unor frecvente stări gripale (miocardită cronică);
- formare de trombusuri intracavitare, ce favorizează apariţia emboliilor (sistemice sau pulmonare);
- comportamentul „refractar" la tratamentul clasic al insuficienţei cardiace;
- vulnerabilitatea miocardului la tratamentul cu digitală, realizând rapid manifestări de intoxicaţie digitalică „relativă" (uneori aritmii ameninţătoare pentru viaţă), înaintea obţinerii efectului terapeutic scontat prin digitalizare optimală.

Diagnosticul pozitiv este, eminamente, „per exclusionem".

Explorări paraclinice

1. ***Electrocardiograma*** arată modificări nespecifice:
- tahicardie sinusală;
- tulburări de ritm ectopice: fibrilaţie atrială;
- aspect de Q sau QS în derivaţiile V1-V4 sau în V5-V6 (aspect pseudo-infarct);
- anomalii ale segmentului ST şi ale undei T: subdenivelare de ST şi undă T negativă;
- tulburări de conducere:
  - bloc de ram stâng;
  - blocuri atrio-ventriculare.

Scanned with OKEN Scanner

2. ***Radiografia toracică*** relevă:
- cardiomegalie (ICT peste 0,55);
- stază venoasă pulmonară;
- radiografiile seriate arată progresia (evoluţia naturală defavorabilă) sau regresia ICT (ameliorări pasagere).

3. ***Ecocardiografia*** este importantă, deoarece:
- exclude altă boală ce evoluează cu cardiomegalie;
- determină gradul de afectare a funcţiei sistolice ventriculare;
- poate urmări în timp evoluţia bolii.

Modificările ecocardiografice sugestive pentru cardiomiopatie dilatativă sunt:
- hipokinezia difuză mai mult sau mai puţin severă;
- pereţi subţiri;
- mărirea diametrelor camerelor ventriculare;
- trombusuri intracavitare.

Caracteristice pentru scăderea debitului cardiac sunt:
- deschiderea limitată a valvei mitrale în diastolă, datorită unui flux transmitral scăzut (se măsoară distanţa dintre valva mitrală şi septul interventricular, care în mod normal trebuie să fie între 0 şi 6 mm; cu cât această distanţă este mai mare, cu atât disfuncţia contractilă este mai accentuată);
- închiderea sistolică incompletă a valvei mitrale datorită creşterii necorespunzătoare a presiunii din ventriculul stâng;
- închiderea precoce a valvei aortice datorită scăderii ejecţiei ventriculului insuficient.

Determinări Eco-cantitative privind performanţa cardiacă:
- măsurarea fracţiei de ejecţie;
- măsurarea fracţiei de scurtare;
- evidenţierea regurgitaţiei mitrale sau tricuspidiene.

4. ***Angiocardiografia nucleară*** poate măsura debitul cardiac, fracţia de ejecţie, fracţia de scurtare cu o precizie mai mare decât ecocardiografia.
5. ***Scintigrafia miocardică*** efectuată cu diferite substanţe radiofarmaceutice poate exclude cardiopatia ischemică.
6. ***Cateterismul cardiac*** poate determina, în plus, presiunile telediastolice ventriculare, utile în aprecierea disfuncţiei ventriculilor. Angiografia coronariană este normală (exclude cardiomiopatia ischemică cu insuficienţă cardiacă).
7. ***Biopsia endomiocardică*** este utilă în confirmarea unor boli specifice miocardice, cum ar fi sarcoidoza sau hemocromatoza.

O formă particulară de cardiomiopatie dilatativă este **cardiomiopatia alcoolică**.

Cardiomiopatia alcoolică

Criterii majore de diagnostic:
1. un consum cronic, timp de peste 5 ani, sau un consum excesiv de alcool (la femei limita toxică este de 56 g/zi, iar la bărbaţi de 62 g/zi);
2. manifestări clinice de insuficienţă cardiacă ± aritmii variate;
3. retrocedarea tabloului clinic şi a cardiomegaliei prin sevraj (înţărcare) alcoolic(ă);

Scanned with OKEN Scanner

4. teste biochimice modificate: GGT > 40 U/l şi VEM > 93 μ^3 (atenţie la nespecificitatea acestor markeri care sunt crescuţi şi în carcinomul hepatic, sindroamele de colestază, anemiile megaloblastice!);
5. excluderea altor cauze ce determină insuficienţă cardiacă sau aritmii.

Criterii minore de diagnostic:

- stigmate de etilism cronic: rinofima, eritroză facială, tremurături ale extremităţilor, fracturi costale, comportament psihic aparte;
- coexistenţa cu alte afecţiuni viscerale de etiologie etanolică: ciroza hepatică, pancreatita acută/cronică, polinevrita etanolică, delirium tremens, psihoza Korsakov;
- vârsta < 50 ani;
- creşterea Ig A;
- modifică ECG nespecifice de ST-T.

(după Negoiţă C.I., modificat)

O altă formă particulară de cardiomiopatie dilatativă este ***cardiomiopatia peripartum,*** în care semnele de insuficienţă cardiacă apar în ultimele 3 luni de sarcină sau în primele 6 luni după naştere, la o femeie multipară în vârstă de peste 30 de ani.

Tabloul clinic este alarmant, în câteva ore sau zile instalându-se o insuficienţă cardiacă şi revărsat pericardic. Predomină dispneea, uneori chiar ortopneea, tahicardia, raluri de stază, jugulare turgescente, hepatomegalie (atenţie la diagnosticul diferenţial cu starea de preeclampsie-eclampsie).

Evoluţia acestei boli este în 50% din cazuri spre remisiune completă, în aproximativ 3-6 luni de la instalarea tabloului clinic şi în 50% din cazuri spre agravarea insuficienţei cardiace (cu exitus în câteva săptămâni) sau spre cardiomiopatie dilatativă progresivă.

Boala poate reapărea la o nouă sarcină.

Cardiomiopatia hipertrofică

Cardiomiopatiile hipertrofice se definesc ca fiind boli primare ale miocardului, caracterizate printr-o hipertrofie a miocardului ventricular cu topografie variabilă:

- *septală, asimetrică*, în 90% din cazuri;
- *globală, concentrică*, simetrică, în 5% din cazuri;
- *medioventriculară*, în 1% din cazuri;
- *apicală*, în 3% din cazuri;
- a *peretelui liber al ventriculului stâng* sau a *peretelui liber al ventriculului drept* (în 1% din cazuri).

Cardiomiopatia hipertrofică obstructivă (CMHO) poate fi:

- cu obstrucţie permanentă, de repaus;
- cu obstrucţie latentă, variabilă, absentă în repaus (dar indusă de manevrele de provocare).

Etiopatogenie

Brock (în 1957) şi Tear (în 1958) au atras atenţia, pentru prima dată, asupra dramatismului acestei afecţiuni în cardiologia modernă, raportând 8 cazuri de tineri (adolescenţi) cu această afecţiune, din care, la şapte cu moarte subită, au dovedit-o la necropsie.

Scanned with OKEN Scanner

Sunt luaţi în discuţie mai mulţi factori etiopatogenetici prezumtivi:
1. factorul familial cu transmitere autosomal dominantă;
2. expunere crescută la catecolamine, precum şi o sensibilitate crescută a miocardului la stimuli simpato-adrenergici care iniţiază hipertrofia;
3. o creştere a concentraţiei de calciu intracelular, care determină o contracţie mai puternică ce duce, în timp, la hipertrofie;
4. existenţa unor artere coronare intramurale anormale, care determină o irigaţie inadecvată a miocardului, determinând ischemie, ce simulează hipertrofia;
5. coexistenţa frecventă cu neurofibromatoza.

Fiziopatologie

Îngroşarea peretelui ventriculului stâng şi scăderea cavităţii ventriculare stângi determină:
- scăderea complianţei ventriculului stâng;
- creşterea presiunii telediastolice a ventriculului stâng (PTDVS).

Teoriile care explică anomaliile hemodinamice în cardiomiopatia hipertrofică obstructivă (CMHO) au în vedere:
- tracţiunea (deplasarea) valvei mitrale anterioare (***systolic anterior motion – SAM***), datorată contracţiei septului, ce realizează o insuficienţă mitrală prin lipsa închiderii complete a orificiului mitral în sistolă;
- fenomenul Venturi, care acţionează ca o „sugere" a valvei mitrale anterioare către sept în momentul ejecţiei VS. Foiţa anterioară a valvei mitrale vine în apoziţie cu miocardul septal.

La cei cu hipertrofie medioventriculară se dezvoltă, în timpul sistolei, o obstrucţie la fluxul sangvin, cu caracter dinamic, determinată de mişcarea peretelui VS, rezultând o stenoză idiopatică subaortică dinamică.

Severitatea obstrucţiei depinde de:
- nivelul rezistenţei periferice totale;
- starea contractilă a miocardului;
- modificările de volum ale ventriculului (variabilitatea presarcinii).

Manevrele ce scad volumul VS: poziţia de ortostatism, administrarea de nitrit de amil, efortul, manevra Valsalva determină scăderea întoarcerii venoase, creşterea contracţiei VS, scăderea rezistenţei vasculare sistemice, cu scăderea dimensiunilor VS, o accentuare a obstrucţiei, o *majorare a gradientului de presiune* şi o *intensificare a suflului sistolic*.

Manevrele ce cresc volumul VS: aşezarea „pe vine" (squatting), administrarea de fentolamină, administrarea de medicamente inotrop negative determină creşterea întoarcerii venoase, deprimarea contracţiei VS, creşterea rezistenţei vasculare sistemice, cu creşterea dimensiunilor VS, diminuarea obstrucţiei, scăderea gradientului sistolic intraventricular şi scăderea intensităţii suflului de ejecţie.

Tablou clinic

Cardiomiopatia hipertrofică obstructivă determină simptome în jurul vârstei de 20-30 de ani.

Subiectiv:
- *dispneea*, care este rezultatul scăderii complianţei VS sau apare în cazul unei obstrucţii severe, cu regurgitaţie mitrală, ce determină o hipertensiune pulmonară veno-capilară;

Scanned with OKEN Scanner

- *angina* este rezultatul creşterii presiunii din VS (impusă de creşterea tensiunii parietale) şi a creşterii PTDVS, care realizează o compresiune a ramurilor coronare subendocardice, rezultând o ischemie subendocardică;
- *sincopa* se datorează efortului care accentuează obstrucţia şi determină o scădere a debitelor cardiac şi cerebral, rezultând ischemie cerebrală; sincopa se poate datora instalării aritmiilor ventriculare ce pot evolua spre moarte subită;
- simptome necaracteristice: *oboseală*, *ameţeli*, palpitaţii care se accentuează în condiţii de creştere a gradientului de presiune (efort, febră, ortostatism prelungit, sarcină).

Obiectiv, la examenul cordului se constată:
- un *dublu impuls precordial* (şoc apexian dublu);
- *suflu sistolic* cu două componente:
  - prin obstrucţia intraventriculară;
  - prin regurgitaţie mitrală.

Suflul sistolic de ejecţie se datorează fie mişcării anterioare a valvei mitrale anterioare, fie apoziţiei muşchilor papilari, anomalii care se adaugă obstrucţiei intraventriculare realizate de hipertrofia asimetrică a septului; este un suflu de tip crescendo-descrescendo, rugos, de intensitate 4/6-5/6 (scara Levine) şi cu iradiere parasternală stângă.

Suflul de regurgitare mitrală se datorează creşterii PTDVS, creşterii grosimii peretelui VS, micşorării cavităţii VS şi incompetenţei la închidere a valvelor mitrale; este un suflu holosistolic cu iradiere axilară.

Datorită creşterii PTDVS şi a umplerii ventriculare rapide, poate apărea ***galopul atrial*** sau ***ventricular***, iar dacă ejecţia este prelungită, apare o ***dedublare paradoxală a zgomotului II.***

Poate exista *fenomenul de potenţare postextrasistolică*, în care, după o extrasistolă ventriculară, urmează o diastolă mai lungă care determină alungirea fibrelor miocardice, datorită mecanismului Starling; apoi, urmează o sistolă cu amplitudine mare a contracţiei ce determină creşterea gradientului sistolic cu creşterea intensităţii suflului sistolic de ejecţie, dar cu *scăderea presiunii arteriale în circulaţia sistemică*. Este *fenomenul Brockenbrough*, în care, pe fondul unui ritm sinusal regulat, survine o extrasistolă ventriculară, iar în bătaia postextrasistolică apare o *scădere a presiunii arteriale sistolice*.

Explorări

1. ***Elecrocardiograma*** arată mai multe aspecte sugestive pentru CMHO:
- o ***hipertrofie ventriculară stângă*** cu cele mai ample complexe QRS în V5-V6;
- hipertrofie ventriculară stângă ***cu unde Q patologice în DII, DIII, aVF, V5, V6***;
- prezenţa de unde T negative gigantice de 10-12 mm adâncime în V_2-V_4, în cazul hipertrofiei apicale;
- ***tulburări de conducere: BRS, BRD***;
- ***asocierea cu sindromul WPW***;
- ***aritmii ventriculare,*** care pot duce la moarte subită;
- ***fibrilaţie atrială,*** la cei cu obstrucţie severă, permanentă şi la care există regurgitaţie mitrală ce determină dilataţia atriului stâng.

2. ***Radiografia toracică*** poate arăta o bombare şi alungire a arcului inferior stâng, o dilataţie a atriului stâng, semne de stază pulmonară.
3. ***Ecocardiografia*** arată :
- existenţa şi topografia hipertrofiei ; se măsoară grosimea septului şi a peretelui liber al VS (PLVS) ;
- raportul sept/PLVS > 1,3 ;
- mişcarea anterioară a valvei mitrale anterioare (***SAM***) ;
- valva aortică este normală (criteriu valabil pentru diagnosticul diferenţial cu stenoza valvulară de aortă).

Eco-Doppler demonstrează gradientul intraventricular (în compartimentul camerei de ejecţie a VS).

4. Carotidograma este normală, atunci când nu există obstrucţie ; când apare obstrucţia, se observă, iniţial, o ascensiune rapidă (*spike*) şi apoi apariţia unei a doua ascensiuni (mai lente), realizând aspectul de *„spike and dome”*.
5. ***Cateterismul cardiac + angiocardiografia*** măsoară gradientul de presiune dintre camerele de umplere şi de ejecţie ale VS, PTDVS şi oferă aspectul angiografic caracteristic (al dispoziţiei mediului de contrast) de *lance cu vârful în jos* ; tot angiografic se determină prezenţa regurgitării mitrale şi gradul acesteia.
6. ***Coronarografia*** se efectuează atunci când apare angina şi există suspiciunea leziunilor coronariene obstructive critice asociate.

Complicaţii

1. moartea subită este anticipată când sunt antecedente de sincopă sau/şi episoade de tahicardie ventriculară ;
2. evoluţia spre insuficienţă cardiacă ;
3. endocardita infecţioasă, vegetaţiile dezvoltându-se pe faţa atrială a valvei mitrale, pe faţa ventriculară a valvelor aortice sau pe septul interventricular, la locul de contact dintre sept şi valva mitrală anterioară.

Cardiomiopatia restrictivă

Cardiomiopatiile restrictive sunt boli în care are loc o infiltrare şi o îngroşare importantă a miocardului (putând apărea şi o fibroză subendocardică), miocardul devenind rigid şi inextensibil, cu deteriorarea funcţiei diastolice.

Etiologie

- amiloidoza ;
- hemocromatoza ;
- sarcoidoza ;
- fibroza endomiocardică ;
- endocardita Löffler ;
- boala Fabry.

Tablou clinic

Simptomele sunt necaracteristice : dispnee, slăbiciune, imposibilitatea de a efectua eforturi mari sau medii.

La examenul fizic se poate palpa vârful cordului, spre deosebire de pericardita constrictivă, unde nu se poate percepe.

Există semne de insuficienţă cardiacă dreaptă:
- jugulare turgescente;
- edeme;
- hepatomegalie;
- ascită.

Se mai poate asculta un galop atrial sau ventricular.

Există puls paradoxal (*semnul Kussmaul*): în inspir amplitudinea pulsului scade (în mod normal, datorită creşterii întoarcerii venoase, unda pulsului ar trebui să crească).

Explorări

1. ***Radiografia toracică*** arată un cord de dimensiuni normale sau cardiomegalie uşoară/moderată cu stază pulmonară.
2. ***Electrocardiograma*** poate releva:
   - microvoltaj;
   - tulburări de conducere;
   - prezenţa unor unde Q false de infarct miocardic.

În ***amiloidoză,*** semnele electrocardiografice sunt:
- microvoltaj;
- deplasare axială stângă;
- unde Q (aspect pseudo-infarct);
- blocuri atrio-ventriculare de grade diferite;
- blocuri de ramură;
- fibrilaţie atrială;
- ritm joncţional;
- tahicardie atrială paroxistică.

3. ***Ecocardiografia*** evidenţiază o textură caracteristică a septului (în amiloidoză) hiperreflectorizantă, aspect denumit „*sparkling*" (scânteietor); mai poate evidenţia o îngroşare a pereţilor, cu restricţia cavităţilor ventriculare (dilatare biatrială cu ventricule de dimensiuni normale). Metoda Eco-Doppler pulsat dă un aspect sugestiv pentru sindromul de restricţie cardiacă.
4. ***Cateterismul cordului drept*** arată aspectul curbei de presiune sub formă de „deep" platou.
5. ***Jugulograma*** are un aspect de M.

Diagnosticul pozitiv se stabileşte prin cateterism cardiac sau prin biopsie endomiocardică. În cazul amiloidozei, se poate efectua şi biopsie gingivală sau rectală.

Scanned with OKEN Scanner

Pericardite

Clasificare:
1. **Pericardite acute uscate;**
2. **Pericardite acute lichidiene;**
3. **Pericardite cronice.**

Pericardite acute

- ECG (4 stadii)
- ECO
- Rx - TORACIC
- CATETERISM CARDIAC
- P. VENOASĂ
- PONCȚIE PERICARDICĂ

Etiologie

1. *idiopatică*: are o evoluţie foarte asemănătoare cu pericardita virală (dar nu sunt elemente pentru a susţine această etiologie);
2. *virală*: Coxackie, virusul ECHO, virusul gripal, mononucleoza infecţioasă, citomegalovirus (apare în contextul unei „răceli" banale, cu dureri toracice anterioare, frecătură pericardică, semne ECG, durează 1-3 săptămâni, cu vindecare);
3. *bacteriană nespecifică*: stafilococi, streptococi, pneumococi (se asociază cu infecţii septicemice postoperatorii şi evoluează cu stare septică gravă; la puncţia pericardică se extrage puroi);
4. *tuberculoasă*, care se dezvoltă lent, cu febră sau subfebrilitate, astenie, anorexie, scădere în greutate, fără durere toracică (radiografia toracică evidenţiază leziuni de tuberculoză pulmonară, IDR la tuberculină este pozitivă, poate să evolueze în contextul unei poliserozite cu pleurezie şi ascită; conduce la cronicizare şi calcificare; la puncţia pericardică se extrage un lichid sero-citrin sau sero-hemoragic);
5. *postinfarct miocardic*: *pericardita epistenocardică* (precoce) sau în cadrul *sindromului Dressler* (tardivă);
6. *post pericardotomie*: apare la 3-4 săptămâni de la intervenţia operatorie (care a interesat prin secţiune şi pericardul); are o evoluţie asemănătoare cu a sindromului Dressler;
7. *neoplazică*: evoluează cu lichid abundent, sero-hemoragic sau hemoragic, ce poate duce la tamponadă cardiacă (apare în cancerul bronho-pulmonar, cancerul de sân, melanoame); puncţia pericardică evidenţiază lichid cu citologie caracteristică (celule neoplazice, atipice);
8. *uremică*: evoluează cu lichid abundent, în cadrul unei afecţiuni renale în stadiul de insuficienţă renală cronică terminală;
9. *colagenoze*: LED, poliartrita reumatoidă;
10. *alergică*, prin reacţii de hipersensibilizare la unele droguri (procainamida);
11. *mixedemetoasă*, ce evoluează cu lichid în cantitate mare;
12. *histoplasmoza* poate evolua cu pericardită cu lichid abundent, ce poate merge până la tamponadă cardiacă (se însoţeşte de adenopatie hilară, evoluează spre pericardită constrictivă);

Scanned with OKEN Scanner

13. *reumatismală*;
14. *post-iradiere* mediastinală pentru limfoame maligne, boală Hodgkin sau cancer bronho-pulmonar.

Tablou clinic

Tabloul clinic este în funcţie de cantitatea de lichid pericardic acumulat în cavitatea pericardică:

A. ***Pericardita cu lichid în cantitate mică***:
- *durerea toracică anterioară* (precordială sau retrosternală), cu iradiere în umărul stâng sau la baza gâtului, cu caracter lancinant, care se intensifică cu mişcările respiratorii (mai ales la inspirul forţat) şi scade în poziţie şezândă, aplecat în faţă sau în poziţie genupectorală (când se acumulează lichid, durerea scade în intensitate);
- *frecătura pericardică*, cu sediu mezocardiac spre vârful cordului; este un zgomot superficial cu timbru specific („*cri de cuir neuf*" = zgomotul produs de o piele nouă, tăbăcită, atunci când este îndoită), variabilă în timp (apare şi dispare, reapare), neavând relaţie fixă cu sistola sau diastola; fonocardiografic, se identifică trei grupe vibratorii: un grup *ventriculo-sistolic* în protosistolă, un grup *ventriculo-diastolic* în protodiastolă şi un grup *atrio-sistolic* în telediastolă (presistolic).

B. ***Pericardita cu lichid în cantitate medie***:
- *diminuarea intensităţii zgomotelor cardiace*;
- o zonă de matitate paravertebrală stângă (sindrom pseudopleuretic stâng – semnul lui *de Pins*);
- o zonă de matitate anterioară paracardiac drept în spaţiul V intercostal drept, transformând unghiul de matitate hepatică din unghi ascuţit, în unghi obtuz – semnul lui *Rotch*.

C. ***Pericardita cu lichid în cantitate mare (tamponada cardiacă)***:
- *triada inimii liniştite a lui Beck*: – pulsaţii cardiace slabe;
  – scăderea tensiunii arteriale;
  – creşterea presiunii venoase.
- *zgomote cardiace asurzite*;
- *jugulare turgescente*;
- *puls paradoxal Kussmaul*;
- *hepatomegalie* (datorită stazei venoase).

Explorări

1. ***Electrocardiograma*** arată modificări de segment ST şi ale undei T, care au două particularităţi:
- sunt difuze (nu concentrate într-un număr restrâns de derivaţii);
- sunt evolutive în timp, delimitându-se patru stadii:
  • stadiul 1 – supradenivelarea de segment ST concavă în sus şi unde T pozitive (a se face diagnosticul diferenţial cu infarctul de miocard, în stadiul acut, în care supradenivelarea segmentului ST este convexă în sus; în infarctul acut, aceste modificări apar într-un număr de derivaţii care explorează, din punct de

vedere electric, un anumit teritoriu, iar în derivaţiile opuse apar modificări în oglindă, aspect care nu se întâlneşte în pericardita acută);
- stadiul 2 – revenirea segmentului ST la linia izoelectrică, concomitent cu turtirea undei T, care poate deveni chiar izoelectrică;
- stadiul 3 – negativarea undei T;
- stadiul 4 – revenirea la aspectul normal, în câteva săptămâni sau luni de la debutul durerii toracice.

2. ***Ecocardiografia*** evidenţiază net lichidul pericardic, ca un spaţiu transonic situat în sacul pericardic posterior, atunci când cantitatea este mică (este mai vizibil în sistolă decât în diastolă); când cantitatea este mai mare, se poate evidenţia şi în diastolă, precum şi îndărătul atriului stâng şi în sacul pericardic anterior.

În tamponada cardiacă se observă aspectul caracteristic de *„swinging heart"*.

3. ***Radiografia toracică*** evidenţiază:
- creşterea dimensiunilor umbrei cardiace în ansamblu, conferind un aspect caracteristic de „cord în carafă";
- circulaţie periferică pulmonară săracă;
- pedicul vascular scurtat;
- dublu contur pe una din marginile cordului, dat de cord şi lichid.

4. ***Cateterismul cardiac*** evidenţiază egalizarea presiunilor diastolice în cavităţile cordului şi creşterea presiunii diastolice.

5. DET. PRESIUNII VENOASE
6. PUNCŢIE PERICARDICĂ

Pericardite cronice

Pericarditele cronice pot fi:
1. lichidiene;
2. adezive – *acretio cordis*;
3. constrictive – *concretio cordis*, cu două variante anatomice:
   a) fibroasă;
   b) calcară.
4. efuziv-constrictive.

Etiologie

- idiopatică;
- tuberculoasă;
- histoplasmoza.

Din punct de vedere fiziopatologic, scăderea umplerii ventriculare determină un *sindrom de restricţie cardiacă,* ce are repercusiuni atât în sens anterograd, prin scăderea debitului cardiac, cât şi în sens retrograd, prin creşterea presiunii venoase sistemice.

Tablou clinic – DAT DE ↓DC / ↑P. VENOASE + RIM IN STIMPI (S.G. PERICARDIC) CUC PERICARDIC PROTODIASTOLIC

- *disconfort abdominal,* determinat de instalarea precoce a ascitei sau a hepatomegaliei (ascita se instalează precoce, este în cantitate mare şi se reface rapid);

- *dispnee de efort*, datorită ascitei sau pleureziei (atunci când există poliserozită); hipertensiunea venoasă pulmonară este fără ortopnee (diagnostic diferenţial cu insuficienţa ventriculară stângă);
- *slăbiciune*;
- anorexie;
- ameţeli;
- sincope;
- edeme la membrele inferioare, datorită creşterii presiunii venoase sistemice.

La *examenul cordului* se poate constata:

- retracţie precordială sistolică;
- ritm în trei timpi, dat de un ***zgomot pericardic*** (ton pericardic) protodiastolic; diagnosticul diferenţial (dificil cel mai adesea, ascultaţia constituind o capcană din care rezultă un diagnostic eronat de stenoză mitrală) se va face cu clacmentul de deschidere al mitralei din stenoza mitrală (tonul pericardic este situat la 0,07-0,13 secunde după zgomotul doi, la fel ca PDM, şi este prezent şi în fibrilaţia atrială!);
- frecătură pericardică, atunci când cantitatea de lichid este mică.

La *examenul vaselor* se poate observa *turgescenţa jugularelor* (până la gradul trei, Lewis). Alte semne clinice:

- *manifestări de insuficienţă cardiacă dreaptă* cu: hepatomegalie, ascită, edeme, icter sau subicter;
- *creşterea presiunii venoase* (mai mare de 250-300 mm H_2O);
- constricţia pericardică poate induce apariţia unei ciroze hepatice – *pseudociroza Pick*.

Explorări

1. Electrocardiografia este necaracteristică: unde P croşetate; unde P mitrale; fibrilaţie atrială; complexe QRS croşetate.
2. Ecocardiografia nu aduce contribuţii specifice la diagnosticul pozitiv.
3. ***Radiografia toracică*** (cu raze dure) evidenţiază calcificările cardiace „în coajă de ou".
4. ***Cateterismul cardiac drept*** arată un aspect de deep – platou; se poate calcula *indicele Yu*, care este raportul dintre presiunea terminal diastolică şi presiunea sistolică (în mod normal, acest indice trebuie să fie mai mic de 30%).

Se constată egalizarea presiunilor în cavităţile inimii drepte.

Criteriile de diagnostic prezumtiv ale unei pericardite constrictive (după Friedberg) trebuie evocate în următoarele circumstanţe:

1. ascită în prezenţa unei presiuni venoase crescute (în lipsa unor boli cardio-pulmonare sau hepatice);
2. insuficienţă cardiacă dreaptă inexplicabilă din punct de vedere etiologic;
3. calcificări pericardice cu presiune venoasă crescută;
4. unde P croşetate şi microvoltaj al complexelor QRS, fără o altă explicaţie.

Scanned with OKEN Scanner

Aritmii cardiace

Din punct de vedere anatomic, inima este formată din:
- miocardul de lucru (90%) = celule cardiace fără automatism propriu;
- **ţesutul excito-conductor** cu automatism propriu.

Ţesutul excito-conductor cuprinde:
- *nodul sinusal*, care este situat în atriul drept în apropierea orificiului deschiderii venei cave superioare în atriu;
- *nodul atrio-ventricular*;
- *fasciculul His* cu ramurile sale: drept şi stâng, care la rândul său se divide în alte două subramuri: *fasciculul anterior stâng* şi *fasciculul posterior stâng*;
- *reţeaua Purkinje*, care are ramuri ce se termină în miocardul de lucru.

Există fibre preformate anatomic între diferite porţiuni ale sistemului excito-conductor, denumite *căi internodale*:
- *fasciculul Thorel* (internodal posterior);
- *fasciculul Wenckenbach* (internodal mijlociu);
- *fasciculul Bachmann* (interatrial).

Mai există şi căi de scurtcircuitare sau căi atrio-ventriculare directe: *fasciculul Kent* (atrio-ventricular, fără a trece prin joncţiunea A-V), *fasciculul James* (atrio-joncţional) şi *fibrele Manheim* (între joncţiune şi ventricul). Acestea sunt implicate în mecanismele aritmogene din sindroamele de preexcitaţie (fasciculul Kent în sindromul WPW, fasciculul James în sindromul P-Q scurt sau sindromul Lown-Ganong-Levine, prescurtat *LGL*).

Elemente de electrofiziologie

Din punct de vedere electrofiziologic, fibrele miocardice au un *potenţial de repaus* (–90 mV), un *potenţial prag* (–60 mV), un *potenţial de acţiune* care se declanşează la momentul atingerii potenţialului-prag, fenomen care este caracteristic celulelor cu automatism propriu, datorită depolarizării diastolice lente (spontane).

Proprietăţile fundamentale ale sistemului excito-conductor sunt:
- *automatismul*: proprietatea celulelor de a se depolariza spontan;
- *excitabilitatea*: proprietatea celulelor de a răspunde la un stimul extern;
- *refractoritatea*: proprietatea celulelor de a nu răspunde la un stimul într-o anumită perioadă sau de a răspunde diferit în timpul perioadei potenţialului de acţiune (*perioada refractară absolută* sau *efectivă*, în care celulele nu răspund deloc şi *perioada refractară relativă*, în care un stimul precoce poate fi urmat de un *răspuns eficient* sau *ineficient* sau *repetitiv*, când se produc mai multe răspunsuri la un singur stimul).

Conducerea impulsului depinde de excitabilitate şi starea refractorie a căii de conducere, şi este diferită în diferitele porţiuni ale sistemului excito-conductor.

Conducerea ascunsă: un stimul ajuns la joncţiunea atrio-ventriculară penetrează complet sau incomplet (situaţie în care creează perioada refractară pentru următorul

Scanned with OKEN Scanner

stimul); apare o anomalie a conducerii pentru stimulii subsecvenţi care vin după primul stimul, prin „conducerea ascunsă" a precedenţilor.

Celulele sistemului excito-conductor au *canale lente pentru calciu* care determină un ***curent lent,*** iar celelalte celule au *canale rapide pentru sodiu.*

Potenţialul de repaus al celulelor miocardice de lucru este mai mare decât al celulelor sistemului excito-conductor; la fel şi potenţialul-prag, amplitudinea potenţialului de acţiune, rata activării, velocitatea conducerii şi timpul de recuperare sunt mai mari la celulele miocardice de lucru decât la cele din sistemul excito-conductor, care au proprietatea de a se depolariza lent în timpul diastolei.

Mecanismele fundamentale ale aritmiilor

I. Tulburări ale automatismului;
II. Tulburări ale conducerii impulsului;
III. Tulburări mixte (I + II).

I. *Tulburări ale automatismului* cardiac se realizează prin:
- modificări (coborâri) ale pragului de excitabilitate (potenţialului-prag), facilitând declanşarea potenţialului de acţiune la o pantă mult mai joasă a depolarizării diastolice lente;
- modificări ale pantei de depolarizare (înclinaţie mai mare, atingându-se mai repede potenţialul-prag, faţă de modul normal);
- apariţia de *postpotenţiale* imediat după repolarizare, ca răspunsuri repetitive spontane sau induse (la sfârşitul fazei 3 şi începutul fazei 4 apar postpotenţiale oscilatorii care, dacă au o amplitudine suficientă pentru a atinge potenţialul-prag, declanşează un răspuns automat).

Teoria focală presupune exacerbarea automatismului unui focar care are o frecvenţă mai mare faţă de frecvenţa nodului sinusal şi imprimă ritmul său, suprimând activitatea nodului sinusal; această exacerbare a automatismului poate apărea spontan, în celulele sistemului excito-conductor, sau poate fi indusă de catecolamine, hiperpotasemie, hipercalcemie, hipoxie, acidoză sau de intoxicaţia digitalică.

II. *Tulburări ale conducerii impulsului* cardiac se produc prin:
- conducerea decrementială;
- blocul unidirecţional;
- reintrare.

Conceptul de reintrare este o reluare a teoriei undei circulare a lui Lewis şi presupune mai multe condiţii, între care se impune prezenţa unei inomogenităţi electrice ce se repercutează asupra conducerii impulsului şi refractorităţii.

Din jocul perioadelor refractare şi a variaţiei vitezei de conducere se creează condiţii ca un stimul precoce să fie perpetuat, fără a exista o succesiune de stimuli emişi contiuu de focarul ectopic.

În nodul atrio-ventricular există 2 categorii de căi:
1. cu *perioadă refractară scurtă* şi *conducere lentă anterogradă* a excitaţiei;
2. cu *perioadă refractară lungă* şi *conducere rapidă* a excitaţiei.

Când un stimul precoce, reprezentat de o EsA, soseşte precoce în porţiunea superioară (proximală) a nodului atrio-ventricular, astfel încât perioda refractară a

Scanned with OKEN Scanner

căii 2 nu s-a epuizat, în loc să se angajeze pe ambele căi, se angajează pe calea lentă de conducere – 1 ; deoarece timpul în care stimulul străbate calea 1 este suficient de lent, odată ajuns în porţiunea distală a joncţiunii, calea 2 a depăşit perioada refractară şi permite conducerea retrogradă a stimulului, iniţiind reintrarea ; stimulul ajunge în porţiunea superioară a nodului atrio-ventricular, prima cale a ieşit din perioada refractară şi poate amorsa o mişcare circulară ce are ca rezultat o depolarizare anterogradă a ventriculelor şi retrogradă a atriilor.

Clasificarea aritmiilor

Clasificarea aritmiilor se bazează pe datele patogenice expuse mai sus, artimiile fiind generate prin :

I. Tulburări în formarea impulsului
II. Tulburări în conducerea impulsului
III. Tulburări mixte
IV. Ritmul de pacemaker

I. ***Tulburări în formarea impulsului***

1. *normotope sau sinusale* :
   - tahicardia sinusală ;
   - bradicardia sinusală ;
   - aritmia sinusală respiratorie ;
   - aritmia sinusală nerespiratorie ;
   - oprirea sinusală.
2. *heterotope sau ectopice* :
   - atriale : EsA, tahicardia atrială, fibrilaţia atrială, flutterul atrial, wandering pacemaker ;
   - ventriculare : EsV, tahicardia ventriculară, flutterul ventricular, fibrilaţia ventriculară, torsada vârfurilor ;
   - pasive sau ritmuri de scăpare : atriale, ventriculare, joncţionale.

II. ***Tulburări în conducerea impulsului***

1. blocul sino-atrial tip Mobitz I sau Mobitz II ;
2. blocul atrio-ventricular :
   - de gradul I ;
   - de gradul II : Mobitz I (cu alungire progresivă a intervalului P-R sau Luciani Wenckenbach) sau Mobitz II ;
   - de gradul III.
3. tulburări de conducere intraventriculară :
   - bloc de ram stâng ;
   - bloc de ram drept ;
   - hemibloc anterior stâng ;
   - hemibloc posterior stâng ;
   - blocuri bifasciculare : asocierea blocului de ram drept cu hemibloc stâng anterior sau posterior ;
   - blocuri trifasciculare : ascocierea bloc de ram drept cu hemibloc stâng anterior şi bloc atrio-ventricular de gradul I sau cu bloc Luciani Wenckenbach.

Scanned with OKEN Scanner

III. ***Tulburări mixte***

1. disociaţia atrio-ventriculară (atenţie la diagnosticul diferenţial cu blocul atrio-ventricular total);
2. *sindromul WPW*, care are ca substrat anatomic fibrele Kent (atrio-ventriculare, cu scurtcircuitarea joncţiunii atrio-ventriculare), fibre care vin de la nivelul atriilor şi ajung la nivelul ventriculelor sub joncţiunea atrio-ventriculară; se caracterizează prin *scurtarea intervalului PR* şi *apariţia undei delta*;
3. *sindromul LGL* (*Lown-Ganong-Levine*) care are ca substrat anatomic fibrele James şi se caracterizează prin *scurtarea intervalului PR*;
4. *parasistolia*: există centri cu mare protecţie, care îşi sporesc automatismul; manifestă blocarea stimulilor din afară, dar nu şi pentru cei din interiorul focarului parasistolic, care se manifestă competitiv cu ritmul dominant;
5. ritmul sinusului coronar şi atrial inferior.

IV. ***Ritmul de pacemaker*** – este ritmul indus artificial, cu spike electric generat de o sursă de energie, urmat de complexul ventricular (deformat, prin conducerea întârziată către celălalt ventricul) sau/şi unda atrială.

Tabloul clinic al aritmiilor

A. ***Anamneza***

Aritmiile se vor analiza în raport cu vârsta pacienţilor:

- la copii: aritmii sinusale respiratorii, tahicardii supraventriculare paroxistice;
- la vârstnici: orice tip de aritmie.

Se va vedea dacă aritmia evoluează pe cord aparent indemn sau pe alte cardiopatii relevate de antecedente: valvulopatii, hipertensiune arterială, cardiomiopatii, sindromul WPW.

Se vor menţiona cu atenţie în redactarea foii de observaţie:

- administrarea de medicamente: digitala, diureticele, antiaritmice (chinidina, digitala), întrucât toată medicaţia antiaritmică este proaritmică;
- durata aritmiei şi răspunsul terapeutic;
- tipul aritmiei (episoade scurte, repetitive sau o lungă perioadă – vechimea aritmiei), frecvenţa şi regularitatea ritmului;
- starea cordului: patologia subiacentă survenirii aritmiei;
- influenţa aritmiei asupra altor organe (debitul cerebral).

B. ***Simptomatologia***

Se analizează cu atenţie următoarele simptome:

- *palpitaţiile*: apar în tahiaritmii ectopice (pot apărea după efort, masă, fumat, nocturn, în relaţie cu un agent cauzal; durata lor poate da indicaţii asupra duratei tahiaritmiei, iar frecvenţa palpitaţiilor poate da indicaţii asupra numărului de episoade tahiaritmice);
- *lipotimiile* şi *sincopa* (apar îndeosebi în tulburări de conducere, dar şi în tahiaritmiile cu ritm foarte rapid, la instalare sau prin scăderea dramatică a debitului cardiac/cerebral), culminând cu *crize Adams-Stookes*, atunci când debitul cerebral scade datorită sistolelor ineficiente;
- *angor funcţional*, care se declanşează în contextul tahiaritmiilor;
- *şoc cardiogen* în scăderile tensionale foarte mari;

Scanned with OKEN Scanner

- *edemul pulmonar acut* prin creşterea presiunii venocapilare pulmonare;
- *moartea subită*, în tulburările de ritm ventricular.

C. *Examenul fizic*

La examenul obiectiv se va consemna cu atenţie:

1. *frecvenţa pulsului*

a) ritm regulat mai mic de 40/min → posibilitate de bloc total sau bloc a-v 2/1; bloc sinoatrial sau boala nodului sinusal;
b) ritm regulat între 40-60/min → posibilitate de:
   - ritm joncţional;
   - bradicardie sinusală;
c) ritm regulat între 100-150/min → posibilitate de tahicardie sinusală;
d) ritm regulat mai mare sau egal cu 150 bătăi/min → posibilitate de:
   - flutter atrial cu conducere 2/1;
   - tahicardie paroxistică supraventriculară.

În condiţii de ritm regulat 150 bătăi/min se face proba compresiunii sinusului carotidian, cu următoarele rezultate posibile:

- rărirea progresivă a ritmului şi revenirea la valoarea iniţială (tahicardia sinusală);
- stoparea tahicardiei, cu restabilirea unui ritm sinusal (50% din situaţii) sau nici o influenţă asupra ritmului tahicardic (tahicardie paroxistică supraventriculară);
- reducerea bruscă a ritmului, iar la terminarea compresiunii se revine la acelaşi ritm (flutterul atrial cu bloc atrio-ventricular 2/1 cu demascarea undelor de flutter, sub control electrocardiografic, în derivaţia V_1);

e) ritm regulat 200-250/min → posibilitate de tahicardie ventriculară;
f) ritm regulat cu frecvenţa mai mare de 250/min → posibilitate de flutter ventricular;
g) ritm neregulat cu frecvenţa 60-110/min → posibilitate de:
   - aritmie sinusală respiratorie sau nerespiratorie;
   - aritmie extrasistolică (atrială sau ventriculară);
   - fibrilaţie atrială;
   - flutter atrial cu bloc atrio-ventricular variabil;
h) ritm neregulat cu frecvenţa mai mare de 110/min → posibilitate de:
   - fibrilaţie atrială;
   - flutter atrial;
   - tahicardie atrială cu bloc.

Pulsul jugular vizibil apare în tahicardia paroxistică atrială cu bloc sau flutterul atrial.

2. *zgomotele cardiace*

a) Zg. 1 accentuat apare în condiţiile unui interval PR scurt (în sindroamele de preexcitaţie: WPW, LGL);
b) Zg. 1 prezintă variaţii ale intensităţii în fibrilaţia atrială, flutter atrial cu bloc atrio-ventricular variabil, tahicardia ventriculară, bloc atrio-ventricular total;
c) Zg. 1 este constant în tahicardia sinusală, tahicardia atrială, flutter atrial cu bloc atrio-ventricular 2/1.

3. *tensiunea arterială*

- în fibrilaţia atrială există o falsă hipotensiune arterială;
- este variabilă în tahicardia ventriculară;

Scanned with OKEN Scanner

- este prăbuşită în şocul cardiogen datorită insuficienţei de pompă;
- în blocul atrio-ventricular total apare o hipertensiune arterială de cauză cardiovasculară.

D. ***Examene complementare***

1. ***Electrocardiografia-standard***

- arată existenţa ritmului sinusal sau a ritmului de înlocuire (fibrilaţia atrială, flutterul atrial, bătăi de scăpare, ritmul de pacemaker);
- măsurarea intervalelor PR (care este scăzut în sindroamele de preexcitaţie), RR, QT (care este alungit în sindromul congenital de QT alungit şi determină o predispoziţie pentru aritmii ventriculare de tip torsada vârfurilor);
- sub control ECG este recomandat să se practice şi manevra de compresiune a sinusului carotidian;
- în cazul bradicardiilor se poate efectua *testul la atropină* (este un test de excludere a diagnosticului de boală a nodului sinusal, atunci când se dublează frecvenţa cardiacă);
- se poate efectua *testul la efort* (dacă frecvenţa cardiacă nu creşte satisfăcător, atunci devine plauzibil diagnosticul de boală a nodului sinusal); pentru depistarea EsV sau a tahicardiei ventriculare de efort;
- se poate efectua *electrostimulare atrială rapidă* şi se măsoară TRS (timpul de recuperare sinusală, de la ultima contracţie indusă electric până la reluarea activităţii nodului sinusal; în mod normal, este mai mic de 1200-1400 milisecunde; depăşirea acestor valori face dovada bolii nodului sinusal). Cu aceeaşi metodă se poate determina *timpul de conducere sinoatrial*, care, în condiţii fiziologice, este mai mic de 120 milisecunde (orice depăşire a acestei valori atestă boala nodului sinusal).

2. ***Electrocardiografia endocavitară***

- se efectuează atunci când electrocardiografia-standard nu este concludentă pentru diagnostic;
- este utilă atât pentru diagnosticul de boală a nodului sinusal, cât şi pentru demascarea unei activităţi atriale ectopice sau a electrogramei fasciculului His (se poate stabili sediul blocului).

De asemenea, se pot practica teste electrofiziologice de provocare şi stopare a aritmiei prin sondă intracavitară; metoda *overdriving*: folosirea unor frecvenţe mai mari decât frecvenţa stimulului patologic poate determina stoparea aritmiei şi favorizarea instalării ritmului sinusal.

3. ***Electrocardiografia endoesofagiană*** – se pot determina potenţialele atriale utile pentru diagnosticul aritmiilor supraventriculare.

4. ***Monitorizarea Holter*** – este utilă pentru tulburările de ritm paroxistice, după infarctul miocardic, pentru aprecierea riscului de moarte subită şi precizarea mecanismului aritmiei (mecanism de reintrare sau creşterea automatismului), precum şi pentru aprecierea eficienţei medicaţiei antiaritmice.

5. ***Tehnici de mapping ECG*** – se efectuează o hartă a zonelor cardiace cu depolarizare diferită, fiind utilă în diagnosticul sindroamelor de preexcitaţie.

Scanned with OKEN Scanner

Fibrilaţia atrială

Atriile sunt stimulate cu o frecvenţă de 500-600/min, iar ventriculele cu 50-200/min rezultând *primul „deficit de puls"*, între atrii şi ventricule.

În fibrilaţia atrială există un blocaj al stimulilor atriali la nivelul joncţiunii atrio-ventriculare; perioada refractară a atriilor este foarte scăzută, iar viteza de conducere este foarte mare; la nivelul joncţiunii atrio-ventriculare se produce un „bombardament" cu stimuli (500-600/min), de la atriu; un număr apreciabil de stimuli penetrează joncţiunea atrio-ventriculară, ajungând la nivel ventricular; fiecare stimul creează conducere ascunsă pentru stimulii subsecvenţi şi împiedică conducerea unor stimuli.

Fibrilaţia atrială poate fi:

- ***paroxistică***, atunci când are o durată de până la 3 săptămâni;
- ***cronică***, atunci când depăşeşte această durată.

În practica clinică ne întâlnim mai rar cu fibrilaţia atrială paroxistică şi, cel mai frecvent, cu fibrilaţia atrială cronică. Şi nu din cauza raritătii episoadelor de fibrilaţie atrială paroxistică, care sunt uşor de recunoscut prin anamneză, ci datorită duratei scurte a episodului, ignorării lui de către pacient sau în lipsa unei înregistrări în criză; de altfel, majoritatea fibrilaţiilor atriale cronice sunt precedate de episoade de fibrilaţie atrială paroxistică, instalate pe perioade variabile de timp (luni sau ani înaintea afirmării fibrilaţiei atriale cronice).

Etiologie

1. pe cord indemn;
2. leziuni valvulare (în special leziuni mitrale care fac precoce fibrilaţie atrială, spre deosebire de cele aortice, care fac tardiv această aritmie);
3. cardiomiopatia dilatativă (în special cardiomiopatia etanolică);
4. cardiopatia ischemică (mai frecvent în cazul infarctului miocardic);
5. tireotoxicoza (prin afectarea cordului în condiţiile intoxicaţiei cronice hipertiroidiene);
6. boala nodului sinusal (forma *bradi-tahi*);
7. miocardita;
8. pericardita constrictivă calcară (care simulează la ascultaţie stenoza mitrală complicată cu fibrilaţie atrială);
9. boli congenitale de cord: defectul septal atrial, cardiomiopatia hipertrofică obstructivă;
10. afecţiuni pulmonare care determină hipoxie (cordul pulmonar cronic, insuficienţa respiratorie cronică);
11. postanestezie sau postoperator;
12. fibrilaţia atrială *„de la cinquantaine"*, care apare la vârsta de 50 de ani (de multe ori s-a dovedit a fi de fapt cardiomiopatie alcoolică).

Tablou clinic

- determinarea pulsului „central" (frecvenţa cardiacă determinată prin ascultaţia cordului) şi a pulsului „periferic" (radial) evidenţiază „deficitul de puls" (*al doilea deficit*);

Scanned with OKEN Scanner

- pulsul central este aritmic („*aritmia completa*");
- variaţii în intensitate ale zgomotului unu;
- sistole, diastole inegale ca durată;
- modificări ale tensiunii arteriale sistolice (atenţie la determinarea reală a TA sistolice!).

Aspecte strategice ale morbidităţii în fibrilaţia atrială fac ca această aritmie „banală" să fie privită cu toată seriozitatea, întrucât:

- frecvenţa crescută a răspunsului ventricular duce la angină funcţională şi hipotensiune arterială;
- pauza care urmează reinstalării ritmului sinusal (în mod spontan sau prin cardioversie electrică sau chimică) se poate însoţi de sincopă, mai ales la cei cu boala nodului sinusal;
- fibrilaţia atrială produce sau favorizează emboliile sistemice sau pulmonare;
- este un factor precipitant al insuficienţei cardiace; pierderea sistolei atriale, inegalitatea sistolei/diastolei, afectarea umplerii ventriculare sunt factori care precipită insuficienţă cardiacă acută, culminând cu edemul pulmonar acut.

Flutterul atrial

Este o aritmie supraventriculară care are drept cauze numai condiţii patologice organice (nu apare niciodată pe cord indemn):

- boli valvulare;
- ischemia miocardică (mai ales infarctul miocardic);
- cordul hipoxic din cordul pulmonar cronic;
- medicamente antiaritmice: chinidina administrată pentru conversia fibrilaţiei atriale la ritm sinusal poate determina flutter atrial „chinidinic" (mai poate determina hipotensiune arterială, şoc cardiogen, flutter ventricular, fibrilaţie ventriculară şi exitus).

Uneori, la administrarea digitalei, flutterul atrial poate trece în fibrilaţie atrială.

Flutterul atrial poate fi ***paroxistic*** şi ***cronic***.

Flutterul atrial cronic este o raritate (la ascultaţia inimii, se confundă cu ritmul sinusal datorită blocului atrio-ventricular 4:1) şi, invers ca la fibrilaţia atrială, problemele curente de diagnostic şi terapie sunt legate de *frecvenţa dominantă* a *flutterului atrial paroxistic*, care trebuie să-şi găsească o modalitate evolutivă/terapeutică în 24-48 ore, reprezentând o urgenţă ce necesită supraveghere clinică permanentă.

Flutterul atrial poate fi:

- ***cu bloc atrio-ventricular fix***: 2/1, 3/1, 4/1 (trebuie atenţie la diagnosticul diferenţial cu tahicardia atrială şi tahicardia paroxistică supraventriculară; se efectuează compresiunea sinusului carotidian); cea mai frecventă relaţie dintre frecvenţa atriilor şi cea a ventriculelor este 2/1 (atriile se contractă de 300 ori/minut, iar ventriculele 150 ori/minut)
- ***cu bloc atrio-ventricular variabil***, ascultaţia fiind similară cu cea din fibrilaţia atrială.

Scanned with OKEN Scanner

Tahicardia paroxistică supraventriculară

Din punctul de vedere al mecanismului de producere, se poate clasifica în două categorii:

I. prin *automatism crescut*:
a) tahicardia atrială paroxistică:
- tahicardia atrială fără bloc, cu conducere 1/1 (a se face diagnosticul diferenţial cu tahicardia sinusală);
- tahicardia atrială cu bloc (apare de obicei în intoxicaţia digitalică);
- tahicardia atrială haotică cu focare multiple atriale (apar morfologii diferite ale undei P, intervale variate PR şi RR; seamănă cu fibrilaţia atrială);

b) tahicardia joncţională.

II. prin *mecanism de reintrare*:
a) tahicardia joncţională;
b) tahicardia joncţională cu fascicul accesoriu ascuns;
c) tahicardia din sindromul WPW prin fibre James.

Etiologie

1. *pe cord indemn*:
a) tahicardia paroxistică atrială poate apărea la persoane normale, încă din copilărie (*forma Bouveret-Hoffman*), pentru care este caracteristică bruscheţea instalării şi a terminării (în mod spontan, la compresiunea sinusului carotidian, medicamentos sau electric), precum şi faptul că înaintea instalării ei nu exista nici o manifestare;
b) o altă formă de tahicardie supraventriculară este *forma Gallavardin,* care este precedată de numeroase extrasistole.
2. *pe cord patologic*:
a) sindroamele de preexcitaţie *WPW, LGL*;
b) cardiopatia ischemică (mai rar în infarctul miocardic);
c) cardiomiopatia etanolică (alături de flutterul şi fibrilaţia atrială);
d) hipertiroidie;
e) boli pulmonare hipoxemiante (cord pulmonar conic, insuficienţă respiratorie cronică);
f) intoxicaţii medicamentoase sau din mediul profesional.

Tablou clinic

- timp de 24-72 de ore se manifestă critic;
- are un debut brusc, cu palpitaţii cu caracter permanent, însoţite de senzaţia de opresiune toracică;
- poate apărea angorul funcţional;
- anxietate, ameţeli, greaţă, disconfort epigastric, oligurie şi sincopă.

La *examenul obiectiv*:
- paloare datorită scăderii debitului cardiac;
- cianoză;

Scanned with OKEN Scanner

- transpiraţii reci ;
- polipnee ;
- turgescenţa jugularelor ;
- alternanţa pulsului între 140-220/min ;
- semne de insuficienţă ventriculară stângă, care pot merge până la edem pulmonar acut ;
- poate apărea un sindrom de debit cardiac scăzut, care poate merge până la şoc cardiogen ;
- ischemia cerebrală ca rezultat al scăderii debitului cardiac ;
- ritmul cardiac poate fi regulat şi nu este influenţat de mişcările respiratorii, iar compresiunea sinusului carotidian poate stopa aritmia sau nu o influenţează ;
- poate apărea embriocardia (egalizarea zgomotelor cardiace).

Tahicardia ventriculară

Tahicardia ventriculară poate fi :

- *susţinută,* când are o durată mai mare de 30 de secunde ;
- *nesusţinută,* atunci când apar 3 complexe succesive deformate, cu o durată mai mică de 30 de secunde.

Etiologie

- infarctul miocardic acut ;
- cardiopatia hipertensivă ;
- cardiomiopatii ;
- intoxicaţia digitalică ;
- intoxicaţia chinidinică ;
- alte medicamente antiaritmice ;
- sindromul WPW ;
- sindromul QT lung.

Din punct de vedere clinic :

- ritmul este stabil, aparent regulat, fix ;
- frecvenţa este de 240-250/min ;
- apare variabilitatea în intensitate a zgomotului unu, care are uneori o intensitate ca „zgomotul de tun” ;
- variabilitatea tensiunii arteriale sistolice ;
- „lovitură de tun” la nivelul jugularelor.

Tulburări de conducere atrio-ventriculară

Clinica tulburărilor de conducere atrio-ventriculare

- pot duce la sincopă, sindrom Adams-Stookes (datorită sistolelor ineficiente se produce scăderea debitului cardiac, cu manifestări secundare scăderii debitului cerebral).

Scanned with OKEN Scanner

- în faţa unei tulburări de conducere a-v, medicul trebuie să stabilească:
  1. sediul anomaliei de conducere;
  2. riscul de progresie spre blocul atrio-ventricular total;
  3. probabilitatea ca ritmul subsidiar sediului blocului să poată fi stabil electrofiziologic şi dacă poate asigura o stabilitate hemodinamică pacientului (dacă ambele sau chiar una din aceste condiţii nu sunt îndeplinite, bolnavul trebuie îndrumat de urgenţă pentru protezarea activităţii electrice a inimii prin implantare de pacemaker).

Etiologia

1. pe cord normal la persoane hipervagotone;
2. infarctul miocardic inferior poate determina bloc atrio-ventricular total;
3. spasmul coronarian poate determina blocuri a-v gradul I şi II;
4. intoxicaţia digitalică;
5. administrarea în exces de betablocante sau anticalcice;
6. miocardita acută;
7. cardita reumatismală;
8. sarcoidoza cardiacă;
9. amiloidoza cardiacă;
10. cardiopatia hipertensivă;
11. valvulopatiile (pot determina calcificări ale sistemului de conducere);
12. intervenţiile pe cord pentru defecte septale;
13. boala Lev (calcificarea şi scleroza muşchiului, valvelor, ţesutului fibros şi excito-conductor);
14. boala Lenègre (boala sclerodegenerativă a sistemului excito-conductor).

Boala nodului sinusal

Se poate suspiciona un nod sinusal bolnav (leneş) în următoarele circumstanţe:

1. bradicardia sinusală, care nu poate fi explicată de o stare de hipervagotonie;
2. oprirea sinusală episodică sau bloc sinoatrial urmat de un ritm de scăpare;
3. asistolă după terminarea unei tahiaritmii;
4. forma *bradi-tahi*: bradicardia apare datorită nodului sinusal leneş, iar tahicardia ca expresie a ritmului de scăpare;
5. incapacitatea inimii de a relua ritmul sinusal după şoc electric, practicat în intenţia unei cardioversii la ritm sinusal a fibrilaţiei atriale cronice.

Obiectivarea bolii nodului sinusal se face prin mai multe metode:

a) testul de efort – se constată lipsa creşterii frecvenţei cardiace, adecvate efortului;
b) testul cu atropină (până la 3 mg i.v.) – lipsa creşterii frecvenţei cardiace cu cel puţin 50% faţă de frecvenţa de control;
c) teste electrofiziologice care determină:
   – timpul de recuperare sinusală întârziat peste 1400 ms (*normal sub 1200 ms*; *valoare normală corectată – sub 525 ms*), prin metoda electrostimulării atriale rapide;
   – timpul de conducere sinoatrială alungit (*normal sub 120 ms*), prin metoda stimulării atriale programate.

Sindromul sinusului carotidian

Este determinat de o hipersensibilizare a zonei reflexogene sinocarotidiene, ce determină multiple episoade aritmice prin bradicardie şi oprire cardiacă.

Această zonă reflexogenă este sensibilă la compresiune; excitaţia se transmite pe calea nervului glosofaringian spre centrul bulbar cardioinhibitor şi vasomotor (au aferenţe şi către diencefal), care prin impulsuri eferente, pe calea fibrelor vagale, se termină pe nodul sinusal, joncţiunea atrio-ventriculară şi vase, determinând bradicardie şi scăderea tensiunii arteriale.

Sindromul sinusului carotidian poate fi:

1. de tip ***cardioinhibitor***;
2. de tip ***vasodepresor***;
3. de tip ***cerebral primar***.

Simptomele sunt polimorfe şi necaracteristice: ameţeli, lipotimii, sincope, disconfort epigastric, tulburări de vedere, paloare, hiperpnee, transpiraţii, convulsii.

Modificările ECG constituie criterii de obiectivare a sindromului sinusului carotidian, concomitente cu modificările EEG (înregistrate în timpul hipoperfuziei cerebrale determinate de oprirea activităţii electrice cardiace).

Criteriile ECG, clinice (modificările TA) şi electroencefalografice, se obţin prin *manevra* (cu anumite precauţii) de *compresiune a sinusului carotidian*:

1. se produce o *rărire a ritmului cu mai mult de 50% din frecvenţa iniţială*;
2. ***pauză în activitatea electrică ventriculară mai mare de 3 s***;
3. *scăderea tensiunii arteriale cu 30 mm Hg pentru valoarea TA sistolice şi de 20 mm Hg penru cea diastolică.*

Insuficienţa cardiacă

Insuficienţa cardiacă se defineşte ca fiind un *sindrom clinic datorat incapacităţii inimii de a pompa cantitatea de sânge adecvată cerinţelor metabolice ale ţesuturilor în condiţii de repaus şi de efort.*

Performanţa cardiacă se apreciază prin *debitul cardiac* (indexul cardiac = debitul cardiac/m^2 suprafaţă coroporală), care depinde de:

1. *frecvenţa cardiacă* (condiţionată de activitatea sistemului nervos simpatic);
2. *presarcina* reprezentată de volumul telediastolic al ventriculului stâng (VTDVS);
3. *postsarcina* reprezentată de tensiunea parietală *(wall stress)*;
4. *contractilitatea*, care este proprietatea intrinsecă a miocardului.

Presarcina este echivalentă cu volumul telediastolic.

VTDVS, la rândul său, este determinat de:

1. *presiunea telediastolică a ventriculului stâng* (***PTDVS***);
2. *complianţa ventriculului stâng* (componenta vâsco-elastică intrinsecă a miocardului);
3. *contractilitatea atriului stâng*.

Scanned with OKEN Scanner

PTDVS, la rândul său, depinde de:

1. *volumul sangvin circulant total*:
   - este crescut în sarcină, hiperhidratare;
   - este sub control umoral: sistemul renină-angiotensină-aldosteron, ADH, factorul natriuretic.
2. *tonusul venos* (întoarcerea venoasă):
   - este sub controlul sistemului nervos simpatic;
   - este crescut în: efort, sarcină, febră, hipoxie, hipertiroidism.

VTDVS determină:

a) lungimea telediastolică a sarcomerului;
b) forţa de contracţie sistolică, care este în relaţie cu alungirea precontractilă optimală a fibrei (2,3 μm), realizând ***mecanismul Franck-Starling***.

Postsarcina se măsoară prin tensiunea parietală (*wall stress*) şi se defineşte ca fiind presiunea sistolică intraventriculară necesară pentru învingerea *rezistenţei la ejecţie* în timpul sistolei VS.

În anul 1938 a fost elaborat modelul Hill: elementul contractil, chiar în condiţii de repaus, este sub o anumită tensiune (este o relaxare controlată); stimulul contractil determină o contracţie izometrică pe seama elementului elastic, apoi contracţia izotonică cu scurtarea elementului contractil.

Rezistenţa la ejecţie depinde de:

A. *Factori centrali* (cardiaci):

a) impedanţa aortică, care, la rândul său, depinde de distensibilitatea vaselor mari şi de rezistenţa vasculară periferică totală;
b) volumul sangvin protosistolic;
c) grosimea peretelui.

Formula de calcul a tensiunii parietale, conform cu *legea lui Laplace*,

$$T = p \times r/2\,h$$

ia în considerare: p = presiunea intraventriculară (diastolică, de distensie ventriculară), r = raza camerei ventriculare şi h = grosimea peretelui ventricular.

Contractilitatea (proprietatea intrinsecă a miocardului de a genera presiune) este influenţată de *sistemul nervos simpatic* şi *catecolamine*, indiferent de presarcină sau postsarcină.

B. *Factori periferici* (*rezistenţa periferică totală* şi *vâscozitatea sângelui*)

Consecinţele hemodinamice ale instalării sindromului de insuficienţă cardiacă, ca rezultat al diminuării/pierderii performanţei cardiace normale, sunt:

- scăderea debitului cardiac*;
- creşterea rezistenţei vasculare periferice;
- creşterea presiunii de umplere a VS;
- creşterea retrogradă a presiunii venoase;
- creşterea diferenţei arterio-venoase în oxigen;
- retenţia de apă şi sare.

* Modele de insuficienţă cardiacă cu ***debit cardiac crescut*** sunt: hipertiroidia cu cardiotireoză, anemia severă, fistula arterio-venoasă, boala Paget, boala beri-beri.

Scanned with OKEN Scanner

Scăderea debitului cardiac determină scăderea volumului sangvin circulant efectiv, cu reducerea fluxului plasmatic renal; are loc stimularea sistemului renină-angiotensină-aldosteron, cu creşterea reabsorbţiei de sodiu la nivelul tubului contort distal, împreună cu apa.

Scăderea debitului cardiac determină vasoconstricţie arteriolară, cu reducerea ratei filtrării glomerulare, creşterea fracţiei filtrate, creşterea reabsorbţiei de sodiu şi apă pentru a creşte volumul sanguin circulant, cu transudare şi apariţia edemelor.

Creşterea presiunii venoase centrale determină creşterea presiunii capilare pulmonare, cu transudare şi scăderea volumului sangvin circulant, creşterea volumului interstiţial şi apariţia edemului pulmonar.

Aceste anomalii hemodinamice sunt cauza sau rezultatul iniţierii unor ***mecanisme compensatorii*** centrale şi periferice, declanşate de instalarea insuficienţei cardiace, unele contribuind, în cerc vicios, la agravarea manifestărilor de insuficienţă cardiacă.

Mecanisme compensatorii cardiace (centrale)

1. *Tahicardia* este un mecanism compensator rapid declanşat, dar neeconomic (se face cu preţul creşterii consumului de oxigen); are un randament limitat; poate deveni excesivă (critică), ceea ce duce la scurtarea inacceptabilă a diastolei, ceea ce agravează scăderea debitului cardiac.
2. *Dilataţia* reprezintă punerea în lucru a mecanismului diastolic Frank-Starling, ceea ce reprezintă, conform cu legea lui Laplace, creşterea razei ventriculare pentru a asigura o creştere a tensiunii parietale.
3. *Hipertrofia*:
   - suprasolicitarea prin presiune determină o *hipertrofie concentrică,* cu dezvoltarea sarcomerelor în paralel.
   - suprasolicitarea prin volum determină o *hipertrofie eccentrică,* cu dezvoltarea sarcomerelor în serie.

Mecanismele compensatorii vasculo-umorale (periferice)

1. *Redistribuirea debitului cardiac*:
   - se îndreaptă către organele vitale: cord (circulaţia coronariană), creier şi circulaţia splanhnică;
   - are loc scăderea cantităţii de sânge din tegumente, muşchi şi rinichi (apar tegumente reci, marmorate, oboseală musculară, creşterea retenţiei hidrosaline).
2. *Stimularea simpatică* determină:
   - tahicardie;
   - creşterea contractilităţii;
   - vasoconstricţie periferică datorată scăderii debitului cardiac (fenomen necesar, până la un anumit nivel, pentru menţinerea tensiunii arteriale normale);
   - redistribuirea fluxului plasmatic intrarenal către nefronii juxtaglomerulari;
   - stimularea secreţiei de renină şi catecolamine.
3. *Activarea sistemului renină-angiotensină-aldosteron* – are loc datorită stimulării simpatice şi scăderii sodiului la nivelul tubului contort distal (maculei densa).
4. *Stimularea secreţiei de ADH.*
5. *Eliberarea de prostaglandine vasodilatatoare* I, E_2 de la nivel renal, cu efect vasodilatator regional (acţionează la nivel renal, determinând vasodilataţia arteriolei aferente).
6. *Creşterea secreţiei de factor natriuretic atrial.*

Scanned with OKEN Scanner

Scăderea debitului cardiac determină scăderea volumului sangvin circulant efectiv, cu reducerea fluxului plasmatic renal; are loc stimularea sistemului renină-angiotensină-aldosteron, cu creşterea reabsorbţiei de sodiu la nivelul tubului contort distal, împreună cu apa.

Scăderea debitului cardiac determină vasoconstricţie arteriolară, cu reducerea ratei filtrării glomerulare, creşterea fracţiei filtrate, creşterea reabsorbţiei de sodiu şi apă pentru a creşte volumul sanguin circulant, cu transudare şi apariţia edemelor.

Creşterea presiunii venoase centrale determină creşterea presiunii capilare pulmonare, cu transudare şi scăderea volumului sangvin circulant, creşterea volumului interstiţial şi apariţia edemului pulmonar.

Aceste anomalii hemodinamice sunt cauza sau rezultatul iniţierii unor ***mecanisme compensatorii*** centrale şi periferice, declanşate de instalarea insuficienţei cardiace, unele contribuind, în cerc vicios, la agravarea manifestărilor de insuficienţă cardiacă.

Mecanisme compensatorii cardiace (centrale)

1. *Tahicardia* este un mecanism compensator rapid declanşat, dar neeconomic (se face cu preţul creşterii consumului de oxigen); are un randament limitat; poate deveni excesivă (critică), ceea ce duce la scurtarea inacceptabilă a diastolei, ceea ce agravează scăderea debitului cardiac.
2. *Dilataţia* reprezintă punerea în lucru a mecanismului diastolic Frank-Starling, ceea ce reprezintă, conform cu legea lui Laplace, creşterea razei ventriculare pentru a asigura o creştere a tensiunii parietale.
3. *Hipertrofia*:
   - suprasolicitarea prin presiune determină o *hipertrofie concentrică,* cu dezvoltarea sarcomerelor în paralel.
   - suprasolicitarea prin volum determină o *hipertrofie eccentrică,* cu dezvoltarea sarcomerelor în serie.

Mecanismele compensatorii vasculo-umorale (periferice)

1. *Redistribuirea debitului cardiac*:
   - se îndreaptă către organele vitale: cord (circulaţia coronariană), creier şi circulaţia splanhnică;
   - are loc scăderea cantităţii de sânge din tegumente, muşchi şi rinichi (apar tegumente reci, marmorate, oboseală musculară, creşterea retenţiei hidrosaline).
2. *Stimularea simpatică* determină:
   - tahicardie;
   - creşterea contractilităţii;
   - vasoconstricţie periferică datorată scăderii debitului cardiac (fenomen necesar, până la un anumit nivel, pentru menţinerea tensiunii arteriale normale);
   - redistribuirea fluxului plasmatic intrarenal către nefronii juxtaglomerulari;
   - stimularea secreţiei de renină şi catecolamine.
3. *Activarea sistemului renină-angiotensină-aldosteron* – are loc datorită stimulării simpatice şi scăderii sodiului la nivelul tubului contort distal (maculei densa).
4. *Stimularea secreţiei de ADH.*
5. *Eliberarea de prostaglandine vasodilatatoare* I, E_2 de la nivel renal, cu efect vasodilatator regional (acţionează la nivel renal, determinând vasodilataţia arteriolei aferente).
6. *Creşterea secreţiei de factor natriuretic atrial.*

Scanned with OKEN Scanner

Etiologie

Clasificarea cauzelor insuficienţei cardiace:

1. *Cauze mecanice (hemodinamice)*, congenitale sau dobândite, care afectează miocardul sau valvulele cardiace, pericardul, vasele coronare sau periferice şi duc la o încărcare hemodinamică sporită cu suprasolicitarea miocardului şi/sau insuficienţă coronariană, responsabile de instalarea insuficienţei cardiace.
2. *Cauze care afectează mecanisme biochimice sau fiziologice* ale contracţiei miocardice, producând o reducere a eliberării de O_2 către miocard (cauze nutriţionale, metabolice, toxice, infecţii, agenţi fizici), realizând *insuficienţa cardiacă energodinamică.*
3. *Cauze precipitante.*

În raport cu dereglarea mecanismelor principale ale funcţiei inimii de pompă hemodinamică, I.C. se poate clasifica în trei mari grupe de cauze:

I. ***Suprasolicitări de presiune sau volum***:

A. *Presiune*

1. Cauze cardiace: stenoze organice (aortică) sau funcţionale (cardiomiopatie hipertrofică obstructivă).
2. Cauze extracardiace: HTA sistemică sau pulmonară.

B. *Volum*

1. Cauze cardiace: insuficienţe organice (mitrală, aortică), şunturi intracardiace (DSA, DSV).
2. Cauze extracardiace: persistenţa de canal arterial, fistulele arterio-venoase, volemia crescută.

II. ***Pierderea contractilităţii sau a eficienţei contracţiei***:

- Cardiomiopatii primitive;
- Infecţii (miocardite);
- Nutriţionale (avitaminoza B_1), metabolice (diabet, uremie), toxice (alcool);
- Ischemice (dischinezie, akinezie, deficit de masă miocardică, infarct, anevrism);
- Aritmii (tahiaritmii sau bradiaritmii majore);
- Tulburări de geometrie şi mecanică miocardică (insuficienţe organo-funcţionale secundare);
- Agenţi fizici.

III. ***Reducerea umplerii ventriculare*** (insuficienţă cardiacă hipodiastolică):

a) Cauze pericardice (pericardită exudativă sau constrictivă);
b) Cauze miocardice (cardiomiopatie restrictivă);
c) Cauze endocardice (endocardită parietală Löffler);
d) Cauze intracavitare (trombi, mixom, sarcom);
e) Aritmii (tahicardie).

Cauzele precipitante ale insuficienţei cardiace

Este esenţial ca o căutare atentă şi sistematică a cauzelor precipitante să fie făcută la toţi pacienţii cu insuficienţă cardiacă, întrucât nerecunoaşterea şi/sau netratarea lor duce la aprecierea nefavorabilă că bolnavul este în *insuficienţă cardiacă refractară.*

Scanned with OKEN Scanner

În multe situaţii, aceste cauze precipitante pot fi tratate eficient, după care se instituie măsuri corespunzătoare pentru a preveni recurenţa lor.

Când cauzele precipitante de insuficienţă cardiacă pot fi identificate, situaţia este mai favorabilă decât atunci când, la acelaşi grad de insuficienţă cardiacă, severitatea decompensării inimii este datorată în exclusivitate progresiunii afecţiunii cardiace de bază.

Cauzele precipitante de insuficienţă cardiacă sunt prezentate în tabelul 2.37.

Tabel 2.37 – *Cauze precipitante*

A. *Cauze cardiace* 1. Infecţii: endocardită, miocardită (virală, reumatismală). 2. Toxice: alcool. 3. Dezvoltarea unor forme secundare ale bolii cardiace: survenirea infarctului la un hipertensiv cu I.C. latentă, ruptura de cordaje, tamponadă etc., la un infarct constituit. 4. Aritmiile: tahiaritmii, bradicardie marcată, disociaţie, conducere intraventriculară anormală. 5. Deprimarea contracţiei prin agenţi externi: medicamente (beta blocante, verapamil, doxorubicină), operaţii pe cord, malfuncţii de proteze, traumatisme.
B. *Cauze extracardiace* 1. Abateri de la tratamentul corect al I.C. 1.1. dietă hiposodată inadecvată; 1.2. efort; 1.3. schemă terapeutică incorectă; 1.4. combinarea nefastă a celor trei de mai sus. 2. Infecţii sistemice sau pulmonare 3. Embolismul pulmonar 4. Dezvoltarea altor afecţiuni: renale, hepatice şi administrarea de droguri care reţin apa şi sarea: corticosteroizi, perfuzii cu soluţii sodate (administrate excesiv sau rapid), estrogeni, androgeni, antiinflamatorii nonsteroide. 5. Stări hipervolemice (sarcină, obezitate, poliglobulie) şi hiperkinetice (tireotoxicoza, anemia, fistule arterio-venoase), excese fizice: efort intens şi prelungit, schimbări climatice şi alţi agenţi psiho-emoţionali.

Forme clinice de insuficienţă cardiacă

Formele clinice au fost clasificate după mai multe criterii:

A. *Patogenetic*:

1. I.C. retrogradă (Hope);
2. I.C. anterogradă (Mac Kenzie);

sau

1. I.C. energodinamică, biochimică (Hegglin);
2. I.C. hemodinamică (*congestive heart failure*).

B. *Evolutiv*:

1. I.C. latentă;
2. I.C. cu manifestări clinice:
   - acută;
   - cronică;
3. I.C. refractară.

Scanned with OKEN Scanner

C. *Localizarea defectului de pompă :*

1. I.C. stângă :
   - cauze comune : HTA, ischemia, insuficienţe sau stenoze valvulare, cardiomiopatii, miocardite, endocardită infecţioasă ;
   - cauze rare : tireotoxicoza, amiloidoza, colagenoze, hemocromatoza, tumori miocardice.
2. I.C. dreaptă :
   - cauze cardiace : stenoza mitrală, infarctul miocardic de ventricul drept ;
   - cauze pulmonare (CPC) : parenchimatoase, vasculare, deformaţii toracice, embolii pulmonare multiple.

O insuficienţă cardiacă unilaterală pură este, probabil, practic imposibilă.

Termenul de *insuficienţă cardiacă congestivă* este larg întrebuinţat în literatura medicală anglo-saxonă pentru a defini forma de I.C. în care tabloul clinic este dominat de staza retrogradă şi o congestie anormală a circulaţiei.

D. *Insuficienţa cardiacă cu debit cardiac crescut*, cum este cazul hipertiroidiei cu cardiotireoză + I.C., fistulele arterio-venoase, cordul pulmonar cronic, la care, cu toată staza venoasă şi insuficienţa de pompă, timpul de circulaţie poate rămâne scurtat, dar, în cele din urmă, când forţa de contracţie diminuează mult, debitul cardiac scade corespunzător majorităţii formelor de insuficienţă cardiacă.

În concepţia *insuficienţei cardiace retrograde* (teoria lui *Hope*), camerele inimii pot deveni insuficiente în mod independent şi, astfel, rezultă un dezechilibru de perfomanţă a ventriculelor. Majoritatea tulburărilor fiziopatologice şi clinice sunt rezultatul presiunii venoase şi a stazei dinapoia ventriculului insuficient sau a cavităţii afectate.

Ventriculul nu mai poate prelua tot sângele provenit din atrii, fiindcă nu se poate goli suficient (insuficienţă contractilă) şi/sau dilata suficient (complianţă scăzută) şi presiunea diastolică intraventriculară creşte. Debitul cardiac tinde să fie menţinut cât mai apropiat de normal şi se produc următoarele modificări adaptative :

a) creşterea volumului şi presiunii telediastolice ventriculare ;
b) creşterea presiunii intracavitare şi, eventual, a volumului atriului înapoia ventriculului insuficient ;
c) creşterea presiunii în patul venos înapoia ventriculului insuficient ;
d) creşterea retrogradă a presiunii capilare (pulmonare sau sistemice) ;
e) transudarea crescută de lichid din capilar în spaţiul interstiţial (pulmonar sau sistemic) ;
f) creşterea volumului de lichid extracelular şi apariţia edemelor în cazul insuficienţei cardiace drepte.

Majoritatea simptomelor caracteristice insuficienţei cardiace rezultă deci din această secvenţă de evenimente, retenţia hidrosalină de origine renală datorându-se creşterii presiunii în venele renale.

În concepţia *insuficienţei cardiace anterograde* (Mac Kenzie), tulburările fiziopatologice şi clinice sunt explicate de ***scăderea debitului cardiac***, având drept urmare scăderea perfuziei musculaturii scheletice (fatigabilitate), a perfuziei cerebrale (confuzii), renale (reţinere de sodiu şi apă).

Sunt declanşate mecanisme compensatoare complexe ce tind să restabilească debitul cardiac, perfuzia renală insuficientă ducând la reabsorbţia de sodiu şi apă, pentru creşterea volemică. De asemenea, retenţia renală de sodiu şi apă măreşte volumul de lichid extracelular şi, în cele din urmă, duce la stază venoasă şi edeme.

Deşi, la prima vedere, cele două mecanisme par opuse, ele se întâlnesc asociate la majoritatea bolnavilor cu insuficienţă cardiacă cronică, dar se pot întâlni şi în formă pură – ca mecanism anterograd sau retrograd – în unele tipuri etiologice de insuficienţă cardiacă acută.

Scanned with OKEN Scanner

Insuficienţa cardiacă energodinamică, biochimică, versus *insuficienţa cardiacă hemodinamică*, sunt termeni care desemnează componenta patogenică primară, metabolico-biochimică în prima formă (fără încărcare premergătoare), spre deosebire de componenta mecanică, primară (creşterea travaliului cardiac), în cea de a doua.

Insuficienţa cardiacă latentă poate fi detectată înaintea semnelor clinice de insuficienţă cardiacă, având ca indicatori principali: debitul (indexul) cardiac şi debitul sistolic (pentru funcţia sistolică) scăzute şi volumul – presiunea telediastolică ventriculară crescute (pentru funcţia diastolică).

Insuficienţa cardiacă manifestă clinic – forma comună de I.C. – depinde, în mod primordial, de viteza cu care se dezvoltă sindromul clinic şi, în mod special, de timpul necesar care a trecut pentru ca mecanismele compensatorii să devină operaţionale şi pentru ca fluidele să se acumuleze în spaţiul interstiţial.

De exemplu, când o persoană normală suferă în mod brusc o afectare anatomică sau funcţională a inimii (infarct miocardic, un bloc atrio-ventricular cu frecvenţă mai mică de 35/min sau o tahiaritmie cu frecvenţă mai mare de 180/min, o ruptură valvulară secundară endocarditei infecţioase, o embolie pulmonară), se va produce o reducere marcată, brutală a debitului cardiac, cu apariţia simptomelor perfuziei neadecvate a organelor şi/sau o stază venoasă în patul vascular înapoia ventriculului afectat.

Dacă aceleaşi anomalii anatomice sau funcţionale se dezvoltă gradual, pacientul devine gazda mecanismelor compensatorii, în special hipertrofia cardiacă, şi aceste mecanisme compensatorii ajută pacientul să-şi ajusteze şi să tolereze nu numai anomaliile anatomice, dar şi reducerea debitului cardiac, cu mai puţină dificultate.

În mod frecvent, unele manifestări clinice de insuficienţă cardiacă cronică consecutive stazei pot fi suprimate prin dietă hiposodată şi diuretice.

În anumite circumstanţe, un eveniment acut, cum ar fi infecţia, o aritmie sau oprirea tratamentului, poate precipita manifestările de insuficienţă cardiacă acută pe fondul insuficienţei cardiace cronice.

Insuficienţa cardiacă refractară este stadiul final de evoluţie a unei insuficienţe cardiace corect tratate, care devine ireductibilă cu tot tratamentul complex şi corect aplicat. Adesea termenul este aplicat incorect, insuficienţa cardiacă fiind de fapt reductibilă, dacă se recunosc şi se îndepărtează factorii precipitanţi sau se intervine prin alte mijloace decât cele consumate până la momentul dat.

Clasificarea funcţională a insuficienţei cardiace (NYHA)

Clasa funcţională:

I. Fără simptome la activităţile obişnuite;
II. Simptome (oboseală, palpitaţii sau dispnee) la activităţile obişnuite;
III. Simptomele apar la activităţi fizice mai mici decât cele obişnuite, deşi pacienţii se simt bine în repaus;
IV. Simptomele sunt prezente în repaus, bonavul este incapabil să efectueze orice fel de activităţi fără disconfort şi orice activităţi accentuează disconfortul.

Scanned with OKEN Scanner

Insuficienţa cardiacă stângă

a) Cauze comune: HTA, ischemia, insuficienţa valvulară cu localizare în inima stângă, cardiomiopatii, miocardite, endocardite.
b) Cauze rare: tireotoxicoza, amiloidoza, colagenoze, hemocromatoză, tumori miocardice.

Manifestările clinice ale insuficienţei cardiace stângi, în relaţie cu componentele hemodinamice patogenetice şi severitatea alterării lor, cuprind:

a) simptome:
- dispnee de efort;
- tusea nocturnă;
- dispneea paroxistică nocturnă – astm cardiac, edem pulmonar acut;
- dispneea continuă;
- ortopnee;
- dispnee de tip Cheyne-Stokes;
- oboseală şi slăbiciune la efort;
- nocturie;
- tulburări cerebrale;

b) semne fizice:
- semnele afecţiunii cauzatoare de I.C. stângă: HTA, leziune valvulară aortică sau mitrală, infarct miocardic;
- hipertrofia ventriculară stângă (vârful cordului cu impuls puternic, deplasat în jos şi spre stânga, spaţiul VI intercostal stâng);
- tahicardia;
- ritmul de galop;
- pulsul alternant;
- suflu de regurgitare mitrală;
- accentuarea componentei pulmonare a zgomotului 2;
- modificarea TA;
- raluri subcrepitante „de stază".

Principalul simptom al I.C. stângi este ***DISPNEEA***, sub diversele ei forme de dispnee „cardiacă":

1. *Dispneea de efort* progresivă, care apare la eforturi din ce în ce mai mici.

2. *Dispneea paroxistică nocturnă* sau astmul cardiac, care apare în jurul orei 24-1 noaptea, în mod brusc (obligă la trezirea din somn), ca o dispnee asfixică, cu tahipnee; bolnavul devine ortopneic (trebuie să se ridice în şezut pentru a înlătura/calma dispneea), uneori tuşeşte (tuse seacă, frecventă sau cu puţină expectoraţie seroasă), devine anxios. Durează 10-20 minute. Poate fi uneori prima manifestare de I.C. stângă.

Când se asociază bronhospasmul, manifestarea clinică este wheezing-ul (se completează clinica de „astm cardiac").

Tusea şi dispneea paroxistică nocturnă pot evolua, în minute sau ore, către edem pulmonar acut.

3. *Ortopneea* este dispneea care apare în clinostatism şi dispare sau scade în poziţia şezândă sau ortostatism. Din acest motiv, bolnavul evită clinostatismul, odihnindu-se sau dormind cu trunchiul ridicat (folosind mai multe perne, un fotoliu, sprijinit cu capul de o măsuţă, şezând pe marginea patului).

Iniţial, dispneea apare numai la decubit prelungit sau/şi în prezenţa unor factori favorizanţi (supraîncărcare cu lichide, mese abundente) şi trece repede dacă bolnavul se ridică, dar cu timpul devine permanentă, poziţia şezândă sau ortostatismul ameliorând-o parţial.

4. *Edemul pulmonar acut (EPA)*

Pacientul cu tuse sau astm cardiac devine palid sau cianotic, are transpiraţii profuze şi se plânge de o mare lipsă de aer. EPA poate apărea brusc ca o dispnee asfixiantă, cu ortopnee şi polipnee (30-40 min), anxietate, cianoză moderată şi paloare, transpiraţii reci însoţite de tuse, la început seacă, urmată de o expectoraţie spumoasă, albă şi apoi rozată, chiar în şuvoi continuu (poate obtura arborele bronşic = asfixie).

Bolnavul se află aşezat (ortopnee), cu picioarele atârnânde la marginea patului (mai rar în picioare), sau se află aşezat pe scaun cu mâinile şi capul pe masă; respiraţia amplă şi ralurile se aud de la distanţă, aripile nasului sunt dilatate şi sunt folosiţi muşchii respiratori accesorii, existând retracţia inspiratorie a foselor supraclaviculare şi a spaţiilor intercostale.

La ascultaţia pulmonilor se aud raluri subcrepitante, la început la baze, apoi urcând progresiv, până la vârfuri.

Aceste raluri se aud uneori mai greu din cauza ralurilor bronhice, în special sibilante, care domină ascultaţia, ceea ce face ca perceperea unor sufluri sau zgomote cardiace (galop) să fie dificilă, iar cauza edemului pulmonar să nu fie evidentă deodată.

Pulsul – este tahicardic sau tahiaritmic (bradicardia poate semnifica blocul), bine bătut şi TA sistolo-diastolică crescută peste valorile obişnuite ale bolnavului.

În fazele terminale ale evoluţiei unui edem pulmonar acut (sau când complică un infarct miocardic), se produce hipotensiune arterială, şoc cardiogen şi pulsul devine mic, filiform. Modalităţile de evoluţie a edemului pulmonar acut sunt: regresiunea simptomelor, cu regresiunea şi dispariţia ralurilor (spontan, în cazuri uşoare) sau evoluţia către şoc cardiogen, asfixie şi moarte.

Edemul pulmonar acut, în forma lui completă, nu poate fi confundat cu nici o altă formă de dispnee, trebuind să fie clarificată numai cauza hemodinamică sau nehemodinamică a lui.

Odată cu instalarea insuficienţei cardiace drepte, a fibrozei interstiţiale şi a sclerozei arteriolelor pulmonare, frecvenţa edemului pulmonar acut scade.

Regresiunea manifestărilor (chiar sub tratament adecvat) este mult mai lentă decât instalarea lor, în funcţie de severitatea condiţiei etiologice, necesitând de la 1-2 ore până la 24 de ore, mai ales când simptomele de edem pulmonar acut revin „în valuri".

Alte simptome de insuficienţă cardiacă stângă:

5. *Respiraţia Cheyne-Stokes*, cunoscută şi sub numele de respiraţie periodică sau ciclică, este caracterizată printr-o combinaţie a depresiei sensibilităţii centrului respirator la bioxidul de carbon cu insuficienţa cardiacă stângă.

Scanned with OKEN Scanner

În timpul fazei apneice, PaO_2 scade şi $PaCO_2$ creşte; această anomalie a gazelor sangvine excită centrul respirator deprimat, ducând la hiperventilaţie şi, în continuare, hipocapnee, urmată de o perioadă de apnee.

Principala cauză a respiraţiei Cheyne-Stokes este leziunea cerebrală generată de ateroscleroză sau un accident vascular cerebral anterior.

Aceste cauze sunt adesea exagerate de somn, barbituraţi sau narcotice care conduc la o deprimare suplimentară a centrului respirator.

Insuficienţa cardiacă stângă, care prelungeşte timpul de circulaţie de la plămân la creier, duce la un răspuns „vâscos" al sistemului nervos şi este responsabilă de oscilaţiile între apnee şi hiperpnee şi împiedică revenirea la un steady-state a ventilaţiei şi gazelor sangvine.

În mod obişnuit, pacientul cu insuficienţă cardiacă se trezeşte noaptea cu dispnee precipitată de respiraţia Cheyne-Stokes (în perioada de hiperpnee), care este confundată cu insomnie. Respiraţia Cheyne-Stokes poate apărea şi ziua. Somnul diminuează sensibilitatea centrului respirator.

Modificările biochimice ale gazelor sangvine predispun la aritmii.

Aminofilina, care stimulează centrul respirator, poate suprima respiraţia de tip Cheyne-Stokes.

6. *Nicturia* (sau nocturia) se produce ca rezultat al excreţiei lichidului de edem acumulat în cursul zilei, excreţie favorizată de poziţia culcat a bolnavului în timpul nopţii. Adesea, reflectă scăderea funcţiei de pompă a inimii în repaus şi efectul diureticelor administrate în timpul zilei.

7. *Tulburările cerebrale*, favorizate prin deficite aterosclerotice de irigaţie cerebrală, se manifestă prin cefalee, ameţeli, somnolenţă sau insomnie, obnubilare, confuzie mintală sau chiar tulburări de tip psihotic. Pot apărea/accentua deficite neurologice de focar sau accentuează fenomenele pseudobulbare.

Semnele fizice

1. *Atestarea posibilă a cauzei de insuficienţă ventriculară stângă*: HTA, leziune valvulară mitrală sau aortică, infarct miocardic.

2. *Hipertrofia ventriculară stângă* – palparea vârfului ventriculului stâng deplasat către stânga şi în jos (confirmată ECG, ECO sau Rx).

Ocazional, se poate palpa o expansiune sistolică a unei dilataţii anevrismale a VS.

Lipseşte în infarctul miocardic acut, ruptura de pilieri (sau de cordaje, sigmoide aortice) sau când intervine o tulburare de ritm cardiac rapid.

3. *Tahicardia sinusală sau tahiaritmia*

Tahicardia compensatorie, ca semn de insuficienţă ventriculară stângă constituie un semn cel puţin pentru insuficienţa cardiacă latentă; când nu este concludentă cauza tahicardiei, tratamentul digitalic de probă poate fi concludent.

4. *Galopul ventricular protodiastolic*, prin prezenţa zgomotului III, ce survine în medie la 0,13-0,16 secunde după zgomotul II, constituie un semn de disfuncţie ventriculară prin insuficienţa cardiacă stângă (cel puţin latentă când pacientul declară că este asimptomatic).

Zgomotul III este considerat o raritate după vârsta de 40 de ani (nu poate fi interpretat ca fiziologic), de aceea, apariţia sa în protodiastolă trebuie considerată patologică, până la proba contrarie.

Scanned with OKEN Scanner

Galopul ventricular se aude mai bine când există „atmosfera de galop", adică în contextul tahicardiei (când debitul sangvin transmitral este mai mare), în decubit lateral stâng şi după ce pacientul a făcut o expiraţie completă. Galopul ventricular stâng este mai puternic audibil *după* inspiraţie, în timp ce galopul drept *în timpul* inspiraţiei.

Când insuficienţa ventriculară stângă apare în condiţiile unui ventricul stâng mai puţin compliant, apare *galopul atrial* (prezenţa zgomotului IV), mai greu audibil (cere o experienţă clinică avansată, necesită FONO).

5. *Pulsul alternant* este un semn de insuficienţă ventriculară stângă severă, atestând tulburări grave de contractilitate, în general (suprasolicitarea VS îndelungată prin hipertensiune arterială, stenoză aortică, cardiomiopatii primitive sau consecutive unei ischemii miocardice).

Se caracterizează printr-un ritm regulat, în care alternează o contracţie puternică cu una slabă (se deosebeşte de pulsul bigeminat, în care bătaia slabă urmează bătăii puternice la un interval mai scurt decât intervalul între cea slabă şi cea puternică, ce urmează), la intervale egale, sau pulsaţia slabă este mai apropiată (cu 0,01-0,03 secunde, pe înregistrările sfigmografice la femurală) de pulsaţia mai puternică ce o urmează.

Pulsul alternant presupune existenţa unui ritm cardiac regulat. Coexistă frecvent cu un galop ventricular stâng. La ascultaţia inimii poate exista o alternanţă între intensitatea zgomotelor normale sau anormale şi a suflurilor.

Ocazional, alternanţa mecanică se însoţeşte de alternanţa electrică a complexelor ventriculare ECG. Tot ocazional, bătaia slabă este atât de insuficientă, încât nu reuşeşte să deschidă valvulele aortice şi, aparent, rezultă o înjumătăţire a pulsului, situaţie denumită *alternanţă totală*. În această situaţie, zgomotul II nu se aude.

Pulsul alternant este mai evident în prezenţa tahicardiei, în condiţii de reducere a întoarcerii venoase (ridicarea în picioare, venodilatatoare, sângerare); este diminuat prin creşterea întoarcerii venoase (efort, poziţie culcat) şi este iniţiat adesea de o extrasistolă ventriculară (o refacere bruscă a fibrelor după extrasistolă = bătaia puternică, urmată de o refacere incompletă şi o insuficienţă a elementelor contractile = bătaia slabă).

6. *Suflul de insuficienţă mitrală organo-funcţională* este datorat dilataţiei VS şi dispare odată cu ameliorarea/tratamentul I.C. stângi.

Suflul de insuficienţă mitrală datorat regurgitării mitrale printr-o leziune organică se atenuează pe măsura progresiei insuficienţei ventriculare stângi şi se intensifică după tratament şi ameliorarea insuficienţei cardiace.

7. *Accentuarea componentei pulmonare a zgomotului 2.*

8. *Tensiunea arterială* creşte în edemul pulmonar acut, însă, pe măsura progresiei insuficienţei ventriculare stângi cronice, debitul cardiac scade, încât modifică TA: la hipertensivi – scădere până la normalizare, hipotensiune arterială şi sincopă la efort, dacă pacientul este normotensiv.

Hipotensiunea arterială prin debit cardiac scăzut poate fi accentuată de diuretice puternice şi arterodilatatoare, evoluând cu hipotensiune ortostatică, sincopă în ortostatism sau la efort.

9. *Examenul pulmonului*: raluri subcrepitante sau crepitante (groase) de stază, la baze.

Congestia mucoasei bronşice poate provoca hipersecreţie de mucus şi apariţia de raluri sibilante.

Hidrotoraxul uni- sau bilateral poate apărea şi în insuficienţa cardiacă stângă izolată.

Scanned with OKEN Scanner

Insuficienţa cardiacă dreaptă

Este caracterizată, predominant, prin semne fizice. Totuşi, sunt unele simptome comune, cum ar fi: anorexia, oboseala, durerile în etajul superior al abdomenului (reflectă congestia hepatică şi viscerală consecutivă creşterii presiunii venoase), oliguria, în cursul zilei, şi poliuria nocturnă.

Dispneea datorată insuficienţei cardiace drepte este rară. În cazurile severe, avansate, bolnavii se prezintă cianotici, cu o permanentă sete de aer, cu ameţeli, confuzie şi alte tulburări mentale.

Dispneea, care rareori poate fi însoţită de ortopnee, se poate datora unei disfuncţii ventilatorii de tip restrictiv, sau ca urmare a unui hidrotorax sau ascite voluminoase ce comprimă plămânii.

Sincopele pot surveni în timpul efortului (hipoperfuzia cerebrală), ca urmare a incapacităţii VD de a-şi creşte suficient debitul; sincopele pot apărea şi în absenţa unei insuficienţe contractile patente, dacă obstrucţia din faţa VD este severă (stenoză pulmonară strânsă).

Examenul fizic

1. *Cianoza*

Are un mecanism periferic (creşterea extragerii de O_2 de către ţesuturi); se asociază cu cianoză centrală în afecţiuni cu scurtcircuit dreapta-stânga (nu este condiţionată direct de I.C. dreaptă).

2. *Distensia venelor sistemice* (turgescenţa jugularelor)

Venele de pe faţa dorsală a mâinilor rămân turgescente şi când acestea, ridicate progresiv, ajung la nivelul unghiului lui Louis, iar venele jugulare nu se aplatizează odată cu ridicarea trunchiului – ambele situaţii atestă hipertensiunea venoasă consecutivă I.C. drepte.

Semnul Kussmaul: în inspir profund, venele jugulare în loc să se aplatizeze, pot deveni mai turgescente.

Refluxul hepato-jugular este vizibil prin creşterea turgescenţei jugularelor la compresia (1 minut) abdomenului sau numai a ficatului; manevra este utilă în cazurile latente de insuficienţă cardiacă dreaptă şi pentru diferenţierea unei hepatomegalii de cauză hemodinamică (reflux hepato-jugular pozitiv), de hepatomegalia din ciroză, hepatoame etc.

3. *Examinarea cordului*

3.1. Semnul Harzer: mărirea VD, care se percepe ca o pulsaţie (independentă de pulsaţia vârfului cordului) sub apendicele xifoid.

3.2. Galopul protodiastolic drept: se aude cel mai bine la nivelul apendicelui xifoid şi/sau pe marginea stângă a sternului, în spaţiile intercostale IV şi V, în timpul unei inspiraţii profunde.

3.3. Suflu de insuficienţă tricuspidiană organo-funcţională (prin dilatarea VD); se accentuează în inspiraţie profundă (creşte întoarcerea venoasă şi debitul transtricuspidian). Dispare odată cu ameliorarea, prin tratament, a insuficienţei cardiace drepte.

Scanned with OKEN Scanner

3.4. Semnele fizice ale afecţiunii de bază (stenoză pulmonară, stenoză mitrală, hipertensiune pulmonară primitivă – accentuarea zgomotului II).
3.5. Tahicardia sinusală.

4. *Afectarea ficatului*
4.1. Hepatomegalia – ficat dur şi pulsatil (expansiune sistolică în insuficienţă tricuspidiană).
4.2. Icterul – apare în insuficienţa dreaptă acută, dar şi în cea cronică severă, mai ales dacă există insuficienţă tricuspidiană. Hiperbilirubinemia (directă şi indirectă) poate fi (parţial) explicată de colestaza intrahepatică. O altă cauză a icterului este hemoliza extravasculară prin infarct pulmonar.
4.3. Ascita – se dezvoltă în cadrul retenţiei hidrosaline, după apariţia edemelor.
4.4. Necroza centrolobulară – duce la: hipertransaminazemie, insuficienţă hepatică, comă.

5. *Edemele*
- Sunt precedate de o retenţie hidrosalină de 4-5 l.
- Pot dispare după repausul din cursul nopţii.
- Când devin permanente se pot extinde (anasarcă), apar în regiunea sacrată la cei obligaţi să stea în pat.
- Edemele vechi se complică cu celulita fibrozantă, pahidermie şi pigmentări cutanate (regiunea pretibială).

6. *Caşexia cardiacă* – cauze: anorexie, vărsături, edematierea mucoasei intestinale, enteropatia exudativă, evacuări repetate de colecţii lichidiene, sinteză hepatică de proteine redusă, creşterea metabolismului total, asocierea de tumori maligne.

Insuficienţa cardiacă globală

Caracteristici:
1. Insuficienţa cardiacă dreaptă se dezvoltă din cauza/după insuficienţa cardiacă stângă (rareori invers), dacă insuficienţa cardiacă biventriculară nu apare simultan;
2. Poate fi conturată de la debutul manifestărilor (miocardita, cardiomiopatia primitivă), dar predomină manifestările de insuficienţă stângă;
3. Sunt reunite simptomele insuficienţei stângi (dispneea) cu semnele fizice ale insuficienţei drepte (edeme, hepatomegalie, turgescenţa venelor sistemice); când insuficienţa ventriculului drept se datorează insuficienţei stângi, semnele de stază pulmonară (dispneea) regresează;
4. Hidrotoraxul este, în mod obişnuit, bilateral, dar şi unilateral (dreapta). Revărsatul drept este rar în cordul pulmonar cronic, iar cel stâng apare mai frecvent în cazul hipertensiunii pulmonare venoase. Hidrotoraxul interlobar reversibil („tumori-fantomă") poate persista.

Hidrotoraxul vechi (transudat) îşi sporeşte treptat conţinutul în proteine (> 25 g/l) şi devine exudat.

Scanned with OKEN Scanner

Diagnosticul pozitiv în insuficienţa cardiacă

Diagnosticul pozitiv se bazează pe:

a) *Recunoaşterea afecţiunii de bază* care a dus la insuficienţa ventriculului stâng, prin trecerea în revistă a tuturor cauzelor menţionate la capitolul „etiologie". Apoi, diagnosticul pozitiv se lărgeşte prin:

b) *Recunoaşterea simptomelor – semnelor de insuficienţă cardiacă*, stângă, dreaptă sau globală, analizând modul de manifestare a dispneei în insuficienţă cardiacă stângă, semnele fizice de insuficienţă cardiacă dreaptă (edeme, hepatomegalie, jugulare turgescente), izolate sau în cadrul unei insuficienţe cardiace globale (vezi simptome şi semne clinice la „forme clinice de insuficienţă cardiacă").

De un real folos în aprecierea cauzelor şi stadiului de insuficienţă cardiacă sunt metodele paraclinice (utile pentru stabilirea indicaţiilor chirurgicale): examenul radiologic, presiunea venoasă periferică, timpul de circulaţie, ecocardiografia, testul de efort pentru determinarea capacităţii maxime de utilizare a O_2 şi timpul de apariţie a metabolismului anaerob, timpii sistolici, ECG, cateterismul cardiac, ventriculografia radioizotopică şi rezonanţa magnetică nucleară (fracţie de ejecţie, debit cardiac, parametrii de performanţă cardiacă şi hemodinamică de mare acurateţe), examenul de urină (rinichi cardiac).

1. *Examenul radiologic* se adresează cordului, pulmonului şi pleurei.

1.a. *Cord*: se determină *indicele (raportul) cardiotoracic*, care este mai mare de 0,5, *volumul cordului* mai mare de 450 cm^3/m^2 (femei) sau 500 cm^3/m^2 (bărbaţi). Se descrie *configuraţia inimii* mărite, care oferă date valoroase în stabilirea etiopatogeniei. Când un pacient este cunoscut ca având o afecţiune cardiacă, modificările în dimensiunile inimii pe o anumită perioadă de timp pot fi folosite pentru a evalua progresia afecţiunii şi a rezultatelor tratamentului.

1.b. *Pulmoni şi pleură* (semne radiologice de insuficienţă cardiacă):

- egalizarea calibrului venelor de la bază cu cele dinspre vârfuri (normal mai subţiri) sau chiar mărirea acestora din urmă (aspectul de „coarne de cerb");
- estomparea contururilor vaselor centrale şi periferice (mai groase) = edem perivascular;
- voalarea câmpurilor pulmonare – perihilar;
- linii Kerley (= edem prelungit şi lichid în spaţiile septale, interlobulare): *B* – situate la baze, au dispoziţie orizontală, perpendiculară pe suprafaţa pleurală sau verticale, supradiafragmatic; dimensiuni: subţiri cu grosime egală sau mai mică de 1 mm şi scurte (1-3 cm); *A* – perihilare, spre periferie, dimensiuni mai mari: grosime 1-2 mm şi lungime 4-6 cm;
- edemul pulmonar cronic: „aripi de fluture" perihilar bilateral; opacităţi unilaterale, neomogene (intraalveolare); „tumori-fantomă" – acumulare unilaterală a lichidului intrascizural;
- mărirea diametrului arterei pulmonare drepte descendente la peste 16 mm;
- lărgirea venei cave superioare şi a venei azygos (creşterea presiunii venoase sistemice).

2. *Creşterea presiunii venoase periferice* peste 12 cm apă, măsurată cu un manometru, la determinare spontană sau după compresiune hepatică, sau după ridicarea membrelor inferioare.

Scanned with OKEN Scanner

3. *Prelungirea timpului de circulaţie*

4. *ECG*: este fără valoare diagnostică directă în diagnosticul insuficienţei cardiace. Ajută la clarificarea diagnosticului etiologic şi indică, eventual, care cavităţi sunt hipertrofiate/dilatate.

5. *Ecocardiografia* poate oferi următoarele date:

5.a. – dimensiunile şi forma cavităţilor inimii dilatate, grosimea pereţilor şi a septului ventricular;

5.b. – performanţa VS prin măsurarea parametrilor hemodinamici: volum – bătaie, fracţia de ejecţie, fracţia de scurtare, viteza medie de scurtare circumferenţială (VCF), cu excepţia ventriculului diskinetic, hipokinetic parcelar;

5.c. – aprecierea mişcărilor segmentare (akinezie) şi şunturilor;

5.d. – cuantificarea regurgitaţiilor şi a debitelor şunturilor (Doppler).

Metoda ecocardiografică a devenit prioritară (dat fiind caracterul noninvaziv, uşurinţa determinărilor şi specificitatea ridicată) în determinările privind performanţa cardiacă şi obţinerea datelor hemodinamice uzuale.

Pentru utilizarea clinică a informaţiilor obţinute ecocardiografic, consultaţi tabelul 2.38 şi tabelul 2.40.

Timpii sistolici

Folosesc pentru a determina performanţa cardiacă printr-o metodă simplă, nontraumatică şi cu posibilitatea repetării în evoluţia clinică a pacientului, de la insuficienţa cardiacă latentă până la compromiterea severă (ex. infarctul de miocard) a contractilităţii.

Principalii timpi sistolici sunt:
- PPE (perioada de preejecţie) = PEP (literatura anglo-saxonă);
- PEVS (perioada de ejecţie a VS) = LVET;
- Q-Zg. II (sistola electromecanică).

Tabel 2.38 – *Dimensiuni şi parametri funcţionali normali la examinarea ECO – 2D*

CAVITATEA	PARAMETRU	VALORI NORMALE
Ventricul stâng	Diametre	
	– Diametrul diastolic transversal	36-52 mm
	– Diametrul sistolic transversal	23-39 mm
	Funcţia sistolică	
	– FE (fracţia de ejecţie)	> 60%
	– FS (fracţia de scurtare)	28-42%
	– VCF (viteza de scurtare a fibrelor circumferenţiale)	1,2-2,2 circ./s
Atriul stâng	– Diametrul anteroposterior (parasternal stâng)	30 mm
	– Diametrul superoinferior (apical – 4 camere, parasternal stâng)	42 mm
	– Diametrul lateromedian (apical – 4 camere)	36 mm
Atriul drept	– Diametrul lateromedian	37 mm
	– Diametrul superoinferior	42 mm
Ventricul drept	– Diametrul transversal	25-42 mm

Scanned with OKEN Scanner

Durata timpilor sistolici se măsoară astfel (FONO + SFIGMOGRAMA + ECG): Q-Zg. II = de la începutul undei Q (ECG) până la prima vibraţie amplă a zgomotului II (FONO); PEVS = de la piciorul SFG carotidiene, unde începe panta abruptă, până la incizura carotidiană; PEP = de la unda Q (ECG) până la piciorul SFG carotidiene (unde începe panta abruptă) sau se scade PEVS din Q-Zg. II.

În insuficienţa cardiacă stângă se constată: alungirea PPE şi scurtarea duratei ejecţiei (PEVS).

Drogurile inotrope (digitala) scad atât PPE, cât şi PEVS.

Raportul Weissler = PPE/PEVS.

Raportul Weissler trebuie să fie mai mic de 0,42 pentru a afirma o bună performanţă cardiacă, când nu există nici o influenţare externă a inotropismului.

Cateterismul cardiac şi angiocardiografia

Cateterismul cardiac este utilizat pentru a obţine:

a) informaţii privind presiunile intracavitare (vezi tabelul 2.39): pre- şi postoperator (chirurgia cardiacă), evoluţia cronică a pacientului, monitorizarea hemodinamică a infarctului de miocard cu insuficienţă cardiacă etc.;
b) injectarea de substanţă de contrast pentru angiocardiografie;
c) determinarea parametrilor de contractilitate în VS, prin utilizarea a 5 grupe de indicatori:
   1. indici izometrici: dp/dt, V max. (diminuaţi în IC);
   2. indici de ejecţie: V_{CF}, V_{EC}, FE, FS (diminuaţi în IC);
   3. indici telesistolici (PT_S/VT_S) (diminuaţi în IC);
   4. curbele privind raportul forţă-velocitate-lungime (viteza de scurtare şi proporţia scurtării fibrelor sunt diminuate pentru o aceeaşi tensiune parietală);
   5. curba Starling – aspect aplatizat.

Tabel 2.39 – *Principalele valori hemodinamice (fundamentale) obţinute la cateterismul cardiac*

Determinare hemodinamică	Media	Limite	Determinare hemodinamică	Media	Limite
Index cardiac l/min/m²	3,4	2,8-4,2	Artera pulmonară:		
Index sistolic ml/bătaie	47	30-65	– sistolă	24	15-28
Volum terminal diastolic ml/m²	70	50-90	– diastolă	10	5-16
Diferenţa a-v în O_2 (ml/l sânge)	38	30-48	– medie	16	10-22
Sa O_2%	98	94-100	Vena cavă:		
Presiuni (mmHG):			– maximă	7	2-14
VS – sistolă	130	90-140	– minimă	5	0-8
– diastolă (PTDVS)	7	4-12	– medie	6	1-10
AS – maximă	13	6-20	PCP: – maximă	16	9-23
– minimă	3	-2-+9	– minimă	6	1-12
– medie	7	4-12	– medie	9	6-15
VD – sistolă	24	15-28			
– diastolă (PTDVD)	4	0-8			
AD – maximă	7	2-14			
– minimă	2	-2-+6			
– medie	4	-1-+8			

Scanned with OKEN Scanner

Angiocardiografia cu substanţă de contrast sau ventriculografia radioizotopică oferă date privind etiologia insuficienţei cardiace (şunturi), severitatea consecinţelor hemodinamice a afecţiunii constatate (gradul regurgitării în insuficienţa valvulară), evaluarea funcţiei ventriculare (determinarea FE).

Proba de efort apreciază capacitatea maximă de utilizare a O_2 (în general peste 25 cm^3/kg/min la sănătoşi) şi creşterea lactacidemiei (sub 12 mg% – la sănătoşi), în condiţii de efort maximal care trebuie atins progresiv şi lent (creşterea graduată a frecvenţei cardiace la o durată de peste 6 min a efortului), prin apariţia dispneei (lactacidemiei mai mare de 12 mg%, caracteristică insuficienţei cardiace) şi fatigabilităţii.

Alte teste paraclinice

a) Răsunetul IC asupra sumarului de urină şi funcţiei renale se apreciază prin examenul urinei (proteinurie < 1 g/l, apariţia cilindrilor granuloşi în sediment), *retenţia azotată* (mecanism prerenal) atestând noţiunea de „rinichi cardiac".

b) Determinarea electroliţilor serici (Na^+, Ka^+, Mg^{2+}) – hiponatremie de diluţie, hipokalemie prin diuretice şi a RA (acidoza este un semn de gravitate), determinări Astrup (pH, paO_2, $paCO_2$).

c) Teste biochimice hepatice: bilirubinemia (crescută în ficatul de stază), sindrom de hepatocitoliză (TGP crescut), dozarea proteinelor şi serum albuminelor, a fibrinogenului şi a altor factori ai coagulării (sindrom hemoragipar).

d) Explorarea funcţională respiratorie: scăderea CV, scăderea VR şi a complianţei pulmonare, creşterea rezistenţei la flux, reducerea capacităţii de difuziune a gazelor.

Tabel 2.40 – *Sinteză asupra principalelor date hemodinamice (10) şi metodele de determinare folosite în aprecierea performanţei cardiace* (ECO-timpii sistolici-izotopi-angio-cateterism)*

Nr. crt.	Parametru hemodinamic	Valori normale	Metode
1.	Debit (index) cardiac	3,4 l/min/m^2	Cateterism (I) = metoda Fick (I) diluţia unui colorant (I) termodiluţia (I); Radioizotopic (NI); Fizical mecanocardiografie (NI)
2.	PTDVS	12 mm Hg	Cateterism stâng (la cateterismul drept, PCP_m = PTDVS, când nu există baraj mitral sau pulmonar venos)
3.	Rezistenţa vasculară sistemică	700-1600 (dyne.sec.cm.$^{-5}$)	Cateterism
4.	PPE	131± 10 ms	Mecanocardiografie (NI)
5.	PEVS	413 ± 10 ms	Mecanocardiografie (NI)
6.	Indice Weissler	< 0,42	idem
7.	FE	> 60%	Angiografie (I); Radioizotopic (NI); ECO (NI)
8.	dp/dt	1500 mm Hg/s	Cateterism stâng
9.	FS	28-42%	ECO, Cateterism
10.	Vcf	1,2-2,2 circ./s	ECO, Angiografie

* Secvenţa (ierarhia) utilizării metodelor de investigare; I=invaziv; NI=noninvaziv; PCP_m=presiunea capilară pulmonară (medie); PTDVS = presiunea terminal diastolică a VS; dp/dt=prima derivată a presiunii (variaţia maximă a presiunii în unitatea de timp = rata de creştere a presiunii intraventriculare); FE=fracţia de ejecţie; Vcf=viteza de scurtare a fibrelor circumferenţiale.

Scanned with OKEN Scanner

CAPITOLUL 3

BOLI RENALE

O clasificare generală a bolilor renale separă „bolile nefrologice" de „bolile urologice" şi, ca atare, sunt studiate în clinica medicală. În rândurile care urmează ne vom ocupa de bolile „*medicale*" renale (sau *nefrologice*, diagnosticate şi tratate în clinica medicală), care sunt clasificate în patru mari grupe:

I. *Nefropatii glomerulare*;
II. *Nefropatii tubulare*;
III. *Nefropatii interstiţiale*;
IV. *Nefropatii vasculare*.

Exemple clasice de boli renale „urologice" sunt *nefropatia obstructivă* şi *tumorile renale*.

Nefropatii glomerulare

Introducere

Pentru înţelegerea capitolului „nefropatii glomerulare", trebuie să recunoaştem că abordarea acestor boli nu poate fi făcută fără cunoştinţe serioase de morfologie normală şi patologică a rinichiului (glomerulului), de fiziologie şi fiziopatologie renală, de imunologie şi explorare funcţională renală. De aceea, cititorul este invitat să-şi reamintească următoarele date esenţiale cunoaşterii nefropatiilor glomerulare:

I. Principalele **manifestări clinice şi sindroame** evidenţiate în evoluţia nefropatiilor glomerulare;
II. Evaluarea corectă şi completă a **sumarului de urină**;
III. Cunoaşterea **explorării funcţionale renale**;
IV. Cunoaşterea **morfologiei glomerulului** în microscopia optică (**MO**), electronică (**ME**) şi imunofluorescenţă (**IMF**);
V. Cunoaşterea **explorării imunologice** uzuale în nefropatiile glomerulare.

I. Manifestări clinice in nefropatiile glomerulare

Principalele manifestări clinice în nefropatiile glomerulare (NG) sunt: edemele, cu o dispunere caracteristică (palpebrale, retromaleolare), hematuria macro-/microscopică, oliguria, HTA, pe care le regăsim în principalele sindroame ce atestă o suferinţă glomerulară:

A. **Sindromul nefritic**
   a) ***acut*** şi
   b) ***cronic***.

Scanned with OKEN Scanner

B. Sindromul nefrotic
C. Forme de NG oligosimptomatice
D. Sindromul clinic de insuficienţă renală acută
E. Sindromul clinic de insuficienţă renală cronică

A. ***Sindromul nefritic acut*** este format din: ***Proteinurie*** + ***Hematurie*** + ***Oligurie*** + ***Retenţie de Na^+ şi apă (edeme)*** + ***HTA secundară.***
Sindromul nefritic cronic: Proteinurie + ***Hematurie*** + ***HTA secundară.***

B. ***Sindromul nefrotic*** este definit ca un *sindrom clinico-biologic* constând din:

(±) * ***edeme*** +
(în *urină*) * ***proteinurie*** > ***3,5 g***/24 ore + lipurie
(în *sânge*) * ***hipoproteinemie*** (< 60 g/l)
* ***hiposerinemie*** (< 25 g/l)
* *hiperlipemie* cu ***hipercolesterolemie***

C. ***Forme de NG oligosimptomatice:*** se relevă numai printr-o singură manifestare clinică, ca de exemplu, numai prin HTA, care este o HTA secundară renoparenchimatoasă, ca unică manifestare a unei nefropatii glomerulare, evolutive sau primitive, fapt atestat de puncţia biopsie renală, ce arată că nu ne aflăm în faţa unei HTA „esenţiale", ci în faţa unei HTA secundare ignorate, sub aspectul bilanţului etiologic, cu substrat morfologic renal de GN cronică.

D. ***Sindromul clinic de insuficienţă renală acută*** complică evoluţia nefropatiilor glomerulare (glomerulonefritelor) în faza acută.

E. ***Sindromul clinic de insuficienţă renală cronică*** este sindromul de „acoperire" a nefropatiilor glomerulare (glomerulonefritelor), ignorate, descoperite sau ajunse progresiv în faza finală de evoluţie, când sunt prezente deja semnele de insuficienţă renală cronică.

II. Evaluarea corectă şi completă a sumarului de urină

În evaluarea sumarului de urină se va proceda la punerea în evidenţă a ***proteinuriei*** (calitativ şi cantitativ, cu albuminometrul Esbach), ca semn major al participării glomerulare la afecţiunea renală studiată; se vor face dozări repetate, ce arată prezenţa constantă a eliminărilor de proteine, la valori peste 1 g/24 ore, până la valori ce depăşesc *pragul nefrotic* de 3,5 g/24 ore (sau 3,2 g/l urină).

Al doilea element de semnătură (*hallmark*) al unei suferinţe glomerulare este ***hematuria*** microscopică, constantă şi semnificativă (peste 1000 hematii/minut la testul Addis-Hamburger sau peste 3 hematii/mm^3 la testul Stansfeld-Webb).

Al treilea element de interes al sumarului de urină este ilustrat de prezenţa ***cilindrilor***: hematici, hialini, granuloşi în sedimentul urinar, dar nu şi a cilindrilor leucocitari.

Asocierea ***glicozurie*** + *proteinurie* la un pacient cu diabet zaharat mai vechi de 10 ani trebuie să îndrume analiza cazului spre posibilitatea unei nefropatii diabetice glomerulare cu sindrom Kimmelstiel-Wilson.

Scanned with OKEN Scanner

III. Explorarea funcţională renală

Densitatea urinară (normal peste 1025); *proba concentraţiei* (Volhard);
Clearance-ul *de creatinină* – este expresia filtrării glomerurale, normal *120 ml/min*;
Clearance-ul *PAH* – apreciază fluxul plasmatic renal, normal *600 ml/min*;
Fracţia filtrată (FF) – este raportul celor două clearance-uri × 100, normal = 20%;
Concentraţia ureei urinare, normal peste 20-25 g/24 ore (sub 13 g/24 ore – semnifică o insuficienţă renală organică).

IV. Morfologia glomerulului

Histologia normală a glomerulului recunoaşte: ***membrana bazală*** (MB) glomerulară, care are doi versanţi, versantul extern, care este reprezentat de ***celula epitelială*** (*podocitară*), celulă prevăzută cu *prelungiri podocitare (pedicele)*, şi versantul intern, care este reprezentat de ***celula endotelială***. Între celulele endoteliale există pori, dând versantului intern aspectul de lamelă fenestrată (*lamina fenestrata*). Între celulele epiteliale şi ţesutul dintre ansele capilare există *spaţiul mezangial* cu ***celule intercapilare*** (*mezangiale*).

V. Explorarea imunologică

Imunelectroforeza (tehnica Mancini): Ig G = 1200-1400 mg%, Ig M = 30-210 mg%, Ig A = 200-300 mg%.
Complementul total = 150-250 U/ml, C_3 = 55-120 mg%, C_4 = 20-50 mg%.
ASLO = 250 u Todd.

Patogenia NG – mecanisme

Majoritatea nefropatiilor glomerulare sunt declanşate de mecanisme imunologice, care implică ***existenţa unui antigen (Ag) şi a unui anticorp (Ac).***

Ag este în 80-90% din cazuri necunoscut, iar în restul de 10-20% cunoscut, şi poate fi identificat ca:

a) *extrinsec*:
   - viral (mononucleoza infecţioasă, hepatita virală tip B, infecţia HIV etc.);
   - bacterian (streptococi din infecţii de focar, lues);
   - parazitar;
   - medicamentos (săruri de Au, penicilamina etc.).

b) *intrinsec*:
   - tumoral (limfoame, diverse neoplazii);
   - colagenoze;
   - vasculite;
   - sarcoidoza.

Ac sunt de două tipuri:

a) Ac care „ţintesc" MBG – ***ac. antimembrană bazală***;
b) Ac care „blochează" Ag în sânge sub forma de ***complexe imune circulante (CIC)***.

În consecinţă, există două mecanisme generale de producere a NG:
1. prin ***Ac anti-MBG***;
2. prin ***CIC***, care se depun la nivelul MBG, rinichiul fiind „spectator inocent".

În relaţie cu cele două mecanisme generale diferite există caractere histologice diferite în NG:
1. depunere *continuă, lineară* (la examenul microscopic cu imunfluorescenţă) a complexelor Ag-Ac pe MBG;
2. depunere *discontinuă, granulară.*

În microscopia electronică, depozitele lineare au sediul *subendotelial*, iar depozitele granulare sunt situate pe versantul extern al MBG sub forma de *„humps"*-uri. S-au creat modele experimentale pentru cele două tipuri de mecanisme imunologice: nefrita *tip Masugi* şi nefrita *tip Steblay* (cu ac. anti membrană bazală glomerulară) şi nefrita *tip boala serului* şi nefrita *tip Heymann* (cu complexe Ag-Ac circulante).

Din punct de vedere clinic, în grupul *NG prin Ac anti-MBG* fac parte:
- GN rapid progresivă; —> ETIOLOGIE.
- GN primitive;
- GN pe rinichiul transplantat;
- Sindromul Goodpasture.

În grupul *NG prin CIC* fac parte:
- GN acută poststreptococică;
- GN cronice primitive;
- GN din endocardita bacteriană subacută;
- GN pe rinichiul transplantat;
- GN din colagenoze, vasculite, boala serului.

Rolul complementului

Complementul are 9 componente: C_1 (C_{1q}, C_{1r}, C_{1s}), C_2..., C_9

Activarea complementului se poate face:
1. pe calea clasică sau
2. pe calea alternativă (alternă).

Calea clasică începe prin cuplarea Ag cu Ac, ceea ce duce la activarea C_1, care activează apoi pe C_4 şi C_2, apoi toate acestea activează pe C_3... până la C_9.

Calea alternă poate fi declanşată de endotoxine bacteriene, polizaharide, proactivatori imunologici. Această cale eludează primele 3 componente (C_1, C_4, C_2), începând „cascada" cu C_3, fracţiune activată direct de elementele declanşatoare enumerate mai sus. Nu este necesară cuplarea Ag cu Ac.

Complementul activat va duce la alte secvenţe patologice: creşterea permeabilităţii capilare, atragerea de PMN (chemotactism accentuat), cu activarea fagocitozei, liza membranelor celulare, transformarea limfocitelor în limfoblaşti, fenomene care vor completa un scenariu dezastruos pentru glomerul, cu inducerea formării *leziunilor elementare* de nefropatie glomerulară.

Are loc atragerea trombocitelor şi agregarea lor, ceea ce realizează, împreună cu enzimele lizozomale eliberate din fagocitoză, activarea coagulării, cu tromboze în ansele capilare glomerulare.

Scanned with OKEN Scanner

Leziuni elementare în NG

1. *Exudaţia* – se produce prin extravazarea proteinelor (în special fibrina), la care se adaugă elementul celular – leucocitar.
2. *Depunerea de substanţe* – se depun Ig, complexe Ag-Ac, fracţiuni de C, material hialin, glicoproteine, paraproteine. În funcţie de dispoziţia faţă de MBG, aceste depozite pot fi denumite:
   – *intramembranoase*;
   – *extramembranoase* (sau *subepiteliale*, *„humps"*-uri);
   – *endomembranoase* (sau *subendoteliale*).
3. *Proliferarea celulară* – se face:
   – *endocapilar*;
   – *mezangial*;
   – *extracapilar* (pe seama celulelor epiteliale cu realizarea aspectului de ***crescent*** sau de ***„semilună"***).
4. *Leziuni ale MBG:*
   – *îngroşare*;
   – *clivare*;
   – *ruptură*.
5. *Necroza fibrinoidă* – înseamnă formarea de material anhist, fiind o leziune severă şi ireversibilă.
6. *Fibroza şi scleroza glomerulară* – este o leziune apărută datorită tendinţei de limitare a procesului patologic.

Leziunile pot fi ***difuze*** (cu afectarea tuturor glomerulilor), ***focale*** (cu afectarea parţială a glomerulilor) sau ***globale*** (cu afectarea întregului glomerul), ***segmentale*** (cu afectarea numai a unor anse glomerulare). Astfel, pot rezulta diverse asocieri, exemplu de formulare a diagnosticului: *GN difuză segmentală*.

Clasificarea clinico-patologică a NG

A. *NG ACUTE*:
1. GN acută poststreptococică.
2. GN acute infecţioase.
3. GNA alergice.
4. GNA – forme particulare: GN în focar, GN rapid progresivă (malignă, cu semilune).
5. GNA secundare unor boli generale: NG din purpura Schönlein-Henoch, sindromul hemolitic-uremic, sindromul Goodpasture, NG din vasculite sistemice.

B. *NG CRONICE* (NGC):
1. GN poststreptococică.
2. NG cronice primitive (clasificare histologică):
   a) *NG cu leziuni minime*;
   b) *NG extramembranoasă*.

Scanned with OKEN Scanner

c) *NG focale şi segmentare (sclerozante)*;
d) *NG proliferative difuze*:
- exudative;
- endocapilare;
- extracapilare;
- endo- şi extracapilare;
- proliferativ-membranoase.

e) *NG cu depozite mezangiale de Ig A (boala Berger)*.

3. NG din boli generale:
- glomeruloscleroza diabetică Kimmelstiel-Wilson;
- nefropatia amiloidă;
- nefropatia lupică (şi alte colagenoze);
- sindrom Sjögren;
- granulomatoza Wegener;
- disglobulinemii (mielom multiplu, boala Waldenström).

4. NG cronice eredofamiliale – sindromul Alport (GN eredo-familială hematurică + surditate).

Etapele diagnosticului în NG

1. Recunoaşterea NG;
2. Evaluarea funcţiei renale;
3. Precizarea etiologiei şi patogeniei;
4. Etapă morfologică;
5. Evaluarea complicatiilor NG.

1. *Recunoaşterea NG* comportă două posibilităţi:
- bolnavul solicită consult medical pentru edeme, în special palpebrale, matinale, oligurie (care însoţeşte edemele), hematurie (uneori macroscopică), HTA (secundară, renoparenchimatoasă) – cum se întâmplă în glomerulonefritele acute;
- medicul descoperă boala (cum se întâmplă în glomerulonefritele cronice primitive, ignorate) prin evidenţierea proteinuriei, care este persistentă, egală la determinări repetate, cilindrurie, HTA ce nu are o justificare etiologică (nu pare să fie o HTA esenţială), insuficienţa renală cronică (la care, căutând o cauză, descoperim sindromul nefritic cronic) sau explorând unele boli generale despre care ştim că dau afectare renală glomerulară (DZ, colagenoze, infecţii de focar etc.).

2. *Evaluarea funcţiei renale* implică determinarea următorilor parametri:
- creatinina serică, clearance-ul de creatinină, clearance-ul PAH, densitatea urinară fortuită, proba concentraţiei.

3. *Precizarea etiologiei şi patogeniei* se face prin:
- anamneză (căutarea unor eventuale infecţii streptococice, viroze, supuraţii cronice, cum ar fi tuberculoza, bronşiectazia, abcesele pulmonare, osteomielita sau diagnosticul cunoscut de DZ).

Scanned with OKEN Scanner

- explorări de laborator pentru determinarea etiopatogeniei: secreţia faringiană pentru streptococ betahemolitic nefritigen, titrul ASLO, care este markerul infecţiei streptococice, ac. antinucleari, celule lupice, ag. virale, în special din hepatita virală B (ag HBs şi ac. antiHBs), determinarea CIC, imunelectroforeza, determinarea C seric total şi a fracţiilor sale, determinarea produşilor de degradare ai fibrinei, determinarea trombocitelor (număr, adezivitate şi agregabilitatea plachetară), determinarea crioglobulinelor.

4. *Etapă morfologică*

Ecografia arată rinichi mici (NG cronice) sau mari (GNA) şi simetrici, asimetria şi „cicatricile" trădând o afectare de tip nefrită interstiţială.

Puncţia biopsie renală (PBR) este o etapă fundamentală, obligatorie în formularea diagnosticului de nefropatie glomerulară, în majoritatea cazurilor de nefrită cronică.

Fragmentul de examinat trebuie să conţină minim 8 glomeruli. El va fi examinat în microscopie optică (MO), electronică (ME) şi imunfluorescenţă (IF), prelucrat cu seruri ce conţin anticorpi faţă de componentele de depozit (de ex. anti C, anti Ig A, anti Ig G).

5. *Evaluarea complicatiilor NG* trebuie să precizeze dacă evoluţia este cu sau fără HTA, cu sau fără insuficienţă renală cronică şi eventual stadiul insuficienţei renale.

Glomerulonefrita acută poststreptococică

Definiţie: nefropatie glomerulară caracterizată clinic prin edem, proteinurie, hematurie, HTA (elemente de sindrom nefritic acut) şi morfologic, printr-o inflamaţie acută, nesupurativă a capilarelor glomerulare, ce presupune o reacţie exudativă, cu formare de *„humps"*-uri subepiteliale şi proliferare celulară endotelială şi mezangială.

Incidenţă: rară astăzi. Este mai frecventă la copiii între 3 şi 10 ani şi adolescenţi, dar poate fi întâlnită la orice vârstă.

Etiologie: este precedată de o infecţie streptococică cu 7-21 zile înainte de primele manifestări renale.

Agentul etiologic este streptococul betahemolitic tip A, serotipurile nefritigene 4, 12, 25, 49.

Factorii favorizanţi sunt: vârsta, sexul masculin, frigul, suprasolicitarea fizică şi intelectuală.

Patogenie: mecanismul imunologic, fiind implicate CIC.

Tablou clinic

Debutul este necaracteristic şi se manifestă prin:

- semne generale nespecifice, constând din febră, frisoane, astenie, cefalee, anorexie, greţuri, vărsături.
- semne de localizare constând din lombalgii, oligurie, urini hipercrome.
- foarte rar, debutul se produce direct prin complicaţii majore, cum ar fi edemul pulmonar acut, edemul cerebral (relevat prin vărsături, cefalee, convulsii).

Scanned with OKEN Scanner

Perioada de stare – semnele clinice constau din edem „renal" maleolar (alb, moale, nedureros) şi palpebral, HTA moderată sau severă, oligurie.

Macroscopic, urina este hipercromă, brună.

Alte manifestări clinice:

- manifestări de insuficienţă cardiacă acută, constând în dispnee de efort, raluri de stază, galop ventricular şi chiar edem pulmonar acut iterativ. Sunt consecinţa retenţiei rapide şi exagerate de Na^+ şi apă.
- elemente neurologice de edem şi vasospasm cerebral, relevate prin scotoame, amauroză, cefalee, ameţeli, vărsături, crampe musculare, crize convulsive epileptiforme. Sunt consecinţa creşterii presiunii LCR.

Examenul sumar de urină

- *proteinurie* între 2-5 g/24 ore (uneori de tip „nefrotic");
- sedimentul urinar relevă *microhematurie* (în 1/3 din cazuri, hematuria poate fi macroscopică) şi *cilindrurie* (cilindri hematici, hialini, hialino-granuloşi);
- densitatea urinară = 1015-1020.

Atunci când sunt dubii privind predominenţa hematuriei faţă de leucociturie, diagnosticul diferenţial se face cu pielonefrita acută *prin 2 teste care arată predominanţa netă a hematuriei*:

- *testul Addis-Hamburger*, care reprezintă un raport pe minut
  normal: până la 1000 de hematii/min
  până la 2000 de leucocite/min
- *testul Stansfeld-Webb*, care reprezintă un raport pe mm^3 de urină
  normal: până la 3 hematii/mm^3
  până la 5-10 leucocite/mm^3.

Explorarea funcţională renală

- clearance creatinină – scăzut;
- scăderea fracţiei filtrate;
- retenţie azotată: creşterea ureei, creşterea creatininei, în special în formele oligoanurice, cu insuficienţă renală progresivă.

Exudatul faringian relevă streptococ nefritigen în 25% din cazuri.

Explorarea imunologică: *ASLO* creşte peste 400 u Todd. Creşterea se produce în dinamică, la 1-3 săptămâni după declanşarea bolii, maximul fiind atins în sătămâna 3-5, până la 2500 u Todd.

ASLO se poate menţine crescut până la 1 an, după aceea normalizându-se.

Alţi *ac. antistreptococici* prezenţi: *antihialuronidaza, antidezoxiribonucleaza B, antistreptokinaza*.

Determinarea complementului seric: C total este scăzut, ca şi CH_{50}, precum şi componentele C_3, C_{1q}. Normalizarea valorilor se produce în 4-8 săptămâni.

Evoluţia

Se poate exprima între 2 extreme (vezi mai jos, forme clinice):

1. forma „bastardă";
2. forma fatală, cu EPA sau edem cerebral acut şi deces.

Scanned with OKEN Scanner

Criteriile de apreciere a evoluţiei sunt:
a) cronologic;
b) clinic;
c) biologic (prezenţa proteinuriei, hematuriei, valoarea complementului);
d) funcţional (clearance creatinină).

Vindecarea: se consideră după 12 luni de la debutul bolii, dacă pacientul este fără nici o suferinţă clinică (inclusiv, fără HTA etc.), iar biologic, hematuria (testul Addis) şi proteinuria (dozare/24 h) sunt absente.

Vindecarea „cu defect" se consideră dacă după 12 luni de la debutul bolii, pacientul se află în una din următoarele 2 situaţii:
- proteinurie sub 1,5 g/24 h, selectivă, fără hematurie, C seric normal, clearance creatinină normal şi PBR normală; evoluţia este imprecisă;
- hematurie microscopică fără proteinurie.

Cronicizarea se consideră dacă, după 12 luni de la debutul bolii, pacientul are proteinurie, hematurie şi inflectarea clearance-ului de creatinină. Evoluţia este progresivă, lentă spre IRC sau spre sindrom nefrotic („nefrită-nefroză").

Forme clinice:
1. forma clinică completă (cea descrisă);
2. forme clinice fruste, foarte frecvente astăzi. Se întâlnesc frecvent, cu dezvoltare epidemică, în şcoli, unităţi militare, favorizate de frig şi surmenaj. Adesea sunt forme focale, dar, din nefericire, trec neobservate şi netratate, evoluând spre GNC şi IRC;
3. forma extrarenală, manifestată prin HTA şi insuficienţă cardiacă pe primul plan;
4. forma monosimptomatică, de ex. forma edematoasă, cu edeme periferice şi EPA;
5. forme cu sindrom nefrotic (proteinurie peste 3,5 g/24 h).

Diagnosticul diferenţial

- *afecţiuni extrarenale*:
  - *edemul renal* se va diferenţia de cel cardiac, mixedem, edemul alergic Quincke;
  - *HTA* se va diferenţia de alte forme etiologice de HTA;
  - *hematuria* din GNA se va diferenţia de hematuria de cauză urologică (cistita, urolitiaza, tumori vezicale);
  - *proteinuria* se va diferenţia de cea care apare în pneumonii, infecţii febrile acute, ortostatism.
- *afecţiuni renale*:
  - *pielonefrita acută*: nu are edeme, nu are HTA. Bolnavul prezintă lombalgii şi leucociturie (în sedimentul urinar şi la testul Addis). ASLO şi C seric sunt normale. Urocultura relevă bacteriurie semnificativă.
  - *HTA esenţială cu nefroangioscleroză* (în special HTA malignă): nu are hematurie, proteinuria este *mică, cl. creatinină este foarte scăzut, în discordanţă cu sărăcia sedimentului urinar.*
  - *alte GNA nestreptococice* din: boli infecţioase (bacteriene: pneumonie, febra Q, leptospiroză şi virale: „nefrita de campanie" – rapid rezolutivă, v. Coxsackie, v. Echo, v. gripal, v. rujeolic, v. mononucleozei infecţioase, v.hepatitic tip B), GNA parazitare (de ex. malaria), GNA neinfecţioase – medicamentoase (gentamicina, kanamicina, penicilamina, AINS).

Scanned with OKEN Scanner

GNA rapid progresivă

Definiţie: este un sindrom clinic de afectare glomerulară printr-o proliferare intensă extracapilară (în peste 60% din glomeruli), cu formarea de semilune epiteliale în spaţiul urinar, însoţit de oligurie sau anurie şi creşterea rapidă a azotemiei, cu prognostic foarte sever.

Tabloul clinic constă din *oligurie* (200-300 ml urină/zi cu perioade de *anurie*), hematurie, proteinurie, concentraţia ureei urinare foarte scăzută (sub 13 g/24 h), un sindrom nefritic acut instalat brutal, de la început cu insuficienţă renală acută; evoluează frecvent cu edem pulmonar acut şi elemente de edem cerebral, iar retenţia azotată are o progresie zilnică accelerată. Prognosticul s-a îmbunătăţit prin indicaţia de hemodializă în fazele precoce ale bolii.

Patogenie: boala recunoaşte un determinism imunologic prin Ac anti-MBG, Ac ANCA (Ac antimieloperoxidazici din nucleul netrofilelor), crioglobuline.

Morfopatologie: PBR arată, în peste 50% din cazuri, leziuni glomerulare difuze, în special proliferative, pe seama celulelor epiteliale ce realizează *semilune* (*crescente*).

Forme etiologice:
- GNA poststreptococică cu evoluţie rapid progresivă;
- GNA din endocardita bacteriană subacută, din infecţia cu virusul hepatitei B, din infecţia cu HIV;
- Nefropatia lupică, nefropatia din vasculite de hipersensibilizare (purpura Schönlein-Henoch, Wegener), nefropatia din crioglobulinemii;
- Nefropatii medicamentoase (penicilamina, allopurinol, hidralazina);
- GN primitive;
- GN din boala Berger.

Nefropatii glomerulare cronice primitive

Reprezintă cauza cea mai frecventă de IRC, descoperită în faze avansate.

Tabloul clinico-biologic este reprezentat de sindromul nefritic cronic:
- proteinurie uşoară, sub 2-3 g/24 h;
- hematurie microscopică, intermitentă;
- HTA secundară, uşoară;
- manifestări de IRC.

Debutul nu se poate localiza cronologic, stadiul precoce este latent, „subversiv".

Stadiul latent durează, în medie, 15 ani (până la 30 de ani) şi se manifestă prin elemente ale sindromului nefritic cronic.

Stadiul manifest trebuie diferenţiat de HTA esenţială, cu nefroangioscleroză (unde manifestările renale se asociază cu cardiopatie hipertensivă şi insuficienţă ventriculară stângă). Diagnosticul de nefropatie glomerulară cronică este susţinut de sumarul de urină (proteinurie + hematurie + cilindrurie), probele funcţionale renale (cu inflectarea funcţiei renale) ± PBR.

Alt mod de prezentare în stadiul manifest este prin *sindrom nefrotic*, cu un grad mai mic sau mai mare de IRC.

Stadiul avansat se relevă prin elemente de alterare severă a funcţiei renale, progresivă, iar clinico-biologic, prin sindroamele de IRC. Evoluţia este spre IRC terminală în 8-12 luni.

Factori de agravare:

1. prezenţa HTA (contează severitatea şi modul de răspuns la tratament al HTA);
2. apariţia insuficienţei cardiace;
3. infecţiile, în special pielonefrita survenită pe glomerulonefrită. Are importanţă tratamentul antibiotic, *cu selecţia antibioticelor care nu afectează glomerulul*!
4. vaccinurile şi seroterapia (în special polidinul) trebuie evitate;
5. sarcina;
6. depleţia de Na^+ – trebuie evitate regimurile sever hiposodate, pentru că Na^+ asigură volemia şi o bună perfuzie renală;
7. deshidratările care nu sunt rapid compensate volemic (ex. prin arsuri);
8. administrarea de medicamente nefrotoxice, în special antibiotice (kanamicina, gentamicina etc.);
9. hiperparatiroidismul;
10. intervenţiile chirurgicale, hemoragiile severe.

Diagnosticul diferenţial al NG cronice primitive

- nefroangioscleroza benignă din HTA esenţială;
- PN cronică (reper anatomic pentru infecţii urinare obiectivat, antecedente de infecţii urinare recidivante, scăderea eliminării PSP, asimetria dimensiunilor rinichilor determinată ecografic).

Boala Berger (nefropatia cu depozite mezangiale de Ig A)

Reprezintă 20-25% din NG cronice primitive ale adultului. Imunfluorescenţa arată existenţa de depozite de Ig în mezangiu, în special *Ig A* şi C_3. Microscopia electronică confirmă prezenţa de depozite osmiofile în mezangiu. Microscopia optică defineşte o GN proliferativă mezangială focală şi segmentală.

Tablou clinic

Debutul constă în *hematurie macroscopică* (cel mai adesea) sau microscopică, *recidivantă*, care apare la câteva ore-zile după o infecţie (otită, sinuzită, amigdalită) sau efort fizic prelungit şi intens. Hematuria se însoţeşte de disurie şi dureri lombare şi reprezintă cea mai frecventă cauză de hematurie macroscopică de cauză medicală.

Sumarul de urină confirmă prezenţa proteinuriei (1-2 g/24 h) şi hematuriei.

Examenele biochimice evidenţiază:

- creşterea Ig A serice (60% din cazuri);
- Ig G şi Ig M normale;
- C_3 este normal sau uşor crescut.

Diagnosticul pozitiv se bazează pe:

- hematurie recidivantă, fără altă cauză (în special urologică);
- dozări ale Ig serice (Ig A crescute);
- PBR cu examinarea fragmentului la microscopul cu imunofluorescenţă (IF), unde se evidenţiază *depozite mezangiale de Ig A*;
- biopsia cutanată (antebraţ) relevă la IF – prezenţa *Ig A*, cu ser anti-Ig A.

Scanned with OKEN Scanner

Nefropatii glomerulare cronice secundare

Nefropatia diabetică (vezi capitolul „Diabetul zaharat")

Nefropatia amiloidă – poate fi întâlnită în 4 circumstanţe etiologice:

a) *primitivă*;
b) boli eredofamiliale, ex. febra mediteraneană;
c) senilă;
d) *secundară*, cea mai frecventă, din boli inflamatorii cronice, paraproteinoze etc.

Nefropatia lupică – se întâlneşte la 60% din bolnavii cu lupus eritematos diseminat, deşi (histologic) leziunile caracteristice unei nefropatii glomerulare se găsesc în 100% din cazurile cu LES.

Se descriu următoarele tipuri de leziuni:

- *leziuni proliferative*, în special în compartimentul *endoteliomezangial*;
- *depozite extramembranoase*, care realizează (MO) aspectul caracteristic de „*wire-loops*" („sârma de cupru"), dat de capilarele a căror MB este foarte mult îngroşată, datorită depozitelor subendoteliale;
- *leziuni membranoproliferative*;
- *corpi hematoxilinici Gross* (mici agregate de material amorf, rotunde, ce se colorează bazofil, care reprezintă echivalentul tisular al fenomenului LE).

Clinic se constată hematurie microscopică, cilindrurie, proteinurie neselectivă, variabilă, uneori de nivel nefrotic.

Deseori, modul de prezentare este cu sindrom nefrotic, având ca elemente particulare hipergamaglobulinemia şi colesterolul normal.

Sindromul nefrotic

Sindromul nefrotic (SN) este definit ca un *sindrom clinico-biologic* constând din:

- *edeme* (prezente sau absente) +

(în *urină*) • ***proteinurie > 3,5 g***/24 ore + lipurie

(în *sânge*) • ***hipoproteinemie*** (< 60 g/l)
- ***hiposerinemie*** (< 25 g/l)
- *hiperlipemie* cu ***hipercolesterolemie***.

Clasificări:

- idiopatic (primitiv) – pur
- secundar – impur (elementele de „impurificare" sunt **HTA, hematuria sau/şi retenţia azotată**).

Conform clasificării etiologice, sindromul nefrotic poate fi ***primitiv*** (idiopatic) sau ***secundar*** (vezi mai jos) unor condiţii etiopatogenice bine definite, dar, indiferent de etiologie, modul de prezentare poate fi ***pur*** (adică fără hematurie microscopică, HTA sau elemente de insuficienţă renală) sau ***impur*** (cu unul dintre elementele menţionate anterior).

Scanned with OKEN Scanner

Detalierea clasificării etiologice face apel la substratul morfopatologic în cazul *SN primitiv* şi la condiţiile clinice, etiopatogenice, generatoare de *SN secundar*:

I. *SN primitv* (*idiopatic*) are 4 tipuri de NG ca substrat morfopatologic:
a) GN cu leziuni glomerulare minime („minimal changes disease");
b) Glomeruloscleroza focală şi segmentală;
c) GN membranoasă (sau extramembranoasă);
d) GN cu depozite mezangiale de Ig A (boala Berger).

II. *SN secundar* (10 grupe mari de cauze):
1. *cauze intrarenale*: GNA difuză poststreptococică, nefropatia gravidică, transplantul renal, pielonefrita cronică cu reflux vezico-ureteral;
2. *cauze infecţioase*:
– infecţii cronice specifice (ex. tuberculoza renală, sifilisul congenital sau dobândit, lepra);
– infecţii nespecifice (infecţii de focar) sau acute, cum ar fi hepatita virală, difteria, mononucleoza infecţioasă, HIV, nefrita de şunt;
3. *cauze toxic-medicamentoase*: Insecticide, săruri de Au, săruri de Li, săruri de Bi, anticonvulsivante, penicilamina, AINS-fenilbutazona, ***captopril, interferon alfa***;
4. *cauze alergice*: vaccino- şi seroterapia, înţepături de albine, muşcătura de şarpe, parazitoze intestinale;
5. *cauze cardiovasculare*: tromboza de venă cavă inferioară sau de venă renală, stenoza de arteră renală, pericardita constrictivă;
6. *cauze endocrino-metabolice*: nefropatia diabetică (glomeruloscleroza Kimmelstiel-Wilson), mixedemul;
7. *paraproteinemii*: mielomul multiplu, b. Waldenström, amiloidoza primitivă şi secundară;
8. *cauze imunologice*: SN din colagenoze (LES, PAN, sclerodermie), SN din vasculite de hipersensibilizare, din poliartrita reumatoidă, din sindromul Sjögren;
9. *cauze neoplazice*: SN este dat de Ag intrinseci din unele cancere viscerale cum ar fi cancerul de colon, stomac, pulmon, tiroidă, sân, ovar, limfoame;
10. *cauze genetice* – drepanocitoza, sindromul Alport.

Alte cauze rare: boli dermatologice (psoriazis, dermatita exfoliativă, lichenul plan).

Patogenia

Hiperlipemia este explicată prin următoarele fenomene:
1. pierdere exagerată prin urină de lipoproteinlipază;
2. stimularea sintezei hepatice de lipoproteine datorită scăderii presiunii oncotice a plasmei prin pierderea de proteine serice;
3. eliminare crescută de lipoproteine urinare, dar cu reabsorbţie crescută în tubi, în special componenta lipidică, mai puţin cea proteică.

Edemul este explicat prin:
1. scăderea presiunii oncotice (consecutive hipoproteinemiei/hiposerinemiei);
2. scăderea volumului circulant (hipovolemie) prin lichidul pierdut în compartimentul interstiţial, ceea ce activează sistemul renină-angiotensină-aldosteron, cu hiperaldosteronism secundar (accentuează reţinerea de sodiu şi apă);
3. hipersecreţie de ADH.

Scanned with OKEN Scanner

Alte consecinţe fiziopatologice : – hipoalbuminemia severă şi scăderea volumului plasmatic duc la *hipotensiune arterială ortostatică* şi *sincopă* sau fenomene de *IRA funcţională*.

Alte pierderi urinare proteice :

- proteine care leagă colecalciferolul, având drept consecinţe scăderea absorbţiei de Ca^{2+} şi hipocalcemia ;
- globuline fixatoare de tiroxină, având drept consecinţă insuficienţa tiroidiană ;
- transferina, cu consecinţa – anemia hipocromă feriprivă ;
- antitrombina III, cu favorizarea trombozelor (la acestea mai contribuie hiperfibrinogenemia şi creşterea vâscozităţii sângelui) ;
- Ig, componente ale C, cu scăderea capacităţii de apărare antiinfecţioasă.

Etapele diagnosticului în SN

a) ***Diagnosticul pozitiv*** înseamnă aplicarea definiţiei :

- *în urină*
  - proteinurie peste 3,5 g/24 h ;
  - sediment cu cilindri granuloşi, ciroşi, elemente lipidice (***corpi birefringenţi***, vizualizaţi la microscopul cu lumină polarizată sub forma crucilor de Malta) ;
  - glicozurie în SN din DZ.
- *în sânge*
  - proteine totale scăzute ;
  - serine şi gamaglobuline scăzute (crescute în LES + SN) ;
  - fibrinogen crescut ;
  - colesterol crescut (HLP tip II secundară) ;
  - trigliceride crescute.
- *alte explorări biologice* :
  - explorare funcţională renală (uree, creatinină), Na^+, K^+, Ca^{2+} ;
  - determinarea Ig, C ;
  - teste de agregabilitate plachetară.

b) ***Diagnosticul etiopatogenic*** – în special pentru SN secundare.

c) ***Diagnosticul morfologic*** – se face prin PBR, cu evaluarea fragmentului de ţesut renal (este valabil pentru interpretare dacă conţine minimum 8 glomeruli) în microscopia optică (MO), microscopia electronică (ME) şi prin imunofluorescenţă (IF).

Leziunile histopatologice ce stau la baza SN permit încadrarea acestei afecţiuni în următoarele tablouri clinico-patologice :

a) ***SN cu glomeruli optic normali sau leziuni glomerulare minime***

MO – fără modificări ;
ME – fuziuni podocitare ;
IF – depozite nespecifice, mici, rare de Ig M şi C_3 ;
Clinic – nefroza genuină.

Se întâlneşte cel mai adesea la copii şi adolescenţi, 80% din cazuri fiind la vârste sub 8 ani.

Este un SN tipic, pur şi primitiv, cu TA normală, clearance de creatinină normal, fără hematurie, proteinurie înalt selectivă (indicele de selectivitate sub 0,2), C total şi C_3 normale, C_{1q} scăzut in sânge, CIC prezente.

Evoluţia este cu remisiuni spontane şi recăderi brutale.

Scanned with OKEN Scanner

b) *Glomeruloscleroza focală şi segmentală*
MO – scleroza şi hialinoza unor glomeruli de tip segmental;
ME – afectarea MBG, în sensul dedublării, prin depozite subendoteliale;
IF – depozite de Ig M şi C_3;
Clinic – edeme discrete şi tranzitorii. Se comportă ca un SN impur cu hematurie, proteinurie neselectivă, HTA, scăderea filtrării glomerulare. În urină se găsesc produşi de degradare ai fibrinei şi C_3.
Evoluţia este spre IRC; SN nu se remite niciodată spontan.

c) *NG membranoasă (extramembranoasă)*
MO – expansiuni sub formă de spiculi („*spikes*");
ME – depozite dense extramembranoase;
IF – depozitele conţin Ig G;
Clinic, evoluează în 80% din cazuri cu SN complet, iar în 20% din cazuri proteinuria este sub 3,5 g/24 h; iniţial – TA, filtratul glomerular şi sedimentul urinar sunt normale. În sânge se constată Ig G scăzute (cu exceptia SN lupic, unde Ig G sunt crescute).
Complicaţii:
– tromboza venei renale;
– IRC în 3-4 ani de la precizarea diagnosticului. Dacă IRC evoluează mai rapid, este vorba fie de o GN cu semilune, fie de o nefropatie interstiţială asociată sau de apariţia unei tromboze de venă renală.

d) *GN proliferativă mezangială*
MO – hipercelularitate în glomerul, pe seama celulelor mezangiale, endoteliale şi mononucleare, dar fără necroze;
ME – aspect necaracteristic;
IF – se constată *depozite de Ig A* în mezangiu, C_3 şi Ag fibrinoreactivi caracteristici (este cazul bolii Berger); sau depozite de Ig M, C_3 sau Ig G sau depozite fără Ig sau C;
Există două tipuri de depozite:
1. depozite electronodense subendoteliale de C_3;
2. depozite intramembranoase care îngroaşă MBG (MO).

Prima formă evoluează clinic (în 2/3 din cazuri) ca SN complet, cu proteinurie nefrotică şi neselectivă, hematurie microscopică, HTA, scăderea filtrării glomerulare, anomalii ale funcţiei tubulare, scăderea C_3 în ser şi existenţa factorului C_3 nefritic (care intervine pe calea alternă de activare a complementului).
Se asociază cu LES şi tromboză de venă renală.
Nu are remisiuni spontane.

Diagnosticul pozitiv

Se bazează pe prezenţa edemelor, a elementelor biochimice semnalate în definiţie şi pe confirmarea histopatologică obţinută prin puncţie biopsie renală.
Diagnosticul pozitiv trebuie completat cu ***diagnosticul etiologic*** (SN primitiv sau secundar) şi ***un diagnostic al formei clinice*** (pur sau impur).
Criteriile de orientare privind etiologia sunt:
– vârsta: la copil – cel mai frecvent, SN cu leziuni minime;
– sexul: la o femeie tânără – posibilitatea unui SN lupic;

Scanned with OKEN Scanner

- existenţa unui sindrom nefritic acut în antecedente – orientează spre o GN cronică, forma nefrotică;
- existenţa în antecedente a osteomielitei, a tuberculozei – orientează spre SN amiloid;
- absenţa hematuriei – orientează spre SN cu leziuni minime;
- Ig G serice sunt scăzute în toate SN, excepţie SN lupic, unde sunt crescute;
- glicemia crescută în SN din nefropatia diabetică.

Diagnosticul diferenţial se face cu edemele din:
- insuficienţa cardiacă;
- ciroza hepatică;
- caşexie.

Complicaţiile SN:
- hipotensiune arterială ortostatică; SINCOPĂ, FENOMENE DE IRA FUNCȚIONALĂ,
- denutriţie proteică;
- infecţii; — ANEMIE FERIPRIVĂ
- edem pulmonar acut; — HIPOCALCEMIE
- tromboze venoase. — INSUFICIENȚĂ TIROIDIANĂ

Evoluţie:
- remisiune spontană sau terapeutică, completă sau parţială;
- spre IRC terminală.

Nefropatii tubulo-interstiţiale (NTI)

Definiţie: inflamaţia cronică şi fibroza interstiţiului renal prin care trec tubii renali şi vascularizaţia renală.

Etiopatogenia este foarte diversă: ***NTI infecţioasă, toxic-medicamentoasă, metabolică, imunologică.***

NTI infecţioase

Infecţia urinară reprezintă colonizarea microbiană a urinei şi invazia cu microbi a oricărei regiuni anatomice din tractul urinar.

Clasificare:
- *infecţia urinară joasă* = cistita; uretrita;
- *infecţia urinară înaltă* = pielonefrita: acută şi cronică;
- *infecţia urinară nosocomială* (de spital) = este produsă prin explorarea instrumentală a aparatului urinar;
- *infecţia urinară comunitară* = noncateter-indusă.

Bacteriuria este:
- *semnificativă* dacă concentraţia bacteriană este peste 10^5/ml urină;
- *asimptomatică* (3-6% din populaţia feminină generală; fără simptome sau istoric de infecţie urinară; ***nu necesită tratament***).

Scanned with OKEN Scanner

Sindroame clinice de infecţie urinară:

a) ***sindrom uretral acut*** – constă în disurie, polakiurie, bacteriurie nesemnificativă; germenul cel mai frecvent implicat, la persoane de sex feminin (predomină), este *Chlamydia trachomatis*;
b) ***cistita*** este infecţia vezicii urinare;
c) ***pielonefrita acută*** şi ***cronică*** (PNA şi PNC);
d) ***pionefrita*** este sinonimă cu abcesul renal („antraxul renal");
e) ***perinefrita*** înseamnă abcesul perinefretic;
f) ***nefropatia de reflux*** se produce prin *reflux vezico-ureteral*, constatându-se scăderea masei parenchimului renal şi aspect de rinichi cicatricial;
g) ***necroză papilară*** cu infecţie urinară.

Pielonefrita acută

Sunt NTI ***infecţioase*** produse de bacterii, virusuri, spirochete sau prin ***sensibilizare*** (de ex. antibiotice: cefalosporine, rifampicina, diuretice, AINS, cimetidina), la PNA asociindu-se şi sindrom alergic: febră, rash, artralgii, eozinofilie, Ig E ↑ + hematurie, proteinurie şi *insuficienţă renală acută.*

Pielonefrita acută (PNA) poate fi:
- *uni-* sau *bilaterală*,
- *primară* sau secundară,
- *ascendentă* sau *descendentă.*

PNA ascendentă

Este produsă de bacterii vii ce ascensionează pe o coloană fluidă în mişcare. Infecţia se produce când debitul urinar scade sub 2,5 ml/min. Cel mai frecvent este secundară. ?

Clinic:
- *semne generale*: febră (40 °C), frisoane, stare generală alterată, cefalee, transpiraţii, tahicardie;
- *semne digestive*: greţuri, vărsături, dureri abdominale;
- *durere lombară uni- sau bilaterală*, cu caracter continuu sau colicativ. Se poate localiza şi în flancuri; se declanşează/accentuează la palparea lojei renale;
- *punctele costovertebral* şi *ureterale* superior şi mijlociu sunt dureroase;
- ***manifestări urinare***: *polakiurie, disurie, arsuri uretrale, micţiuni imperioase, nicturie, piurie*;
- *manifestări de insuficienţă renală*: oligurie, retenţie azotată;
- *antecedente de cistită sau focare infecţioase de vecinătate*, de ex. anexite, ruptură veche de perineu, adenom periuretral, sondaj pentru retenţie de urină.

Ex. de laborator:
- *proteinurie* (dar sub 1 g/24 h, cel mai frecvent);
- ***sediment urinar patologic***: *leucociturie, cilindri leucocitari* (caracteristici infecţiilor urinare înalte), hematurie inconstantă (apare în urolitiază cu calcul migrat sau necroză papilară);

Scanned with OKEN Scanner

- *testul Addis-Hamburger* arată *predominanţa leucocituriei* faţă de hematurie;
- ***urocultura*** (+ antibiograma) *pozitivă* pentru germenele răspunzător de infecţie (se va efectua înainte şi în timpul tratamentului). Recoltarea urinei pentru urocultură se face: din urina nativă (din mijlocul jetului urinar) sau prin sondaj vezical sau prin puncţie suprapubiană; transportul urinei se face imediat, urmat de însămânţarea urinei sau urina este păstrată la 4 °C. *Germenii incriminaţi* sunt:
  - bacili gram negativi ***(90%)***, din care E. coli (60%), apoi Proteus, Klebsiella, piocianic;
  - coci gram pozitivi ***(10%)***, din care stafilococul, enterococul se colonizează mai des.

Interpretarea uroculturii cantitative (Kaas); de reţinut după formula multiplului cifrei 10 (10^n, unde n = 5, 4, 3...):

- peste 10^5 germeni/ml = infecţie certă
- între 10^4 şi 10^5 germeni/ml = infecţie posibilă
- sub 10^4 germeni/ml = bacteriurie nesemnificativă
- 10^3 germeni/ml = infecţie certă, dacă se izolează Candida
- sub 1000/ml = infecţie certă, dacă se izolează leptospire sau b. Koch
- 100/ml (10^2) = infecţie certă, dacă urina s-a recoltat prin puncţie suprapubiană
- **10** bacterii/câmp microscopic = infecţie certă, dacă se face examenul pe lamă al urinei proaspete
- **3** bacterii/câmp microscopic = infecţie certă, dacă se face examenul la microscopul cu imersie
- nu contează numărul de germeni, dacă se izolează paraziţi (filarioza, schistosomiaza).

Factori favorizanţi ai infecţiei urinare („*reperul anatomic*")

a) *obstrucţia*: calculi, stricturi, adenom, tumori, disfuncţie vezicală neurologică (prin traumatisme de coloană vertebrală, neuropatia autonomă diabetică, accidente vasculare cerebrale, coma cerebrală, sifilis terţiar);
b) *sarcina* – 30% din gravide au bacteriurie simptomatică;
c) *refluxul vezicoureteral*;
d) *activitate sexuală excesivă*;
e) *virulenţa bacteriană*:
   - E. coli are un Ag lipopolizaharidic O care este rezistent la activitatea bactericidă a serului; de asemenea, are un Ag capsular K rezistent la fagocite (PMN). E. coli este dotat cu cili care îi asigură mobilitate contracurent, iar prin prezenţa capsulei este rezistent la antibiotice;
   - Proteus produce ureează şi amoniu, care scad fagocitoza locală şi activitatea C;
   - Absenţa *proteinei Tamm-Harsfall* din structura germenilor determină creşterea virulenţei (este o proteină de protecţie a germenilor).

Diagnosticul pozitiv

- se stabileşte pe baza simptomelor, semnelor clinice, examenului de urină cu sediment caracteristic (leucociturie), urocultura pozitivă cu bacteriurie semnificativă, existenţa leucocitozei;

- modificările evidenţiate la urografie constau în hipotonie pielocaliceală, rinichi mari, reflux vezicoureteral şi reflux ureterorenal;
- anamneza decelează reperul anatomic şi factorii predispozanţi. Este obligatoriu consultul ginecologic.

Diagnosticul diferenţial

Cistita. Pentru *PNA* pledează:
- creşterea în ser a Ac anti Ag lipopolizaharidic O;
- alterarea capacităţii de concentrare a urinei (Volhard);
- prezenţa cilindrilor leucocitari în sediment;
- se poate folosi cateterizarea ureterală bilaterală pentru urocultură;
- se poate utiliza tehnica Fairley (sondaj vezical + spălarea vezicii cu antiseptic şi apoi recoltarea din vezică a urinei ce soseşte din amonte) în vederea obţinerii de urină necontaminată de germenii tractului urinar inferior;
- tehnici serologice pentru decelarea Ac serici faţă de Ag bacterian implicat în infecţia urinară.

Tuberculoza renală care prezintă leucociturie cu uroculturi negative pentru germeni banali (leucociturie „sterilă").

? *Pneumonia* – examenul radiologic toracic este fundamental; uroculturile sterile.

Pancreatita acută – semnele de localizare sunt mai pregnante în abdomenul anterior; dozarea enzimelor (amilaza), aspectul ecografic este sugestiv.

Forme clinice de PNA

1. Forma febrilă izolată – întâlnită mai ales la bătrâni.
2. Forma septicemică.
3. Forma uremică larvată.
4. Forma digestivă.
5. Forma hematurică – survenită în special pe urolitiază, tumoră, necroză papilară.
6. Forma gravidică cu risc
   - matern: de septicemie, HTA, insuficienţă renală;
   - fetal: prematuritate, hipotrofie fetală, moarte in utero.

   Cauzele PNA în condiţii de sarcină sunt compresiunea ureterelor de către uterul gravid (stază urinară) şi excesul de estrogeni (hipotonie ureterală).
7. Papilita necrozantă acută (necroza papilară) – la diabetici.

Nefropatii tubulo-interstiţiale cronice

Cauze:
1. infecţioase: PNC cu germeni banali şi tuberculoasă;
2. PNC secundară nefropatiei obstructive;
3. NTI toxic-medicamentoase – analgetice, antibiotice, metale grele;
4. NTI imunologice – LES, transplant renal, sindrom Sjögren;
5. NTI metabolice – urică, hipokaliemică;
6. NTI infiltrative – amiloidoza, limfoame, mielom;

Scanned with OKEN Scanner

7. NTI granulomatoase – sarcoidoza;
8. NTI ambientale – nefropatia endemică de Balcani, nefropatia de iradiere;
9. NTI vasculare – PAN;
10. NTI idiopatice.

Caractere clinice comune:

1. Absenţa sau discreţia semnelor care atrag atenţia asupra suferinţei tubulo-interstiţiale.
2. Decelarea suferinţei renale la anumite teste de laborator.
3. HTA este prezentă în stadiile avansate de boală şi nu este foarte importantă.

Anamneza decelează afecţiuni în micul bazin, infecţii generale, tulburări intestinale, tulburări de micţiune şi diureză, tulburări endocrino-metabolice (DZ, hipokaliemia în insuficienţa suprarenaliană), consum de medicamente (analgetice, antibiotice, săruri de Au) în antecedente.

Simptomatologia constă în dureri lombare spontane sau provocate, greţuri, vărsături, subfebrilitate, frisonete.

Examenul clinic relevă manevra Giordano pozitivă, rinichi ptozat, rinichi mic nepalpabil (atrofic la ecografie), hepatosplenomegalie sau pigmentaţie addisoniană.

Examene de laborator:

- *proteinurie* (sub 1,5 g/24 h);
- *leucociturie* (mult peste 2000/min, la testul Addis-Hamburger) cu *celule Sternheimer-Malbin* (leucocite cu citoplasma „tremurătoare", la examenul direct pe lamă);
- *cilindri leucocitari* evidenţiaţi prin *testul Katz-Wardener* (se administrează i.v. 40 mg hemisuccinat de hidrocortizon, ceea ce produce formarea de cilindri leucocitari), pentru sensibilizarea formării de cilindri leucocitari;
- urocultura arată o posibilă *bacteriurie semnificativă*;
- *anomalii ale funcţiei renale*: *scăderea capacităţii de concentrare a urinei, pierdere urinară de Na^+ exagerată, acidoză cu hipercloremie* (acidoză tubulară metabolică de tip II), *hiperkaliemie, hipoaldosteronism hiporeninemic* (acidoză tubulară de tip IV distal);
- *hipocalcemie* prin afectarea hidroxilării în poziţia 1 a vitaminei D (carenţă de 1,2 dihidroxicolecalciferol);
- *anemie* prin scăderea sintezei de eritropoietină.

Diagnosticul imagistic

Radiografia renală simplă: poate avea şansa evidenţierii unui rinichi mic, atrofic.

Ecografia abdominală, urografia, pielografia ascendentă, cistouretrografia permicţională (pentru refluxul uretro-vezical), *computer tomografia*, *arteriografia renală* sunt metode radiologice şi imagistice care vizează descoperirea uneia sau mai multor anomalii de formă, contur sau structură a rinichilor, cât şi reperul anatomic asociat suferinţei renale:

- rinichi mici, asimetrici (cu dimensiuni inegale);
- „cicatrice" renale;
- calice modificate (aplatizate, cu limite şterse);

Scanned with OKEN Scanner

- reducerea parenchimului renal;
- elemente de necroză papilară;
- hidronefroză;
- calculi renali;
- reflux vezicoureteral;
- vascularizaţie arterială redusă.

Pielonefrita cronică

Este sinonimă cu nefrita interstiţială cronică cu bacteriurie.

Macroscopic – aspect de „cicatrice" renală.

Microscopic:
- dispunere în focare a leziunilor;
- leziuni tubulare constând din dilatarea tubilor cu aspect pseudotiroidian;
- bazinet îngroşat.

Factori de cronicizare:
- refluxul vezicoureteral la vârste tinere;
- consumul de analgezice;
- mecanisme autoimune: persistenţa Ag în rinichi, germeni remanenţi în ţesutul renal (sferoplaşti, forme L);
- toleranţa imună.

Tablou clinic

Manifestările clinice constau din *simptome necaracteristice*: slăbire, inapetenţă, astenie, sindrom anemic, cefalee, dispnee de efort, febră intermitentă;

Anamneza evidenţiază prezenţa unor elemente de suspiciune:
a) infecţii repetate ale tractului urinar în antecedente;
b) colici renale + febră ± eliminare de calculi;
c) hematurie intermitentă.

În 30% din cazuri, *descoperirea bolii este pur întâmplătoare*, cu ocazia unor examene fortuite care descoperă:
a) sumar de urină patologic, cu leucociturie ± bacteriurie semnificativă;
b) HTA moderată;
c) poliurie şi retenţie azotată (instalarea insuficienţei renale compensate).

Rareori, *semnele de localizare* atrag atenţia asupra unei suferinţe renale cronice: dureri lombare, febră şi frisoane intermitente, polakiurie, disurie.

Examene paraclinice

a) *Examenul urinei* evidenţiază:
- proteinurie uşoară până la 1g (2 g)/24 ore;
- sediment urinar patologic: leucociturie, celule Sternheimer-Malbin;
- urocultura: sterilă sau cu bacteriurie > 10^5 germeni/ml.

b) *Probele funcţionale renale* modificate:
- scăderea capacităţii de concentrare a rinichiului (densitatea nu urcă peste 1010);
- acidoză renală tubulară distală (tip I), hipercloremică, hipokaliemică;
- creşterea eliminării urinare de sodiu.

Scanned with OKEN Scanner

c) *Examenul sângelui*
- VSH crescut; leucocitoză uşoară cu neutrofilie;
- retenţie azotată (creşterea creatininei, a ureei) în fazele tardive ale bolii.

d) *Examenele radiologice şi imagistice* (prezentate la paragraful *„diagnosticul imagistic"*, vezi mai sus) evidenţiază următoarele modificări (anomalii) specifice nefropatiilor tubulo-interstiţiale:
- reducerea globală, uni- sau bilaterală a dimensiunilor umbrelor renale;
- contur renal neregulat, cu depresiuni;
- turtirea, neregularitatea sau dilataţia sistemului pielocaliceal;
- prezenţa *cicatricei renale* (patognomonică), cu subţierea şi turtirea papilei subiacente;
- semne UIV de necroză papilară (când PN cronică se asociază unei nefropatii analgezice);
- reflux vezico-ureteral şi uretero-renal.

Forme clinice:
a) forma hematurică – predomină hematuria;
b) forma hipertensivă – evoluează ca o HTA aparent esenţială;
c) forma abacteriană – uroculturile sunt sterile în cea mai mare parte a evoluţiei;
d) forma cu insuficienţă renală cronică (evoluează sub tabloul clinic dominant al insuficienţei renale).

Criterii de diagnostic (după J. Brodd):
1. *proteinurie (obişnuit, sub 1g/24 h)*;
2. *leucociturie*;
3. *bacteriurie semnificativă*;
4. *afectare renală: scăderea densităţii urinare, scăderea eliminării de PSP*;
5. *modificări urografice ale calicelor şi bazinetului.*

Obiectivele diagnosticului sunt:
1. precizarea caracterului primitiv sau secundar al bolii;
2. stabilirea formei clinice;
3. aprecierea severităţii şi a stadiului evolutiv.

Diagnosticul diferenţial se face cu:
1. *Glomerulonefrita*, unde predomină sindromul nefritic, cu hematurie şi proteinurie peste 1 g/24 h; HTA este la valori mai ridicate decât în pielonefrita cronică; urocultura este sterilă;
2. *Rinichiul mic ischemic cu HTA secundară* unei displazii sau stenoze dobândite de arteră renală.

Rinichi mic ischemic cu HTA secundară	*Rinichi mic pielonefritic cu HTA secundară*
– arteriografie patologică	– arteriografie normală (vascularizaţie gracilă)
– Na^+ urinar scăzut	– Na^+ urinar crescut
– creatinina urinară crescută	– creatinina urinară scăzută

3. *Nefroangioscleroza* din HTA:
- sedimentul urinar sărac;
- urocultura sterilă;
- proba de concentrare normală (mult timp);
- rinichi fără „cicatrice".

Scanned with OKEN Scanner

Complicaţii:
1. Insuficienţa renală cronică.
2. HTA secundară.
3. Acidoza tubulară renală.
4. Necroza papilară.
5. HTA malignă (la cei cu HTA esenţială + PN cronică).

Nefropatia analgezică

Nefropatia analgezică (NA) a fost descrisă de Dubach în Elveţia, rezultatele investigării a 628 pacienţi fiind publicate, în 1983, în *New England Journal of Medicine* (SUA).

În SUA se consideră că 6% din bolnavii cu insuficienţă renală cronică aferenţi centrelor de dializă ajung acolo din cauza nefropatiei analgezice, iar dintre toate nefropatiile interstiţiale, 20% sunt cauzate de nefropatia analgezică.

Etiopatogenie

Medicamentul analgetic cel mai sigur dovedit în declanşarea nefropatiei tubulo-interstiţiale analgezice este **fenacetina.**

Fenacetina intră în compoziţia mixturilor de analgetice, comercializate sub denumirea de: antinevralgic, codamin, fasconal etc., care conţin acid acetilsalicilic, paracetamol, aminofenazona, constituenţi care potenţează efectele nefrotoxice ale fenacetinei.

De fapt, metabolitul urinar al fenacetinei este paracetamolul (N-acetil para-aminofenol = *NAPAP*).

Fenacetina are efecte nefrotoxice directe (moarte celulară) şi indirecte (scăderea producţiei de prostaglandine vasodilatatoare – alături de aspirină –, ceea ce determină vasoconstricţie intrarenală cu afectarea ischemică a celulelor parenchimului renal).

Consumul necesar pentru producerea NA: minim 6 tb antinevralgic/zi, cel puţin 3 ani, ceea ce, în valoare absolută, înseamnă 1 kg fenacetină pură. Dar, aceeaşi cantitate poate fi cumulată la un consum mai redus, pe o perioadă mai lungă de timp, eventual cu un alt preparat analgetic compozit, preferat de pacient.

Această cerinţă de consum exagerat (abuz de analgetice) nu trebuie totdeauna aşteptată, manifestările nefropatiei analgetice fiind posibile la valori mai mici ale consumului, când se folosesc mai multe preparate analgetice, alternativ sau cumulativ.

Aspectul cel mai dramatic al consumului de analgetice este ***negarea sau subestimarea acestuia de către pacient, în cea mai mare parte a cazurilor.***

Categorii de pacienţi candidaţi la NA

Această boală trebuie cercetată la grupe de pacienţi predispuse, de sex feminin, cu o anumită profesiune, peste vârsta de 30 de ani:

1. persoane depresive sau nevrotice în căutarea confortului psihic;
2. persoane antrenate în activităţi precise care necesită atenţie concentrată, generatoare de cefalee: ceasornicari, casieri, contabili şi alţi lucrători bancari, lucrătoare în industria textilă (persoane ce supraveghează buna funcţionare a războaielor mecanice) şi chiar... coafeze;
3. bolnavi cu diferite forme de reumatism inflamator cronic.

Scanned with OKEN Scanner

Primele două categorii de pacienţi preferă mixturile analgetice din cauza cofeinei din compoziţia acestor medicamente, drog ce menţine vigilenţa şi asigură o mai bună stare de dispoziţie.

Tablou clinic

Manifestările clinice sunt, în cea mai mare parte a cazurilor, subtile, minimalizate, chiar ascunse de pacient.

Se impune abilitate şi tact din partea medicului, dat fiind şi profilul psihologic particular al acestei categorii de pacienţi, care se adresează în primul rând pentru suferinţa ce determină utilizarea analgeticelor sau a mixturilor analgetice (cefalee, dureri lombare, dureri de coloană). Nu în puţine cazuri, cefaleea este singurul simptom, în special la persoane alcoolice care utilizează frecvent analgetice spre a se „trezi" mai bine, combinaţia alcool + analgetice fiind cea mai atrăgătoare pentru alcoolici.

Tabloul clinic este necaracteristic, constând din simptome ca scădere ponderală, inapetenţă, astenie, sindrom anemic, cefalee, febră intermitentă.

Bolnavii pot afirma colici renale, disurie, polakiurie, hematurie, eliminări de calculi.

În 80% din cazuri boala se descoperă întâmplător, pe baza sumarului de urină patologic, a HTA, a semnelor de insuficienţă renală sau prin investigarea unui sindrom anemic, fără o cauză evidentă (anemie cu reticulocitoză + prezenţa de corpi Heinz), dar care se produce ca o consecinţă a efectului toxic hemolitic, prin pierderi digestive şi în contextul retenţiei cronice azotate.

Nu rareori pacienţii se plâng de fenomene digestive, asociate sau nu unei maladii ulceroase certe, nediagnosticate sau deja cu suferinţa stomacului operat.

În 50% din cazuri evoluează o HTA moderată.

O sinteză a *„sindromului analgetic"* făcută de Nanra arată complexitatea determinismului clinico-patologic a consumului abuziv de analgetice în toată amploarea sa.

Acest *sindrom analgetic* cuprinde una sau mai multe din grupele de manifestări enumerate mai jos:

1. *nefropatia analgezică*;
2. *manifestări gastro-intestinale*;
3. *manifestări hematologice: anemie, splenomegalie*;
4. *manifestări neuropsihice: cefalee, tulburări de personalitate, migrenă, demenţă, psihoze*;
5. *manifestări cardiovasculare: HTA, cardiopatie ischemică, calcificări ale valvelor, afecţiuni cerebrovasculare*;
6. *manifestări gonadale*;
7. *neoplazii uroepiteliale (tumoră vezicală, bazinetală)*;
8. *pigmentări caracteristice (tentă cenuşie-violet a pielii, părului)*;
9. *osteodistrofie*;
10. *îmbătrânire precoce.*

Explorări de laborator

Examenul urinei evidenţiază:

- proteinurie sub 1 g/24 h;
- leucociturie cu celule Sternheimer-Malbin;

- bacteriurie (semnificativă, inconstant); 50% din pacienţi au uroculturi pozitive;
- densitate urinară sub 1010;
- creşterea eliminării de Na^+;
- reacţia pentru NAPAP sau/şi salicilaţi (*Manuel*) pozitive.

Examenul sângelui:
- anemie (normocromă, normocitară sau hipocromă) ± reticulocitoză uşoară;
- prezenţa de corpi Heinz;
- Fe^{2+} scăzut;
- VSH accelerată;
- leucocitoză cu neutrofilie;
- retenţie azotată (creşteri uşoare/moderate ale creatininei, ureei);
- acidoză tubulară renală hipercloremică.

Explorarea imagistică:
- reducerea globală a umbrei renale;
- contur renal neregulat cu depresiuni;
- turtiri, neregularităţi, dilatări ale sistemului pielocalicial; calice *„în tampon de tren"*;
- „cicatrice" renale;
- hidronefroza;
- reflux vezico-ureteral;
- calcificări lineare ale vârfurilor papilelor necrozate (examinare ecografică).

Diagnostic

Diagnosticul trebuie să precizeze două elemente importante în favoarea sa:
A. *istoricul ingestiei unor cantităţi suficiente de analgezice*;
B. *prezenţa argumentelor clinice şi de laborator în sprijinul unei nefrite interstiţiale*, care nu recunoaşte o altă cauză cunoscută (*per exclusionem*).

În afara elementelor de mai sus, diagnosticul foloseşte informaţiile furnizate de examenul sângelui (anemie cu corpi Heinz), testele biochimice (NAPAP, dozarea salicilaţilor), urografie (constatarea anomaliilor urografice caliceale, reziduale după necroză papilară, apropie de certitudine suspiciunea de nefropatie analgezică) şi ecografie (imagine de calcificare a papilelor necrozate – patognomonică).

Întrucât s-a arătat tendinţa la negare şi subestimare de către pacient a abuzului de analgezice, pentru cei refractari în confirmarea acestui abuz se poate practica un *test de provocare*, care constă din administrarea a 6 tb antinevralgic/zi şi, în ziua următoare, determinarea corpilor Heinz. Apariţia acestora confirmă abuzul întrucât la cei care nu au consum cronic anterior, doza menţionată nu poate duce la formarea acestora.

Scanned with OKEN Scanner

Insuficienţa renală acută

Definiţie: insuficienţa renală acută (IRA) este un sindrom clinic şi umoral caracterizat prin deteriorarea rapidă, totală sau parţială a funcţiei renale, suficientă pentru a determina acumularea cataboliţilor azotaţi în corp (ureea creşte cu peste 100 mg%/zi, creatinina cu peste 2 mg%/zi).

Sinonime: ***uremie acută*** (creşterea ureei sangvine şi a altor cataboliţi azotaţi, oricare ar fi cauza); ***hipoperfuzie renală acută reversibilă*** sau ***IRA funcţională*** sau ***IRA reversibilă*** sau ***azotemie extrarenală***; ***necroză tubulară acută*** sau ***IRA organică*** sau ***necroză corticală acută.***

Creşterea ureei sangvine se asociază cu oligurie.

Debitul urinar normal este 1 ml/min, adică 1440 ml/24 h.

Oliguria înseamnă un debit urinar sub 500 ml/24 h.

Anuria înseamnă un debit urinar absent sau sub 50 ml/24 h.

Oliguria din *IRA funcţională* răspunde pozitiv după corectarea hipovolemiei; Na^+ urinar este scăzut sub 20 mmol/l, osmolaritatea peste 600 mOsm/kg apă (prin eliminarea urinară a creatininei peste 21-25 mg/kgc/zi). Raportul creatinină urinară/creatinină sangvină peste 40; excreţia fracţionată a Na^+ filtrat (FeNa) este sub 1%.

$$FeNa = \frac{Na^+ \text{urinar} / Na^+ \text{sangvin}}{\text{creatinina urinară/creatinina serică}}$$

În *necroza tubulară acută* sau *IRA organică stabilă*, ireversibilă sau *necroză corticală acută* cu distrugerea definitivă a parenchimului renal (produsă adesea după o ischemie prelungită şi severă), Na^+ urinar este crescut, peste 20 mmol/l, osmolaritatea scăzută sub 400 mOsm/kg apă, creatinina urinară/creatinina serică sub 20, FeNa peste 1% (2%). Sedimentul urinar arată prezenţa cilindrilor granuloşi şi a resturilor celulare epiteliale, spre deosebire de IRA funcţională, unde sedimentul urinar este normal sau conţine rar cilindri hialini, granuloşi.

Clasificarea IRA:

1. IRA prerenală;
2. IRA renală;
3. IRA postrenală.

IRA prerenală (***IRA funcţională***) este cea mai frecventă formă de IRA. Este consecinţa scăderii perfuziei renale cu cca 50% şi a scăderii filtratului glomerular. Dacă este foarte prelungită, scăderea perfuziei renale poate duce la necroză corticală acută.

Cauze:

- pierderi pe cale digestivă: vărsături, diaree (în diverse boli, nu numai digestive);
- pierderi pe cale cutanată: arsuri;
- hemoragii digestive;
- sechestrare de apă şi electroliţi: peritonite, pancreatite acute;
- stări de şoc: toxicoseptic, hemoragic, cardiogen;
- administrarea de AINS, care interferează cu sinteza prostaglandinelor vasodilatatoare (diminuare), ducând la vasoconstricţie şi scăderea perfuziei renale;
- administrarea de inhibitori ai enzimei de conversie a angiotensinei.

Scanned with OKEN Scanner

IRA postrenală este de cauză obstructivă, cel mai frecvent prin obstacol mecanic pe calea urinară.

IRA „renală" este cea mai gravă.

Se întâlneşte în următoarele condiţii etiologice:

- GNA poststreptococică, în special forma rapid progresivă;
- nefropatii interstiţiale: PNA forma uremică, NI medicamentoase, NI toxico-metabolice;
- nefropatii prin mecanism vascular intrarenal: HTA malignă, vasculite;
- ***necroză tubulară acută***, care poate fi consecinţa unei IRA funcţionale cu durată mare sau acţiunii unor ***nefrotoxine*** (IRA organică „toxică"): *endogene* sau *exogene*.

Toxine endogene:

- *hemoglobinuria*, care apare în contextul accidentelor post-transfuzionale;
- *mioglobinuria*, care rezultă în rabdomioliza traumatică.

Toxine exogene: medicamente (antibiotice, citostatice, substanţe de contrast, injectate intravenos/intraarterial), metale grele (săruri de Au), solvenţi organici (tetraclorura de carbon), pesticide, intoxicaţia cu ciuperci.

Patogenia necrozei tubulare acute

Survin o serie de evenimente patologice succesive:

Primul eveniment: expunerea unei persoane sănătoase la un agent nefrotoxic sau bolnavul (cu o afecţiune extrarenală) este expus la hipovolemie sau hipoperfuzie prelungită, necorectată;

Al doilea eveniment: pierderea ultrafiltratului glomerular din lumenul tubular în interstiţiu, prin epiteliul tubular lezat (retrodifuzia ultrafiltratului glomerular);

Al treilea eveniment: obstrucţia fluxului tubular prin resturi celulare descuamate şi cristale apărute odată cu concentrarea conţinutului tubular; acest moment permite survenirea celui de *al patrulea eveniment* patogenic – în amonte, se produce scăderea coeficientului de ultrafiltrare a capilarului glomerular.

Mai contribuie vasoconstricţia arteriolei aferente şi dilatarea arteriolei eferente cu scăderea presiunii hidrostatice de perfuzie glomerulară şi, consecutiv, scăderea filtrării glomerulare.

Manifestările clinice, simptomele şi semnele de prezentare a bolnavului cu insuficienţă renală acută sunt consecutive:

a) pierderii funcţiei homeostatice a volumelor şi dezechilibrelor acido-bazice:
   - anomalii hidroelectrolitice – retenţie lichidiană cu edeme, HTA şi chiar insuficienţă cardiacă acută;
   - cele mai semnificative tulburări electrolitice şi acido-bazice sunt ***hiperpotasemia, acidoza metabolică,*** hiperfosfatemia.
b) pierderii capacităţii excretorii a rinichilor cu creşterea ureei şi creatininei (pentru uree cu 40-100 mg% pe zi, iar pentru creatinină cu câteva mg% pe zi, până la 10-15 mg% pe zi, în formele hipercatabolice).

Metode de diagnostic

Anamneza trebuie să fie minuţioasă şi impune efortul de a descoperi factorul de injurie renală.

Scanned with OKEN Scanner

Examenul fizic: complet.

Investigaţii de laborator (analize de sânge şi urină rutiniere):

- analize din sânge: hemoglobina, hematocrit (poate fi scăzut în hemodiluţie), uree, creatinină, acid uric, rezerva alcalină (scăzută), determinări ASTRUP (pH, EB etc.), Na^+, K^+, Ca^{2+}.
- analiza urinei: sumar, creatinina şi uree urinară pentru calcularea FeNa, Na^+ în urina din 24 h.

Diagnosticul anatomic:

1. ecografie – apreciază dimensiunea rinichilor, eventuala dilatare a sistemului colector renal în nefropatia obstructivă, eventuala existenţă a chisturilor sau maselor tumorale;
2. explorări radioizotopice – apreciază funcţia excretorie şi fluxul plasmatic renal.

SUNT CONTRAINDICATE ŞI SUBOPTIMALE (eficienţă diagnostică minimă) investigaţiile cu substanţe de contrast.

Fazele (etapele) IRA din NT acută:

1. faza preanurică;
2. faza (oligo) anurică;
3. faza poliurică;
4. faza de restituţie.

1. *Faza preanurică* – este faza de instalare a leziunilor. Durează ore (dacă factorul de agresiune acţionează foarte intens şi prelungit), până la 3-5 zile (hipoperfuzie ignorată, necorectată).

Simptomatologia este dominată de factorul etiologic. Diureza este normală. Sedimentul urinar conţine cilindri granuloşi, hematii. Există proteinurie în special cu beta 2 microglobuline (când factorul de agresiune este un medicament, mioglobină sau hemoglobină, în funcţie de cauză).

Densitatea urinară este 1008-1010. Na^+ urinar este peste 40 mEq/l.

2. *Faza (oligo) anurică* durează 5-15 zile. Datorită oligo- sau anuriei poate apărea hiperhidratare globală sau deshidratare, prin pierderi extrarenale abundente, necompensate. Mai poate apărea dispnee acidotică Kussmaul, aspectul de „pulmon umed" (un edem pulmonar toxic produs de cataboliţii azotaţi care cresc permeabilitatea capilară şi care, radiologic, se traduce prin opacitate hilară bilaterală în „aripi de fluture"). În aceste condiţii se pot grefa infecţii cum ar fi pneumonii, bronhopneumonii.

Ca semne de suferinţă cardiovasculară se remarcă modificările TA (care poate fi crescută datorită supraîncărcării lichidiene sau scăzută în deshidratare), anomaliile cardiace datorate tulburărilor electrolitice (hiperpotasemia), în special miocardita toxică uremică.

Simptomele digestive constau în anorexie, greţuri şi vărsături, hemoragii digestive superioare secundare gastritei uremice (cu sângerare difuză, *„en nappe"*).

Pot apărea simptome neuropsihice constând din astenie, somnolenţă sau agitaţie, convulsii tonicoclonice asociate celorlalte semne de edem cerebral – cefalee, vărsături.

Explorările de laborator relevă o triadă foarte importantă:

a) creşterea ureei şi a creatininei serice;
b) creşterea K^+ seric;

c) acidoza metabolică (scăderea rezervei alcaline pe seama consumului de bicarbonat, scăderea pH-ului, creşterea anionilor acizi fosfaţi şi sulfaţi care măresc valoarea „găurii anionice" – normal sub 16 mEq).

Recunoaşterea rapidă a hiperpotasemiei impune monitorizare ECG, semnalându-se creşterea amplitudinii undei T cu aspect pseudoischemic (subendocardic), ascuţită, simetrică.

K^+ seric peste 7 mEq/l atrage riscul de aritmii ce pot culmina cu fibrilaţie ventriculară şi moarte.

Există o situaţie particulară de IRA cu uree crescută şi K^+ normal sau scăzut şi alcaloză metabolică – ***sindromul Darrow,*** care se produce în stenoza pilorică, prin pierderi gastrice abundente de acid clorhidric.

Alte examene de laborator

Pot apărea elemente de *coagulare intravasculară diseminată* cu : scăderea *trombocitelor*, scăderea *fibrinogenului* şi apariţia în urină a *produşilor de degradare ai fibrinei.*

Hemodializa se face până în ziua a 15-a, când există şansa de reluare a diurezei.

3. *Faza poliurică.* Caracterizează cazurile cu evoluţie favorabilă, în care se produce reluarea diurezei (după 15 zile de evoluţie a IRA prin necroză tubulară). Diureza devine eficientă când ureea urinară creşte la eliminări de peste 20 g/24 h. Apare poliuria 2000-4000 ml/24 h, care marchează tendinţa de vindecare. Poliuria prezintă pericolul pierderilor de electroliţi cu hiponatremie, ***hipokaliemie*** şi hipocalcemie, periclitând viaţa bolnavului (mai ales hipokaliemia, care trebuie promt şi atent corectată). Densitatea urinară este scăzută la valori de 1004-1008.

Epurarea cataboliţilor azotaţi se normalizează progresiv, valoarea ureei şi creatininei revenind la normal în 2 săptămâni de la începutul poliuriei.

4. *Faza de restituţie* – durează 3-12 luni şi se constată revenirea către normal a filtratului glomerular, normalizarea funcţiei renale şi a clearance-ului de creatinină.

Forme clinice particulare

a) forma clinică *cu diureză păstrată* – diureza se conservă chiar până la 1000 ml/24 ore ; această formă clinică se regăseşte printre formele de IRA provocată de medicamente (nefrotoxice) cum ar fi aminoglicozide, cis-platinum, anestezice. Diagnosticul este surprins prin examene repetate de urină şi apariţia reţenţiei azotate ;
b) sindromul de strivire („crush-syndrome") ;
c) IRA din reacţiile posttransfuzionale (IRA hemoglobinurică) ;
d) IRA din intoxicaţii (ex. tetraclorura de carbon) ;
e) IRA de cauză obstetricală (post-abortum, post-partum, eclampsie, hemoragii uterine) ;
f) IRA după intervenţii chirurgicale (în primele 2-3 zile postoperator) ;
g) IRA din bolile hepato-biliare acute : – suferinţa concomitentă hepatică şi renală poate fi realizată prin :
g_1) mecanism toxic – intoxicaţia cu tetraclorură de carbon (care dă o suferinţă concomitentă a ficatului şi rinichiului) ;
g_2) mecanism infecţios – *infecţia leptospirică* ;

g_3) obstrucţie biliară + infecţie = *angiocolita uremigenă*;
g_4) mecanism umoral-metabolic – *sindromul hepatorenal* sau IRA funcţională din ciroza hepatică decompensată sau hepatita virală gravă.

Diagnostic

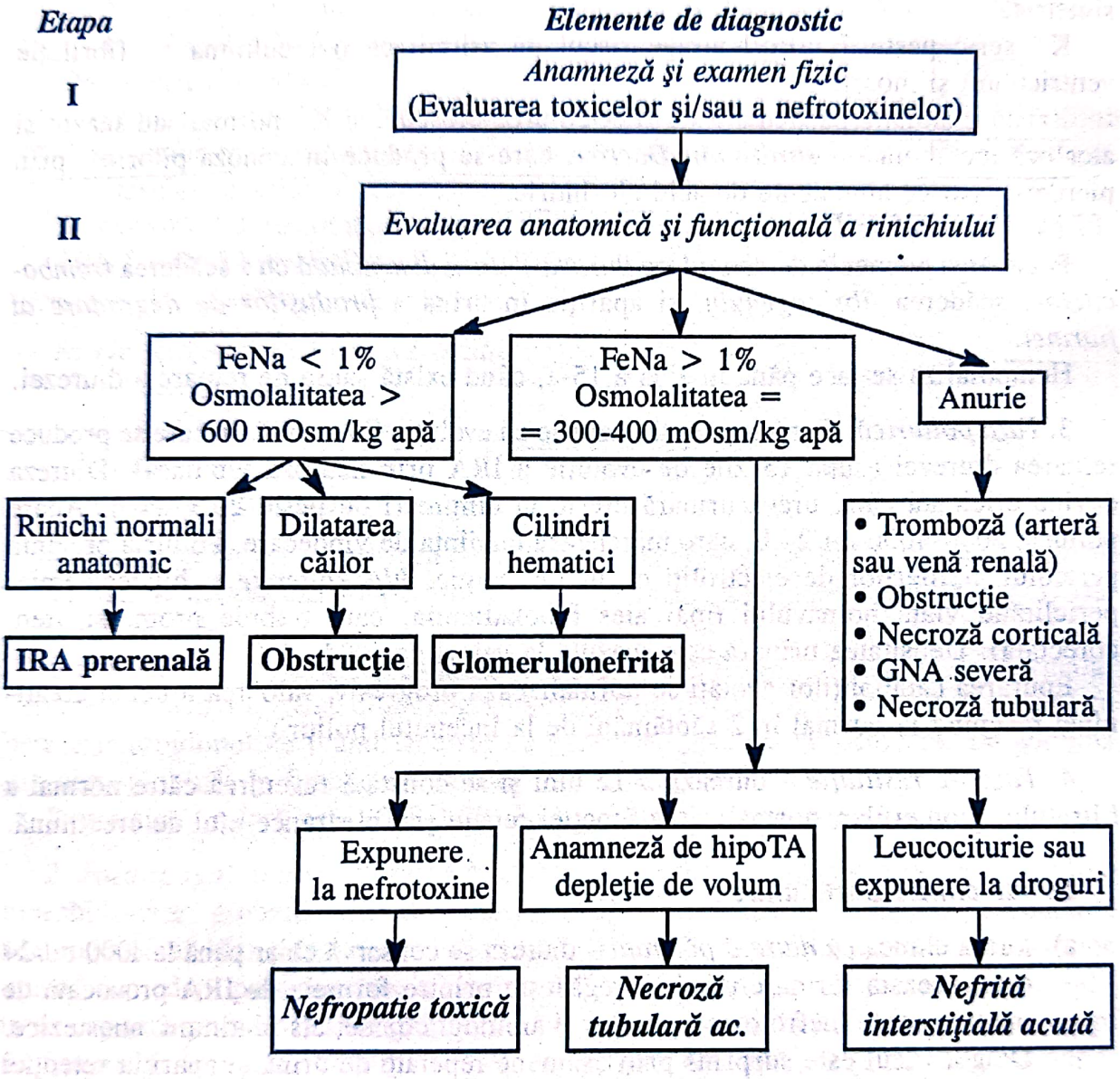

Diagnostic diferenţial

În anurie se impune diagnosticul diferenţial cu:
a) retenţia acută de urină, pentru care pledează:
- vârsta pacientului peste 40 de ani;
- antecedente de urolitiază sau intervenţii pe căile urinare;
- rinichi palpabili, cu hidronefroză;
- *glob vezical depistat la palpare sau ecografic*;
- sondajul vezical extrage urină;
- tuşeul rectal poate depista adenom de prostată;
- examenul ginecologic poate evidenţia tumora de ovar sau de uter cu invadarea ureterului.

Scanned with OKEN Scanner

b) diagnsticul diferenţial între IRA funcţională (azotemia extrarenală) cu IRA organică (necroza tubulară acută).

Test	IRA FUNCŢIONALĂ (azotemia extrarenală)	IRA ORGANICĂ (necroza tubulară acută)
Osmolalitatea urinară (mOsm/kg)	>600	<400
Na^+ urinar (mmol/l)	<20	>40
$Cr_{urinară}/Cr_{plasmatică}$	>40	<20
$FeNa^+$	<1%	>2%
Sediment urinar	Normal sau rari cilindri hialini, granuloşi	Cilindri granuloşi, resturi celulare epiteliale

$FeNa^+$ = excreţia fracţionată a Na^+ filtrat; $FeNa^+ = \frac{Na\ (urină)\ /\ Na\ (ser)}{Cr\ (urină)\ /\ Cr\ (ser)} \times 100.$

Evoluţia IRA

Supravieţuirea este de 80-90% din cazuri, în special datorită hemodializei, aplicată în faza anurică.

Prognosticul rămâne totuşi rezervat, datorită hiperkaliemiei, care poate induce aritmii ventriculare grave, hipokaliemiei din faza poliurică, hiperhidratării iatrogene cu edem pulmonar acut, cât şi infecţiilor, în special bronho-pneumonia, care necesită tratament cu selecţia riguroasă a antibioticelor folosite.

Insuficienţa renală cronică

Reprezintă faza finală de evoluţie a tuturor bolilor nefrologice.

Definiţie: scăderea progresivă, avansată şi ireversibilă a filtrării glomerulare şi/sau a funcţiei tubulare, cu pierderea sau diminuarea funcţiilor excretorie, homeostatică şi endocrină a rinichiului.

Cauze:

1. NG cronice (50-55%);
2. nefropatii interstiţiale, printre care cele mai multe sunt nefropatii analgetice (20%);
3. nefroangioscleroza din HTA (10%);
4. nefropatia diabetică (10%);
5. rinichiul polichistic (10%).

Morfopatologie

Macroscopic – rinichii sunt mici, cu „cicatrice", în majoritatea condiţiilor etiopatogenice cu evoluţie îndelungată (excepţie, rinichiul polichistic sau tumorile renale).

Microscopic:

- aspect de hialinoză glomerulară;
- tubi obliteraţi sau dilataţi cu aspect „pseudotiroidian";
- îngroşarea mediei arteriolelor, fragmentarea fibrelor elastice din peretele arterial;
- obliterarea lumenului capilar cu tunica intimă îngroşată.

Scanned with OKEN Scanner

Patogenie:

Rinichii îşi menţin funcţia chiar şi la 10% din nefroni intacţi. Există în acest sens teoria „nefronului intact" – ce presupune funcţionarea numai a nefronilor perfect normali morfologic. Deoarece numărul de nefroni funcţionali este scăzut, apar tulburări în echilibrul apei, a osmolarităţii, în echilibrul electrolitic şi acido-bazic.

Dacă există încărcare cu apă crescută pe nefron, apare diureza osmotică, cu urina diluată, rinichiul fiind incapabil de concentrare a urinei; se instalează intoxicaţia cu apă.

Dacă aportul de apă pe nefron este scăzut, apare deshidratarea.

Pentru testarea capacităţii de concentrare a rinichiului se practică *proba Volhard*.

În bilanţul electrolitic există reabsorbţie scăzută de Na^+, cu pierderea exagerată a ionului de Na^+, ceea ce duce la scăderea volumelor extracelulare şi agravarea insuficienţei renale. Dacă aportul de Na^+ este exagerat, apare edemul, pentru că Na^+ nu poate fi excretat constant şi rapid.

Doar în fazele terminale ale IRC şi în condiţii de oligurie apar modificări ale K^+, în sensul hiperkaliemiei.

În privinţa *anionilor acizi*, aceştia se reţin în exces.

Datorită anomaliilor în excreţia H^+, NH_3, bicarbonaţilor, se produc modificări ale echilibrului acido-bazic. Reţinerea H^+ în exces duce la scăderea formării de NH_3 şi, respectiv, la scăderea cantităţii de amoniu excretat în urină.

În IRC se produce o scădere a reabsorbţiei proximale a bicarbonatului, care se pierde prin urină. Creşterea retenţiei de H^+ şi scăderea reabsorbţiei bicarbonatului duc la acidoză tubulară proximală renală.

Scăderea filtrării glomerulare şi scăderea funcţiei tubulare duc la tulburări în eliminarea Ca^{2+} şi P_4. Apare afectarea hidroxilării 25-hidroxi-vitamina D_2 în forma 1,25 dihidroxicolecalciferol.

Creşterea fosfaţilor în sânge şi scăderea absorbţiei Ca^{2+} atrage intervenţia compensatorie a parathormonului cu hiperparatiroidism secundar. Acesta duce la mobilizarea Ca^{2+}, din depozitele osoase, în special, ceea ce favorizează osteodistrofia renală cu 4 forme:

- *osteita fibroasă*;
- *osteomalacia*;
- *osteoporoza*;
- *osteoscleroza*.

Odată cu scăderea filtrării glomerulare apare retenţia azotată, cu creşterea ureei, produs final al metabolismului proteic şi al creatininei, derivat din masa musculară.

Aceşti 2 produşi azotaţi nu sunt toxici ca atare. Acţiunea toxică este datorată unor subproduşi ai metabolismului proteic cum ar fi: *compuşii guanidino* (*guanidina*, *acidul guanidino-succinic*), *uraţii*, *aminele alifatice*, *triptofanul*, *alanina* şi *fenilalanina* şi peptide ca *sarcozina*. Aceşti produşi acţionează asupra pompei ATP-ază, Na^+-K^+ dependentă şi determină creşterea Na^+ intracelular şi scăderea K^+ intracelular, cu *scăderea potenţialului de repaus* şi *hiperhidratare celulară*. Intoxicarea cu apă a celulei atrage după sine greţuri, vărsături, diaree, slăbiciune, anorexie cu malnutriţie proteică şi scăderea masei musculare.

Anemia din IRC recunoaşte mai multe mecanisme patogenice, printre care *scăderea secreţiei de eritropoetină* şi *scăderea duratei de viaţă a globulelor roşii* (hemoliza) sunt obişnuite.

Hipertensiunea arterială din IRC este generată de ischemia renală cronică şi distrucţia parenchimului renal.

Scanned with OKEN Scanner

Tabel 3.1 – *Manifestările comune şi cu risc vital ale insuficienţei renale cronice, stadiul terminal*

Aparat sau sistem	Manifestări comune	Manifestări cu risc vital
Pielea	tegumente *aspre, excoriate, cu o coloraţie cenuşiu-murdar* *prurit şi leziuni de grataj* *uremide* (depozite mici eritematoase de acid uric şi produşi de degradare ai catabolismului azotat) manifestări hemoragipare: *peteşii ± epistaxis, gingivoragii, purpura simplex*	–
Sistemul muscular	*miopatia proximală: deficit motor, oboseală musculară*	–
Sistem osteo-articular	*artrite* (pseudogută) manifestări de: – *osteodistrofie uremică* – *osteită fibrochistică* – *osteoporoză* – *osteoscleroză*, constând din: *dureri osoase, fracturi (rare), creşterea FA, a PTH, scăderea 1,25(OH)₂ vit. D*	–
Aparat respirator	*stază pulmonară* *edem pulmonar cronic* *infecţii pulmonare* *respiraţie Kussmaul (din acidoza metabolică)* *revărsat pleural*	***Edem pulmonar acut***
Aparat cardio-vascular	*HTA* *cardiomiopatie uremică (aritmii, insuficienţă cardiacă)* *pericardită*	***Edem pulmonar acut*** ***Tamponada cardiacă***
Aparat digestiv	*sughiţ* *foetor uremic* *limba „prăjită” („de papagal”)* *anorexie ± vărsături* (gastrita uremică) *diaree* (colopatie funcţională)	***Hemoragie digestivă superioară***
Aparat urinar	*poliurie* *nicturie, degenerarea chistică renală* (ecografic) *oligurie* (fazele finale)	–
Sistem neuro-psihic	a) *anomalii neurologice:* – *convulsii*; – *polinevrită uremică: furnicături, amorţeli, tulburări motorii*; b) *anomalii psihice:* – *lipsă de decizie*; – *reducerea capacităţii de concentrare*; – *depresie*; – *torpoare*; – *obnubilare*; – *iritabilitate*; – *agitaţie.*	***Coma uremică***

Scanned with OKEN Scanner

Aparat sau sistem	Manifestări comune	Manifestări cu risc vital
Sistem endocrin	*tetanie ?* *scăderea toleranţei la glucoză* *scăderea eritropoetinei* *disfuncţie gonadală (ginecomastie)*	–

Tabloul clinic al stadiului uremic – terminal al IRC

Manifestările clinice şi biologice ale sindromului uremic terminal (tabel IRC) sunt echivalente cu manifestările uremiei din faza finală a bolilor renale. Aceste manifestări clinico-biologice (tabel 3.1) interesează toate aparatele şi sistemele şi se clasifică, după severitatea lor, în *manifestări comune* şi *cu risc vital* (sau ameninţătoare pentru viaţă).

Examene de laborator

1. ***retenţia cataboliţilor acizi în sânge***
- *acidul uric* (este primul catabolit care depăşeşte valorile normale);
- *creatinina*;
- *ureea.*
2. ***echilibrul electrolitic***
- *Na^+ scade*;
- *K^+ scade*, poate fi normal sau *creşte* în stadiul oliguric terminal;
- *Ca^{2+} scade*;
- *Mg^{2+} creşte*;
- *fosfaţii cresc*;
- *fosfataza alcalină creşte.*
3. ***echilibrul acido-bazic***
- *pH-ul sangvin scade*;
- *rezerva alcalină scade*;
- *gaura anionică creşte* prin retenţia de anioni acizi.
4. ***tulburări hematologice***
- *anemie normocromă normocitară*;
- *reticulocitoză uşoară,* datorită hemolizei;
- *leucocitoză uşoară*, dar globulele albe au funcţia deprimată, cu scăderea capacităţii de apărare a organismului;
- *trombocitele normale sau uşor scăzute*, explicând modificările hemoragice cutanate. Se constată *scăderea adezivităţii şi agregabilităţii plachetare.*
5. ***tulburări urinare***
- *hipoizostenurie*, ceea ce înseamnă scăderea densităţii urinare în mod constant, la determinări repetate; *scăderea capacităţii de concentrare* cu incapacitatea rinichiului de a elimina cantităţi mari de apă şi sare; pe de altă parte, aportul deficitar de apă şi sare duce la deshidratare;
- proteinurie – în general sub 1,5 g/24 h, indiferent de cauza IRC;
- sediment cu cilindri hialini, granuloşi şi în special „scurţi şi groşi" (de insuficienţă renală);

Scanned with OKEN Scanner

- ureea urinară, eliminare sub 13 g/24 h;
- clearance-ul de creatinină scăzut.

Stadializarea insuficienţei renale cronice, în relaţie cu nivelul creşterii creatininei serice, a ureei şi a scăderii clearance-ului de creatinină, ca expresie a scăderii progresive a filtrării glomerulare, este prezentată în tabelul 3.2.

Tabel 3.2 – *Stadializarea insuficienţei renale cronice*

Stadiul	Gradul de compensare	Creatinina (mg%)	Ureea (mg%)	Clearance creatinină (ml/min)	Filtrare glomerulară (%)
I	compensat	< 1,4	normal	≥ 120	100
II	compensat	1,4-3	60-80 Retenţie azotată fixă	60-120	50
III	decompensat	3-10	80-300 Preuremic terminal	30-60	25
IV	decompensat	> 10	>300 Uremic terminal	< 10-12	10

Explorarea imagistică în IRC

Radiografia renală simplă
- relevă uneori *cauza IRC*, cum ar fi: nefropatia obstructivă, rinichiul polichistic etc.;
- poate evidenţia *mărimea rinichilor*.

Urografia – nu este o investigaţie productivă, datorită competiţiei dintre substanţa de contrast şi uree, încât concentrarea slabă a contrastului furnizează imagini de slabă calitate („spălăcite") sau chiar eşuează complet; este periculoasă datorită acumulării substanţei de contrast şi hiperosmolarităţii induse de aceasta.

Ecografia renală
- permite (uneori) diagnosticul etiologic IRC, mai ales în cauzele urologice de IRC;
- apreciază mărimea rinichilor.

Diagnosticul IRC

Obiective:
1. antecedente personale şi heredocolaterale (anomalii renale, rinichi polichistic);
2. consumul de medicamente;
3. aprecierea sindromului clinic uremic şi a afectării organismului pe aparate şi sisteme;
4. explorări de laborator: sânge, urină, explorări morfofuncţionale;
5. încadrarea stadială a IRC (pentru aprecierea prognosticului);
6. diagnosticul etiologic şi patogenic al nefropatiei de bază;

Scanned with OKEN Scanner

7. evaluarea factorilor agravanţi ;
8. diagnosticul diferenţial, în stadiul compensat, al poliuriei (cu diabetul zaharat, diabetul insipid, nefrita „cu pierdere de sare") ;
9. diagnosticul diferenţial al comei uremice cu alte come :
   a) endogene – în special cu *coma hepatică* (antecedente de suferinţă hepatică cronică, factori precipitanţi specifici, tulburări funcţionale hepatice) :
      – *coma hipercapnică* din insuficienţa respiratorie cronică şi intoxicaţia cu CO_2.
      – *coma diabetică*.
   b) exogene – *coma cerebrală*.

Scanned with OKEN Scanner

CAPITOLUL 4

BOLI BRONHO-PULMONARE

Afecţiuni bronşice în relaţie cu fumatul:
- **Bronhopneumopatia obstructivă cronică (BPOC) şi**
- **Carcinomul bronşic**

Bronhopneumopatia obstructivă cronică (BPOC)

Din această entitate fac parte ***bronşita cronică***, ***emfizemul pulmonar*** şi ***astmul bronşic***.

Bronşita cronică şi emfizemul pulmonar formează termenii comuni ai BPOC şi de aceea vor fi studiate împreună.

Bronşita cronică

Definiţie (clinică): se manifestă prin tuse cu expectoraţie sub 100 ml/zi, pe o perioadă de timp de cel puţin 3 luni pe an, minim 2 ani consecutiv.

Emfizemul pulmonar (EP)

Definiţie (anatomică): dilatarea şi distrugerea spaţiilor aeriene alveolare pulmonare situate distal de bronşiolele terminale.

Tipuri de EP
- infantil;
- lobar;
- bulos;
- paraseptal;
- sindromul Mac Leod.

Există ***2 tipuri clinice de BPOC:***
- ***tipul A***: predominant emfizematos – *„pink puffer”*;
- ***tipul B***: predominant bronşitic – *„blue bloatted”*.

BPOC se mai numeşte şi „boala englezească” (frecventă în Londra, unde este ceaţă şi fum de la întreprinderile industriale), având drept factori favorizanţi fumatul, industrializarea şi poluarea.

S-a înregistrat o creştere a mortalităţii prin BPOC după cel de al doilea război mondial. În ceea ce priveşte morbiditatea, aceasta atinge 17% în Anglia, unde, la numărul total de persoane active de sex masculin, se pierd 26.000.000 zile de lucru pe an, iar la femei 2.600.000 zile de lucru/an.

10% din zilele absentate sunt datorate BPOC.

Etiologie

1. *fumatul* – la 30 ţigarete/zi există un risc de 20 de ori mai mare de deces prin bronşită cronică, faţă de nefumători.

Efectele patogenice ale fumatului:

a) bronhoconstricţie;
b) efect toxic asupra cililor mucoasei bronşice cu stagnarea secreţiilor bronşice;
c) deprimarea activităţii antibacteriene a macrofagelor alveolare;
d) scăderea concentraţiei inhibitorilor serici ai elastazei;
e) scăderea cantităţii de surfactant pulmonar, ceea ce afectează proprietăţile elastice ale plămânului;

2. *profesia* – sunt consideraţi cu risc pentru BPOC lucrătorii din industria cimentului, cei care produc talc, lucrătorii în mediul cu vapori toxici;
3. *factori genetici* sau *imunologici* – sindromul de imunodeficienţă, hipogamaglobulinemia;
4. *deficitul de alfa$_1$-antitripsină*; alfa$_1$-antitripsina (reactant de fază acută) este o protează inhibitorie care suprimă efectul dăunător, la nivel alveolar pulmonar, al polimorfonuclearelor neutrofile în infecţii (elastază, colagenază); acest reactant de fază acută creşte în inflamaţii şi după administrarea de estrogeni. În deficitul de alfa$_1$-antitripsină este exacerbat efectul neutrofilelor în cursul inflamaţiilor. Nivelurile serice la normali (genotip *Pi MM*) este mai mare de >2,5 g/l; absenţa sau deficitul complet de alfa$_1$-antitripsină se consideră când sunt valori abia sesizabile, sub 0,5 g/l (genotip *ZZ* sau *SS*) sau deloc; există şi forme heterozigote ale deficitului de alfa$_1$-antitripsină (genotip *ZM* sau *SM*), la care valorile serice ale alfa$_1$-antitripsinei se află între 0,5 şi 2,5 g/l.

Anatomie patologică

În ***bronşita cronică*** se constată hipertrofia glandelor secretoare de mucus din peretele bronşic, ceea ce are următoarele consecinţe:

- creşterea *indicelui Reid* (raportul dintre grosimea stratului glandular şi grosimea totală a peretelui bronşic) peste 0,36;
- creşterea cantităţii de mucus secretat, ceea ce face ca expectoraţia să fie abundentă şi greu de eliminat;
- favorizarea stazei bronşice şi suprainfecţiei cu producerea de puroi;
- sunt implicaţi în infecţia bronşică germeni necrozanţi, care produc ulceraţia mucoasei bronşice cu mai multe consecinţe:
  - fibrozarea peretelui bronşic;
  - retracţia peretelui bronşic;
  - îngustarea lumenului bronşic.

Primele afectate sunt căile aeriene mici, fără perete cartilaginos.

Emfizemul pulmonar se prezintă cu două aspecte anatomice:

a) *centrolobular* – localizat în jurul bronşiolelor, apare la fumătorii cu bronşită cronică;

b) *panlobular* – cu distensia şi distrucţia întregului acin pulmonar, existând riscul pneumotoraxului când este situat în vecinătatea pleurei.

Consecinţe fiziopatologice

1. fenomenul de *„air trapping"* – care apare chiar şi în obstrucţiile incomplete ale bronşiilor. Fenomenul constă în accesul aerului în sacii alveolari, în inspir şi imposibilitatea evacuării sale complete, în expir, cu „încarcerarea" aerului în spaţiile alveolare;
2. creşterea capacităţii pulmonare totale pe seama creşterii volumului rezidual;
3. hiperinflaţie permanentă, datorită creşterii capacităţii pulmonare totale şi a volumului rezidual.

Tablou clinic

Subiectiv:

1. *tuse şi expectoraţie matinală*, aşa-numita „toaletă a bronşiilor". Aceste manifestări pot apărea şi peste zi, nu numai dimineaţa. Expectoraţia este sub 100 ml/zi, iar în paharul conic se depun 3 straturi: mucos, muco-purulent şi purulent. Volumul expectoraţiei permite diagnosticul diferenţial cu abcesul pulmonar (unde vomica poate atinge câteva sute de mililitri), bronşiectazia (volumul expectoraţiei peste 100 ml).
2. *dispneea* – survine în condiţiile existenţei insuficienţei respiratorii. Este de tip tahipnee cu expir prelungit şi inspir zgomotos (wheezing), cu înfundarea spaţiilor intercostale (tiraj). Expirul este prelungit şi cu ţuguierea buzelor. Nu obligă la ortopnee şi impune diagnosticul diferenţial cu dispneea cardiogenă.

Obiectiv:

1. inspecţia – torace emfizematos cu creşterea diametrului antero-posterior, stern proeminent, cifoză, coaste orizontalizate, unghi epigastric obtuz, spaţii intercostale lărgite; bolnavii cu emfizem pulmonar care sunt înalţi şi subţiri au EP panlobular; → PNEUMOTORAX
   - cianoza este constatată tardiv în evoluţia BPOC;
   - faciesul *„frog-like"*, cu ochii bulbucaţi, conjunctive hiperemice şi cianoza mucoaselor;
   - tegumentele sunt umede şi calde (extremităţile devin cianotice şi reci în insuficienţa respiratorie terminală);
   - dilatarea venelor de pe faţa dorsală a mâinii;
   - hipocratism digital sau unghii *„în sticlă de ceasornic"*;
   - jugulare turgescente, în cordul pulmonar cronic (CPC);
   - nu există diferenţă în perimetrul toracic, măsurat în inspir faţă de expir, la pacientul emfizematos.

   TIP A / TIP B
2. percuţia:
   - hipersonoritate toracică;
   - dispariţia matităţii cardiace şi hepatice în prezenţa emfizemului;

3. palpare – vârful cordului greu de palpat sau nepalpabil;
4. ascultaţia:
   - raluri bronşice: ronflante şi sibilante;
   - semnul „cimpoiului" – ascultaţia ralurilor se percepe şi după ce bolnavul a fost oprit să mai respire;
   - diminuarea murmurului vezicular;
   - modificarea secvenţei respiratorii cu expir prelungit;
   - zgomote cardiace greu audibile sau aritmice.

Explorări funcţionale

I. Pentru aprecierea insuficienţei ventilatorii se practică *spirograma.*
Spirografic se pot determina următoarele volume şi debite:

1. *volume pulmonare statice*:
   CV = VC + VIR + VER
   CPT = CV + VR
   CRF = VR + VER, unde

CV= capacitatea vitală; VC= volum curent; VIR= volum inspirator de rezervă; VER= volum expirator de rezervă; CPT= capacitatea pulmonară totală; CRF= capacitatea reziduală funcţională.

2. *volume pulmonare „forţate"*:
   VEMS = FEV_1 (forced expiratory volume/sec.) = volum expirator maxim pe secundă
   FEF_{25-75} = MMEF (flux expirator maxim în zona mediană, adică după expiraţia a 25-75% din VEMS)
   VEMS × 100/CV = CUCV (coeficientul de utilizare a capacităţii vitale) = *indice Tiffeneau* (normal 75%).

Insuficienţa ventilatorie poate fi de tip:
a) *obstructiv* – VEMS scăzut; CUCV sub 75%;
b) *restrictiv* – CV scăzut; CUCV peste 75%;
c) *mixt* – VEMS scăzut; CV scăzut; CUCV „normal".

În *bronşita cronică* se constată *scăderea pronunţată a VEMS-ului, scăderea CV, CUCV sub 75%, scăderea* FEF_{25-75} *sub 3,5 l/s.*

În *emfizemul pulmonar* se constată *creşterea VR, creşterea CPT şi a CRF.*

II. Determinarea *complianţei pulmonare statice (Cst).* Cst este direct proporţională cu recul elastic şi reprezintă proprietatea plămânului de a se opune forţelor ce asigură creşterea diametrului cutiei toracice (valoarea normală este 200 ml/cm apă). Modificările Cst sunt inserate în tabelul 4.1.

Presiunea alveolară = presiunea recului elastic + presiunea pleurală.

III. Determinarea *rezistenţei la flux* a căilor aeriene = *Raw*
În bronşita cronică cu bronhostenoză se constată creşterea Raw.

IV. Determinarea *capacităţii de difuziune a* CO_2 – capacitatea de difuziune este scăzută.

V. Aprecierea hematozei: tulburări de hematoză (hipoxemie şi hipercapnie) – evaluate prin *metoda ASTRUP.*

BTPS = BODY TEMPERATURE AND PRESSURE SATURATED WITH WATER VAPOR

VI. *Raportul ventilaţie/perfuzie* – normal V/Q = 1; în BPOC se constată anomalii ale raportului ventilaţie/perfuzie:

- *efectul de spaţiu mort* defineşte situaţia în care ventilaţia se face normal în teritorii unde nu mai există vascularizaţie, adică intrarea aerului în spaţiile aeriene alveolare nu se mai însoţeşte de hematoză. În această situaţie V/Q > 1.
- *efectul de şunt* se întâlneşte în bronşita cronică stenozantă şi defineşte situaţia în care există perfuzie, dar ventilaţia nu se realizează. În această situaţie V/Q < 1.

În BPOC se constată *combinarea celor două efecte*.

Raporturile ventilaţie/perfuzie se apreciază cu ajutorul celor două tipuri de scintigrame: *scintigrama pulmonară de perfuzie* (cu Tc_{99}) şi *scintigrama pulmonară de ventilaţie* (cu Xe_{133}), cele 2 tipuri de scintigrafie făcându-se concomitent.

Examenul radiologic toracic arată următoarele anomalii:

- accentuarea desenului peribronhovascular;
- sindrom de hiperinflaţie (în emfizemul pulmonar) manifestat prin:
  - vizibilitatea arcurilor posterioare ale coastelor XI-XII deasupra diafragmelor;
  - diafragm plat cu mobilitate scăzută;
  - inima alungită, *„în picătură"*;
  - desen vascular vizibil numai în treimea internă a câmpilor pulmonari;
  - în emfizemul pulmonar centrolobular, hilurile pulmonare sunt largi, bogat ramificate, până la periferie;
  - nu se constată diferenţe de luminozitate între radiografia făcută în inspir faţă de expir;
  - se pot vedea zone fin delimitate, fără desen pulmonar – bule de emfizem – în sindromul Mac Leod (ce recunoaşte o cauză distrofică a peretelui alveolar).

Examenul sângelui evidenţiază *poliglobulie* (creşterea Ht peste 50%), iar determinările ASTRUP evidenţiază *hipoxemie ± hipercapnie*.

ECG poate constata:

- suprasolicitarea cordului drept cu *P pulmonar*;
- *axa QRS la dreapta*, aspect S_1R_3 ori $S_1S_2S_3$, iar în fazele avansate instalarea *hipertrofiei ventriculare drepte* (modificări în derivaţiile precordiale cu R/S > 1 în V_1 sau/şi R/S < 1 în V_5-V_6; modificări de repolarizare în V_1-V_3, cu apariţia undei T negative).

Diagnosticul diferenţial se face cu:

1. astmul bronşic alergic;
2. tuberculoza pulmonară;
3. alveolitele alergice („pulmonul fermierului");
4. embolia pulmonară şi pulmonul tromboembolic (trebuie precizată sursa de embolus), mai ales când sunt prezente spute hemoptoice.

Complicaţiile BPOC:

1. CPC;
2. insuficienţa respiratorie acută şi cronică;
3. coma hipercapnică; (ACIDOZĂ RESP.)
4. pneumotoraxul;
5. ulcerul gastro-duodenal.

Scanned with OKEN Scanner

Tabel 4.1 – *Diagnosticul diferenţial între BPOC tip A şi BPOC tip B*

Criterii de diferenţiere	Tipul A (emfizematos)	Tipul B (bronşitic)
1. vârstă	peste 60 ani	sub 50 ani
2. dispneea	severă	uşoară sau absentă
3. tusea	urmează dispneei	precedă dispneea
4. sputa	mucoasă sau absentă	purulentă
5. infecţii bronşice	rare	frecvente, repetate
6. insuficienţa respiratorie	terminală	episodică, repetată şi ameliorată
7. radiografia toracică	sindrom de hiperinflaţie, cord mic „în picătură"	accentuarea desenului peribronşic, cord normal sau mare
8. pCO_2	normală	hipercapnie
9. pO_2	hipoxemie	hipoxemie
10. hematocrit	normal sau uşor crescut	foarte crescut
11. CPC	tardiv	evoluţie frecventă, precoce
12. raw (rezistenţa la flux)	normal(ă) sau scăzut(ă)	crescut(ă)
13. capacitatea de difuziune	scăzută	normală sau scăzută
14. Cst	crescută	normală sau scăzută

Cancerul bronho-pulmonar

Realizează 120.000 decese pe an în SUA, în decadele 5-6 de viaţă.
Dintre cei care fumează 30 de ani, 4% fac cancer bronşic.

Etiologie

1. *fumatul*;
2. profesia – sunt considerate cu risc expunerile din industria azbestului, la uraniu, arseniu, crom, beriliu, hidrocarburi policiclice aromate.
3. Uneori, cancerul se dezvoltă pe leziuni pulmonare preexistente, ca de exemplu tuberculoza, sclerodermia cu fibroză pulmonară.

Tumora porneşte de la o singură celulă malignă, cu diametrul de aproximativ 30 microni, şi după 30 de diviziuni, tumora are dimensiuni de aproximativ 1 cm. După încă 10 diviziuni, tumora are 10 cm.

Patogenie

Carcinomul bronho-pulmonar poate fi primitiv sau secundar (metastatic). Extensia metastatică poate fi:

- *directă*, de la ficat, pancreas, sân;
- pe cale *hematogenă*, de la rinichi, tiroidă, testicul, os;
- pe cale *limfatică* – *limfangita carcinomatoasă* şi
- *miliara carcinomatoasă* (sân, stomac, pancreas, ovar, prostată, pulmonul opus).

Histologia carcinomului bronşic primitiv

Există 4 tipuri:

1. *carcinomul epidermoid* sau cu celule scuamoase: 30-32% din cazuri. Are un timp de dublare de 90 de zile.
2. *carcinomul cu celule mici* „în bob de ovăz" – 20% din cazuri. Are un timp de dublare de 30 de zile, fiind cel mai rapid ca evoluţie.
3. *adenocarcinomul* sau *carcinomul bronhoalveolar* sau cilindro-cubic. Are un *timp de dublare de 180 de zile.*
4. *Carcinomul cu celule mari*, gigantice sau cu celule clare.

Tablou clinic

Simptomatologia depinde de:

1. prezenţa şi localizarea tumorii;
2. existenţa metastazelor şi invazia organelor vecine;
3. existenţa sindroamelor paraneoplazice.

1. *Simptome datorate prezenţei şi localizării tumorii*

- *tusea* (în 75% din cazuri);
- *hemoptizie* (în 50% din cazuri);

Orice tuse suspectă, la un bărbat peste 40 de ani, fumător, cu expectoraţie hemoptoică, chiar microhemoptizie (negată/minimalizată de pacient la o anamneză superficială, pacient care recunoaşte apoi că, din când în când, „rupe cu sânge", ceea ce constituie o expresie plastică populară foarte sugestivă pentru prezumţia de carcinom bronşic), *trebuie să atragă atenţia asupra diagnosticului de cancer bronşic.*

- dispneea (în 60% din cazuri);
- durerea toracică (în 40% din cazuri); poate fi intermitentă, profundă, în regiunea toracică anterioară sau posterioară, uneori tipic pleurală sau costală, vertebrală. În *sindromul Pancoast-Tobias* apar dureri în umeri, torace, interscapular.
- wheezing-ul (diagnosticul diferenţial cu astmul bronşic!);
- astenia;
- scăderea interesului pentru profesie;
- febra sau starea subfebrilă;
- mici frisonete;
- transpiraţii nocturne.

2. *Simptome şi semne prin existenţa metastazelor şi invazia organelor vecine*

- disfonia, care apare prin compresiunea nervului laringeu stâng şi paralizia corzii vocale;
- *disfagia,* când dimensiunile mari ale tumorii produc compresiune pe esofag;
- *sindromul mediastinal*, care se manifestă ca efect al compresiunii tumorii pe vena cavă superioară, cu umflarea gâtului şi feţei, cefalee (hipertensiune venoasă), ameţeli, tulburări vizuale şi psihice, sincope şi coma cerebrală; examenul fizic poate evidenţia următoarele aspecte: facies pletoric cu umflarea gâtului şi a feţei, dilatarea venelor gâtului, edem al feţei anterioare a toracelui, feţei şi gâtului; sindrom Claude-Bernard-Horner (enoftalmie, mioză şi ptoză palpebrală);

- *sindromul Pancoast-Tobias*, care apare în cancerul domului pleural, şi se manifestă prin atrofia muşchilor mâinii, disfonie şi dureri în teritoriul plexului brahial;
- hemidiafragm imobil (Rx).

Metastazele se produc în:
- ganglionii prescalenici, supraclaviculari etc.;
- os, cu dureri osoase şi creşterea Ca^{2+}, a fosfatazei alcaline;
- ficat, putând fi depistate ecografic;
- creier (30%);
- rinichi;
- glande suprarenale (produc insuficienţă suprarenaliană, cu moarte subită).

3. *Sindroame paraneoplazice* – sunt manifestări paraneoplazice cu o patogenie incomplet cunoscută, care precedă neoplazia cu luni sau ani, ori coincid cu evoluţia acesteia sau îi urmează; cert este că înlăturarea tumorii produce rezoluţia imediată a sindromului paraneoplazic. Aceste sindroame sunt produse prin secreţie de substanţe *hormon-like* de către tumoră, dispărând după rezecţia tumorii:

I. *endocrine şi metabolice*:
- ginecomastie;
- *sindromul Cushing*;
- secreţie inadecvată de ADH sau *sindromul Schwartz-Bartter* (care constă din: 1. hiponatremie de diluţie, prin retenţie excesivă de apă; 2. hipoosmolalitate plasmatică, cu o osmolalitate „inadecvată" a urinei, prea mare; 3. excreţie continuă de Na^+ în urină; 4. absenţa HTA sau a hipokaliemiei; funcţiile renală şi suprarenaliană normale);
- hipercalcemie;
- sindromul carcinoid.

II. *osteoarticulare*:
- degete hipocratice;
- osteoartropatia pneumică Pierre-Marie-Bamberger (este o pahiperiostoză toxică, manifestă la oasele lungi, foarte evidentă la tibie, peroneu).

III. *neuromusculare*:
- neuropatii periferice: *sindromul Denny-Brown* (tulburări senzitivo-motorii), care constă în nevrită periferică, parestezii şi paralizii periferice;
- dermatomiozita;
- degenerescenţa cerebeloasă;
- miastenia (*sindromul Eaton-Lambert*: cancer bronşic şi miastenia gravis).

IV. *cardio-vasculare*
- tromboflebita; (S. TROUSSEAU)
- endocardita verucoasă non-bacteriană.

V. *hematologice*:
- anemii;
- poliglobulie;
- eozinofilie;
- trombocitoză;
- reacţii leucemoide.

Scanned with OKEN Scanner

VI. *cutanate*:
- sclerodermia;
- acantozis nigricans.

VII. *renale* – sindromul nefrotic paraneoplazic.

Diagnostic radiologic

Diagnosticul pozitiv este compatibil chiar şi cu un *examen radiologic normal*. Când diagnosticul a fost pus prin examen radiologic, de cele mai multe ori, vorbim de un diagnostic tardiv. Diagnosticul radiologic nu se pune niciodată pe radioscopie toracică şi depinde foarte mult de calitatea examinării şi a examinatorului. Pentru un diagnostic corect trebuie făcute radiografii de profil, tomografii ± CT, cavografie; se studiază fluoroscopic mişcarea diafragmului; se examinează atent mediastinul (lărgit prin adenopatii), pleurele, coastele (pentru metastaze).

Există ***10 imagini radiologice*** posibile în cancerul bronho-pulmonar:

1. *atelectazia* – apare prin obstrucţia dată de un carcinom pe o bronhie principală (aspect de „*pulmon opac*"), pe bronşii segmentare sau lobare (opacitate retractilă, care „trage" scizura, furnizând pe imaginea de profil aspectul de „*aripi de vultur*");
2. *masa hilară* (centrohilară) – constând într-o lărgire suspectă sau evidentă a hilului;
3. *masă* (opacitate) *periferică* – formaţiune rotundă, „zvârlită" în câmpul pulmonar;
4. *excavaţia canceroasă* – cavitate cu ramă groasă de ţesut neoplazic în jur, când tumora s-a necrozat şi a evacuat o parte din conţinut;
5. *limfangita neoplazică* – sindrom interstiţial neoplazic, pornit de la un carcinom bronşic sau extrapulmonar (sân, cancer digestiv inferior: rect, sigmoid, excepţional stomac etc.);
6. *miliara neoplazică* – leziuni micronodulare bilaterale;
7. *sindromul Pancoast-Tobias* (masă apicală, cel mai adesea dreaptă ± leziune litică costală coasta a 2-a, a 3-a şi liză vertebrală);
8. *metastaze pulmonare rotunde*;
9. *ascensiunea unui hemidiafragm* (invazie de nerv frenic), cu mişcare paradoxală a hemidifragmului interesat la examenul radioscopic;
10. *revărsatul pleural* neoplazic, care însoţeşte cancerul bronho-pulmonar (sau îl maschează).

Bronhoscopia şi diagnosticul citologic

Bronhoscopia este o examinare fundamentală în diagnosticul carcinomului bronşic. Această metodă evidenţiază, macroscopic, procesul proliferativ-infiltrativ, burjeonant, sângerând din interiorul bronşiei.

Diagnosticul citologic se face prin lavaj şi prelevare de aspirat sau periaj (brasaj) bronşic pentru examen histopatologic. Aceste tehnici se fac cu ajutorul unei sonde de aspiraţie sau prin *bronhoscopie*.

Diagnosticul histologic presupune o biopsie din procesul neoplazic, pe cale bronhoscopică sau prin examinarea produsului bioptic, obţinut pe *cale transbronşică*. Calea transbronşică se practică, în special, pentru forme de cancer bronho-pulmonar cu dezvoltare exobronşică, în parenchimul pulmonar.

Scanned with OKEN Scanner

Pentru diagnosticul pozitiv de cancer bronşic mai putem apela la următoarele tehnici:

- *examenul citologic al sputei*, care trebuie practicat 3 zile consecutiv, din expectoraţia profundă, matinală şi impune transportul şi coloraţia rapidă a sputei (Papanicolau);
- *toracoscopia* – pentru formaţiunile situate periferic;
- *biopsia ganglionară* (din ganglion prescalenic sau din alt teritoriu extern);
- *tomografia computerizată* – care permite localizarea tumorii în mediastin (în special pentru cele retrocardiace);
- *mediastinoscopia*.

Diagnosticul pozitiv se susţine pe existenţa unor elemente esenţiale: tuse la un bărbat peste 40 de ani, fumător „înrăit", cu microhemoptizii matinale repetate, în prezenţa unui examen radiografic toracic care ridică suspiciunea unei opacităţi fără o etiologie clară, ceea ce impune efectuarea bronhoscopiei, cu examen histologic (biopsie de mucoasă bronşică endoscopică sau transbronşică) sau/şi citologic al lichidului de lavaj bronşic, periaj bronşic sau al sputei.

Diagnosticul precoce este posibil prin metode de screening, la persoanele cu risc (bărbaţi peste 40 de ani, fumători, cu anumite profesii).

Diagnosticul diferenţial

a) pentru *forma centrohilară* se face cu:
- tuberculoza în ganglionii hilari, care apare la persoane sub 40 de ani, cu semne de impregnare bacilară, IDR la tuberculină pozitivă, aspect bronhoscopic normal;
- boala Hodgkin, caracterizată prin adenopatii laterocervicale, mediastinale (policiclice), prurit, aspect histopatologic tipic al biopsiei ganglionare;
- sarcoidoza mediastinală cu adenopatii bilaterale, simetrice;
- hilul de stază din bolile cardiace.

b) pentru *forma rotundă periferică* se face cu:
- tuberculomul, la care intensitatea opacităţii este mai mică, conturul mai bine delimitat, fără prelungiri în parenchim şi care poate prezenta calcificări în perete. Evoluează în context tuberculos cunoscut, eventual cu bacil Koch prezent în spută;
- chistul hidatic pulmonar, ce se prezintă ca o opacitate bine delimitată, „trasă cu compasul", IDR pentru chist hidatic fiind pozitivă;
- silicoza, forma pseudotumorală (expunerea profesională relatată în anamneză, bronhoscopia normală);
- alte tumori pulmonare benigne.

c) pentru *cancerul lobar* se face cu:
- pneumonia, în care opacitatea respectă scizura, pe care o împinge cu convexitatea spre lobul sănătos, spre deosebire de cancer, care nu respectă scizura şi produce tracţiuni retractile ale scizurilor.

d) pentru *cancerul excavat* se face cu:
- caverna tuberculoasă, care are sediul cel mai frecvent infraclavicular drept sau stâng, există antecedente tuberculoase, baciloscopia este pozitivă, iar bronhoscopic, aspectul este normal, investigaţie utilă şi pentru evidenţierea bacilului Koch în aspiratul bronşic;

Scanned with OKEN Scanner

e) pentru *pleurezia canceroasă* se face cu pleurezii de alte etiologii. În cazul pleureziei neoplazice, în lichidul pleural se evidenţiază celule maligne, acestea putând fi evidenţiate şi prin examenul histologic al biopsiei pleurale.

Astmul bronşic

Definiţie: sindrom reprezentat de crize repetitive de *dispnee şuierătoare*, cauzate de o obstrucţie bronşică variabilă şi reversibilă spontan sau sub tratament, obstrucţie produsă prin *bronhospasm*, *edem*, *hipersecreţie de mucus* (inflamaţie).

Epidemiologie:

- poate să apară la copil, ca astm bronşic (AB) alergic, intermitent, cu prognostic bun;
- poate să apară la adultul peste 35 de ani, ca AB infecţios, cu prognostic rău;
- poate să apară ca *AB ocupaţional* în anumite profesii (morari, brutari, farmacişti, lucrători în industria antibioticelor sau materialelor plastice).

Etiologie şi patogenie:

AB *atopic* (alergic) apare în special la copil şi adultul sub 35 de ani.

În ceea ce priveşte rolul alergiei, există mai multe argumente:

1. asocierea cu alte manifestări alergice (*echivalenţe astmatice*): eczeme infantile, urticarie, rinită vasomotorie, reacţiile alergice la medicamente, edemul Quincke, migrena, colita mucomembranoasă. Toate aceste manifestări apar pe un teren atopic şi ele trebuie relevate cu atenţie în foaia de observaţie, la capitolul „antecedente personale patologice", constituind un puternic argument pentru mecanismul atopic/alergic al astmului;
2. tablou clinic brutal cu eozinofilie sangvină şi sputară;
3. relaţia cauzală directă cu un anumit alergen (exemplu, daphnia la amatorii de acvarii, acest alergen fiind inclus în hrana pentru peşti), a cărui îndepărtare (evicţie) duce la dispariţia bolii;
4. teste cutanate şi inhalatorii pozitive la alergenul incriminat;
5. argumentul terapeutic, dat de eficacitatea desensibilizărilor faţă de alergen şi aplicarea corticoterapiei (terapie antialergică) care ameliorează simptomele.

Alţi factori implicaţi în etiopatogenia AB: ereditatea; infecţiile respiratorii; factori ocupaţionali; factori de mediu (poluare); efortul fizic (AB de exerciţiu); stresul psihic. Toţi aceşti factori etiopatogenici realizează, ca şi în hipertensiunea arterială, un mozaic de cauze, dintre care cele mai disputate sunt *alergia* şi *infecţia*.

Alergenii – clasificare:

- pulberi din mediul domestic, ca de exemplu praful de casă, care conţine un acarian – *Dermatophagoides pteronyssimus*;
- polenul de graminee, polenul altor vegetale, arbori (plop, ulm) – *Panonychus ulmi*;
- pulberi vegetale lemnoase (stejar), pulberi cereale (făina de grâu, *astmul morarului*);
- părul de animale (pisică, câine) şi penele (inclusiv din lenjerie: perne şi saltele);
- enzime biologice, detergenţi organici, agenţi farmacologici (aspirina, cimetidina, antibiotice);

- alergeni alimentari (ouă, peşte, căpşuni, ciocolată);
- lacuri, vopsele, cosmetice (parfumuri, spray-uri), atât la lucrătorii din industria chimică producătoare, cât şi la consumatorii atopici.

Aceşti alergeni provoacă o ***reacţie alergică de hipersensibilizare de tip I, cu Ig E***, dezvoltată pe un teren atopic. Ca şi anafilaxia, atopia este o reacţie alergică brutală, însă *anafilaxia* reprezintă *o reacţie exagerată faţă de o proteină anormală*, care a pătruns într-un organism normal, pe când atopia reprezintă o *reacţie exagerată a unui organism faţă de o proteină normală (alergen)*, pentru care persoanele normale nu manifestă nici o reacţie.

Atopia este definită astăzi ca o predispoziţie a unor persoane de a produce cantităţi sporite de anticorpi Ig E specifici faţă de antigeni (alergeni) comuni pentru întreaga colectivitate.

Deşi noţiunea de astm bronşic alergic este superpozabilă peste cea de atopie, fiecare dintre aceste stări poate exista independent, fără a se impune concomitent, în mod obligatoriu.

Modelul fiziopatologic clasic al declanşării simptomelor de astm bronşic constă într-o reacţie Herxheimer, în care un alergen inhalat de o persoană „sensibilă" (atopică) determină un declin al funcţiei respiratorii în două faze (*hiperreactivitate bronşică dual*ă):

- ***răspunsul astmatic precoce*** (*RAP*), care se declanşează în câteva minute şi se epuizează în 2 ore;
- ***răspunsul astmatic tardiv*** (*RAT*), care apare după 6-8 ore şi poate dura 24 ore sau mai mult.

Secvenţa evenimentelor patogenice

Alergenul, inhalat de o persoană susceptibilă (atopică), interacţionează cu excesul de Ig E fixate pe mastocite (care conţin vezicule pline cu mediatori). Cuplarea alergenului cu Ig E duce la eliberarea mediatorilor din veziculele mastocitare. O parte din granulele mastocitelor conţin mediatori preformaţi, cum ar fi *histamina*, *factorul chemotactic al eozinofilelor* (ECFA), NCF (*neutrophil chemotactic factor*), iar o parte din mediatori se sintetizează instantaneu, în interval de minute, cum ar fi SRS-A (*slow reacting substances of anaphylaxis*), de fapt *leucotriene* (LTC4, LTD4, LTE4), 15-HETE (acid 15-hidroxieicosatetraenoic), PAF (*platelet activating factor*), prostaglandine, neuropeptide (substanţa P, neurokinina A), CGRP (*calcitonin gene-related peptide*).

Tabel 4.2 – *Mediatori „lipidici" în astmul bronşic*

Calea de metabolizare a ac. arahidonic	Factori umorali rezultaţi	Acţiune
CICLO-OXIGENARE	PGD2, PGF2, TXB2 (PGE2, PGI2)	***bronhoconstricţie*** (bronhodilataţie)
LIPO-OXIGENARE	LTC4, LTD4, LTE4 (SRS-A)	***bronhoconstricţie, hipersecreţie de mucus***
	LTB4	***factor chemotactic pentru neutrofile şi eozinofile***

LT = leucotriene; TX = tromboxan; SRS-A = *slow reacting substances of anaphylaxis*.

Scanned with OKEN Scanner

Această eliberare de mediatori are următoarele efecte (vezi şi tabelele 4.2 şi 4.3):
- transsudare seroasă, cu acumulare de PMN, activarea trombocitelor, atragerea eozinofilelor şi a altor factori ai inflamaţiei;
- bronhoconstricţie produsă de către prostaglandina $F_{2\alpha}$, PGD_2, substanţa P. Bronhoconstricţia se produce fie pe cale directă (locală), fie prin iritarea terminaţiilor nervului vag.

Pe lângă mediatorii cunoscuţi clasic, o serie de *limfokine* şi *factori chemotactici*, recent descoperiţi, determină o migrare a limfocitelor şi neutrofilelor către locul degranulării mastocitelor, ceea ce activează mecanismele de reactivitate tardivă în astmul bronşic. Aceste limfocite şi neutrofile eliberează ele însele o serie de mediatori care produc următoarele anomalii morfo-funcţionale:
- degradarea epiteliului respirator;
- perpetuarea şi amplificarea procesului inflamator;
- stimularea terminaţiilor nervoase şi facilitarea propagării stimulului nervos către terminaţiile nervoase ale căilor aeriene învecinate.

Rolul limfocitelor T

Limfocitele joacă un rol esenţial în reglarea producţiei şi în amploarea efectelor eozinofiliei şi a imunoglobulinelor E.

Lichidul de lavaj bronho-alveolar la astmatici dă reacţie pozitivă pentru limfocite CD4 (limfocite *T-helper*). Aceste limfocite T-helper sunt clasate în celule TH1 şi TH2 (vezi tabelul 4.3)

Tabel 4.3 – *Participarea limfocitelor CD4 (limfocite T-helper) în AB*

Limfocite T-helper	Mediatori eliberaţi	Efecte în AB
TH1	• *inteleukina 2* • *interleukina 3* • GM-CSF (*granulocyte-macrophage colony stimulating factor)* • *interferon gamma* (INF-gamma)	– generează răspuns de hipersensibilitate întârziată (RAT)
TH2	• interleukina 4 • interleukina 5	– stimulează sinteza Ig E de către limfocitele B – determină maturarea eozinofilelor

Teoria betablocadei adrenergice a lui Szentivanyi

La nivelul mucoasei bronşice există 2 tipuri de receptori, *beta adrenergici* şi *colinergici*.

Stimularea simpatică, prin adrenalină, a receptorilor beta, activează adenilat-ciclaza, ce transformă ATP în 3,5 AMPc. Acest metabolit produce relaxarea musculaturii bronşice şi bronhodilataţia.

Conform teoriei lui Szentivanyi, alergenul produce o blocare a receptorilor beta, prin cuplarea cu aceşti receptori, rezultând diminuarea/absenţa generării 3,5 AMPc şi având ca efect bronhoconstricţia, prin acţiunea dominantă (exclusivă) a stimulilor colinergici ce acţionează pe receptorii proprii, liberi.

Receptorii colinergici sunt activaţi de stimuli vagali şi, după stimulare, este activată *guanilatciclaza*, ce duce la transformarea GTP în 3,5 GMPc cu efect bronho-constrictor.

Scanned with OKEN Scanner

Stimulul colinergic poate fi reprezentat şi de excesul de mediatori care se sintetizează ca efect al cuplării alergenului cu Ig E. De aici rezultă unele efecte terapeutice favorabile sau nedorite, cum ar fi efectul bronhodilatator al simpatomimeticelor (incluse în arsenalul terapeutic al AB) sau efectul bronhoconstrictor al betablocantelor (ce trebuie evitate sau eliminate la bolnavul cu AB).

Degradarea 3,5 AMPc se face de către fosfodiesterază, dar un alt medicament esenţial al AB – aminofilina – blochează această enzimă şi deci degradarea 3,5 AMPc, producând bronhodilataţie.

Mediatorii eliberaţi prin degranularea mastocitelor produc bronhospasm, edem şi hipersecreţie, deci obstrucţie bronşică inflamatorie. Consecinţele acestor fenomene reversibile de bronhostenoză sunt: creşterea rezistenţei la flux, scăderea volumelor expiratorii, hiperinflaţia pulmonară, creşterea travaliului respirator şi scăderea complianţei pulmonare. Apar anomalii de distribuţie a raportului ventilaţie/perfuzie şi tulburări gazoase, în principal, scăderea presiunii alveolare a oxigenului.

Noţiunile expuse până în prezent constituie un model privind relaţia dintre mecanismele biochimice ce stau la baza fiziopatologiei astmului bronşic şi aplicarea acestor date în obţinerea/justificarea unor remedii terapeutice cum sunt bronhodilatatoarele, aminofilina, antileucotrienele, inhibitoarele degranulării mastocitelor şi a evitării unor medicamente dăunătoare (beta-blocantele) la pacientul astmatic.

Tablou clinic

În stabilirea diagnosticului de astm bronşic alergic (astmul bronşic „adevărat"), examinatorul va trebui să ţină seama de următoarele elemente fundamentale ale tabloului clinic:

- asemănarea izbitoare dintre descrierea (vizualizarea de către medic a...) suferinţei pacientului cu descrierea clasică a crizei de astm bronşic, făcută de Trousseau;
- noţiunea de *„morning deeping"*;
- modul de prezentare a dispneei (dispnee şuierătoare, *„dispnée sifflante"*, franc., *„wheezing"*, engl.);
- aspectul morfologic clasic al sputei – lipicioasă, aderentă –, dar „eliberatoare" (*„expectoration liberatrice"*, franc.).

Prima descriere a crizei de astm bronşic a fost făcută în 1868 de către Trousseau (vezi p. 301). Criza constă în *dispnee şuierătoare*, de tip bradipnee expiratorie. Durează de la câteva minute până la 1-2 ore. Criza survine spre dimineaţă (*„morning deeping"*), adesea după ora 3 noaptea (datorită predominanţei tonusului vagal ce favorizează spasmul). Criza mai include şi o *tuse chinuitoare*, care după un timp devine productivă, cu expectoraţie perlată, foarte aderentă de vasul unde este colectată. Deoarece apariţia expectoraţiei marchează sfârşitul crizei, uşurând suferinţa bolnavului, expectoraţia se numeşte „eliberatoare".

Dintre formele clinice particulare, atipice de astm bronşic (nu mai respectă descrierea clasică, obişnuită a crizei de astm bronşic) amintim forma ***humidum***, în care expectoraţia de după criza de astm bronşic este lichidă, foarte abundentă (poate însuma 1-2 litri), cu eozinofilie extrem de marcată; la expectoraţia propriu-zisă se adaugă şi secreţie nazală (existenţa rinitei vasomotorii), ambele secreţii contribuind la aspectul abundent al expectoraţiei.

Scanned with OKEN Scanner

Stimulul colinergic poate fi reprezentat şi de excesul de mediatori care se sintetizează ca efect al cuplării alergenului cu Ig E. De aici rezultă unele efecte terapeutice favorabile sau nedorite, cum ar fi efectul bronhodilatator al simpatomimeticelor (incluse în arsenalul terapeutic al AB) sau efectul bronhoconstrictor al betablocantelor (ce trebuie evitate sau eliminate la bolnavul cu AB).

Degradarea 3,5 AMPc se face de către fosfodiesterază, dar un alt medicament esenţial al AB – aminofilina – blochează această enzimă şi deci degradarea 3,5 AMPc, producând bronhodilataţie.

Mediatorii eliberaţi prin degranularea mastocitelor produc bronhospasm, edem şi hipersecreţie, deci obstrucţie bronşică inflamatorie. Consecinţele acestor fenomene reversibile de bronhostenoză sunt: creşterea rezistenţei la flux, scăderea volumelor expiratorii, hiperinflaţia pulmonară, creşterea travaliului respirator şi scăderea complianţei pulmonare. Apar anomalii de distribuţie a raportului ventilaţie/perfuzie şi tulburări gazoase, în principal, scăderea presiunii alveolare a oxigenului.

Noţiunile expuse până în prezent constituie un model privind relaţia dintre mecanismele biochimice ce stau la baza fiziopatologiei astmului bronşic şi aplicarea acestor date în obţinerea/justificarea unor remedii terapeutice cum sunt bronhodilatatoarele, aminofilina, antileucotrienele, inhibitoarele degranulării mastocitelor şi a evitării unor medicamente dăunătoare (beta-blocantele) la pacientul astmatic.

Tablou clinic

În stabilirea diagnosticului de astm bronşic alergic (astmul bronşic „adevărat"), examinatorul va trebui să ţină seama de următoarele elemente fundamentale ale tabloului clinic:

- asemănarea izbitoare dintre descrierea (vizualizarea de către medic a...) suferinţei pacientului cu descrierea clasică a crizei de astm bronşic, făcută de Trousseau;
- noţiunea de *„morning deeping"*;
- modul de prezentare a dispneei (dispnee şuierătoare, *„dispnée sifflante"*, franc., *„wheezing"*, engl.);
- aspectul morfologic clasic al sputei – lipicioasă, aderentă –, dar „eliberatoare" (*„expectoration liberatrice"*, franc.).

Prima descriere a crizei de astm bronşic a fost făcută în 1868 de către Trousseau (vezi p. 301). Criza constă în *dispnee şuierătoare*, de tip bradipnee expiratorie. Durează de la câteva minute până la 1-2 ore. Criza survine spre dimineaţă (*„morning deeping"*), adesea după ora 3 noaptea (datorită predominanţei tonusului vagal ce favorizează spasmul). Criza mai include şi o *tuse chinuitoare*, care după un timp devine productivă, cu expectoraţie perlată, foarte aderentă de vasul unde este colectată. Deoarece apariţia expectoraţiei marchează sfârşitul crizei, uşurând suferinţa bolnavului, expectoraţia se numeşte „eliberatoare".

Dintre formele clinice particulare, atipice de astm bronşic (nu mai respectă descrierea clasică, obişnuită a crizei de astm bronşic) amintim forma *humidum*, în care expectoraţia de după criza de astm bronşic este lichidă, foarte abundentă (poate însuma 1-2 litri), cu eozinofilie extrem de marcată; la expectoraţia propriu-zisă se adaugă şi secreţie nazală (existenţa rinitei vasomotorii), ambele secreţii contribuind la aspectul abundent al expectoraţiei.

Scanned with OKEN Scanner

Descrierea crizei de astm bronşic făcută de Trousseau (1868)

...Un individ cu o sănătate înfloritoare se culcă şi adoarme liniştit, ca de obicei. Deodată, este deşteptat din somn brusc, o oră-două mai târziu, de un acces nesfârşit de sufocare chinuitoare. Simte în pieptul său o senzaţie de apăsare şi constricţie, respiraţia e dificilă, însoţită în inspir de o şuierătură laringo-traheală. Dispneea, neliniştea cresc. Bolnavul trebuie să se ridice, se sprijină pe mâini, pe care le ţine în spatele corpului. Faţa e buhăită, uneori lividă, roşie, cianotică, cu ochii proeminenţi, acoperită de sudori. Curând trebuie să sară din pat; dacă aerul camerei nu îi este suficient, fuge la fereastră şi caută să obţină aer proaspăt. Pătrunderea aerului curat îi conferă oarecare alinare. Accesul durează 1-2 ore sau mai mult, apoi furtuna dispare. Faţa recapătă culoarea sa naturală, bolnavul se culcă şi se bucură de un somn neîntrerupt. Noaptea următoare, cam la aceeaşi oră, accesul se repetă, cu totul în acelaşi mod ca în seara precedentă. Aceste accese se termină cu un grad oarecare de expectoraţie, de obicei în fragmente libere, care dispar după un timp mai lung sau mai scurt...

Examenul fizic în criza de AB permite următoarele constatări:
- bradipnee expiratorie;
- torace globulos, destins;
- hipersonoritate toracică şi murmur vezicular diminuat (sindrom de hiperinflaţie acută, prin mecanism de „*air trapping*");
- raluri bronşice, în special ***sibilante***, dar şi ronflante, din amestecul lor rezultând „zgomotul de porumbar".

Tabel 4.4 – *Clasificarea astmului bronşic în funcţie de gradul de severitate* *

Grad (treaptă) de severitate	Frecvenţa simptomelor	Simptome nocturne	Valoarea VEMS	Variabilitate PEF
I *Astm intermitent*	mai puţin de 1 criză/săptămână	< 2 crize nocturne/lună	> 80%	< 20%
II *Astm uşor persistent*	≥ 1 criză/săptămână dar < 1 criză în fiecare zi	> 2 crize nocturne/lună	> 80	20-30%
III *Astm moderat persistent*	zilnic afectează activitatea şi somnul	> 1 criză nocturnă/săptămână	< 80% dar > 60%	> 30%
IV *Astm sever persistent*	continuu, frecvente	frecvente	< 60%	> 30%

* După GINA – *Global Iniative for Asthma*, San Francisco, 1997.

Explorare paraclinică

Examenul sângelui: ***eozinofilie*** (6-10-30%); se constată creşteri ale Ig E (tehnica PRIST peste 250 U).

Examenul sputei:
- *eozinofile*;
- *spirale Curshman* (filamente de mucus bronşic);
- *cristale Charcot-Leyden* (material lipidic);
- *corpi Creola* (cuiburi de celule epiteliale);
- *mulaje bronşiolare.*

Explorarea funcţională respiratorie evidenţiază anomalii concludente pentru obstrucţia bronşică:

- scăderea VEMS;
- scăderea CUCV (indice de permeabilitate bronşică, indice Tiffeneau) = VEMS × 100/CV (↓);
- scăderea $V_{max/min}$;
- creşterea VR, CPT, CRF;
- debitele forţate: VEMS, FEV_1, FEV_{25-75}, MEF_{25}, MEF_{50}, MEF_{75} – scad (↓);
- creşterea Raw;
- scăderea PEF (*peak expiratory flow*) – normal = 600 l/min (la bărbat) şi 450 l/min (la femeie); *în AB sub 100-150 l/min*;
- scăderea compliantei pulmonare statice.

Examenul bronhospirografic:

1. spirograma statică: CV, volum curent, VIR, VER.
2. spirograma farmacologică:
   a) cu substanţe bronhoconstrictoare (acetilcolina – Ach):
      – a_1. *calitativă* – cu soluţie de acetilcolină 1/1000;
      – a_2. *cantitativă* – cu diluţii succesive de acetilcolină.
   b) cu droguri simpatomimetice;
   c) cu alergeni (aerosoli) din trusă.

La normali, concentraţii foarte mari de acetilcolină (de ex. soluţia 1%) nu produc bronhoconstricţie, pe când la astmatici, intercritic, concentraţii foarte mici de acetilcolină (de ex. diluţia 1/10000) produc bronhoconstricţie (spirogramă farmacologică cantitativă).

La pacienţii cu hiperreactivitate bronşică, soluţia de acetilcolină 1/1000 duce la apariţia crizei şi scăderea VEMS cu peste 15-20%, ceea ce semnifică un test pozitiv (test la Ach pozitiv, obţinut prin spirogramă farmacologică calitativă). Această spirogramă efectuată cu acetilcolină este un test nespecific. Se pot face teste spirografice specifice, cu diluţii din alergenul suspectat în etiologia astmului bronşic; prin acest test de provocare specific, se afirmă sindromul de hiperreactivitate bronşică, în caz de apariţie a crizei şi/sau scăderea VEMS-ului, cu cel puţin 15-20%.

Teste cutanate

Există mai multe tipuri de teste cutanate: scratch („zgârietură") –test sau prick („înţepătură") –test, tehnici care pun în contact leziunile astfel create, cu soluţii din alergenul incriminat. Rezultatul acestor teste va fi luat în considerare doar în contextul testelor spirografice şi al prezenţei simptomatologiei clinice sugestive de astm bronşic.

Diagnosticul diferenţial

Presupune două tipuri de diagnostice: un diagnostic diferenţial „în interiorul" astmului bronşic, *între AB extrinsec şi AB intrinsec* (tabel 4.5); cel de al doilea mod de raţionament clinic presupune situaţia examinării bolnavului în criza de dispnee paroxistică, în urgenţă, noaptea, când trebuie făcut un diagnostic diferenţial rapid între *astmul bronşic şi astmul cardiac* (tabel 4.6).

Tabel 4.5 – *Diagnosticul diferenţial între AB extrinsec şi AB intrinsec* (Rackeman)

Caracteristici	AB extrinsec (alergic)	AB intrinsec (infecţios)
Vârsta debutului	sub 18 ani	peste 18 ani
Atopia	prezentă (+++)	incertă (+)
Anamneza familială	prezentă, pozitivă (+++) pentru AB	inconstantă, negativă pentru AB
Factori declanşatori externi (alergeni)	identificaţi	mai puţin definiţi (ag. din peretele bacterian sau ag. virale)
Variabilitate sezonieră	+++	+
Dispneea	paroxistică	continuă
Eozinofilia	importantă	minimă/absentă
Concentraţia Ig E în sânge	foarte mare	uşor crescută/normală
Efectul simpatomimeticelor	foarte bun	absent
Efectul corticoterapiei	foarte bun	absent/modest
Tratamentul antiinfecţios	fără efect	ameliorarea simptomelor
Evoluţia	ameliorare/vindecare după pubertate	spre agravare şi cord pulmonar cronic

A treia situaţie patologică în care facem apel la diagnosticul diferenţial al astmului bronşic sunt „măştile" astmului bronşic, tot atâtea capcane pentru medicul începător, neantrenat cu diagnosticul real de astm bronşic. Astfel, etichetă de astm bronşic poartă, uneori, boli foarte diferite cum ar fi:

- corpii străini intrabronşici (în special la copil);
- neoplasmul de laringe;
- guşa plonjantă retrosternală;
- alveolitele alergice exogene;
- sindromul mediastinal.

A patra categorie de bolnavi care impun un diagnostic diferenţial serios şi responsabil, situaţie patologică frecvent interpretată ca astm bronşic, este ***dispneea obezului.***

Unele persoane obeze pot prezenta dispnee expiratorie, cu sibilante, la care asociază tulburări ale somnului (perioade de apnee în somn, grave tulburări hipoxice, aritmii cardiace, unele din ele fatale), stare cunoscută şi sub denumirea de *sindromul apneei în somn* („sleep apneea syndrome"), noţiune care are puţine elemente comune cu insuficienţa ventilatorie obstructivă din astmul bronşic.

***Forme particulare de astm bronşic*:**

1. *AB cu dispnee continuă* – evoluează spre emfizem şi CPC grav.
2. *Starea de rău astmatic* (*status astmaticus*) – defineşte o criză prelungită peste 48 de ore, cu insuficienţă respiratorie acută severă, rezistentă la medicaţia obişnuită. Se constată acidoză respiratorie, cu hipoxemie, hipercapnie şi tulburări cardiovasculare (tahicardie, hipotensiune arterială, semne de cord pulmonar acut).

Factorii declanşatori ai stării de rău astmatic pot fi: infecţiile, abuzul de simpatomimetice, oprirea brutală a corticoterapiei, medicaţia sedativă şi bronhoplegică.

Evoluţia şi complicaţiile astmului bronşic

Evoluţia poate fi spre starea de rău astmatic sau, pe termen lung, spre cord pulmonar cronic. Complicaţiile pot fi legate de boală (vezi evoluţia) sau legate de

terapie, în special de corticoterapie (diabet zaharat, ulcer gastro-duodenal, HTA, osteoporoză, necroză aseptică de cap femural, tulburări psihotice).

Alte complicaţii posibile sunt: emfizemul pulmonar, pneumo-toraxul, secundar ruperii unei bule de emfizem, în cadrul sindromului de hiperinflaţie, bronşiectazia (cilindrică).

Tabel 4.6

Caractere diferenţiale	ASTM BRONŞIC	ASTM CARDIAC
Vârsta	tânără (de obicei sub 40 ani)	avansată (peste 50 ani)
Ora apariţiei simptomelor	3 a.m. (a doua jumătate a nopţii)	11 p.m.-1 a.m. (prima jumătate a nopţii)
Numărul respiraţii/min	bradipnee, expir prelungit	polipnee, peste 25/min
Ascultaţia pulmonului	raluri sibilante şi ronflante	raluri subcrepitante, sibilante
Expectoraţia	redusă, lipicioasă, perlată	abundentă, spumoasă, rozată
Examinarea cordului	normal (fără antecedente cardiovasculare, fără elemente stetacustice patologice)	antecedente cardiovasculare (HTA, infarct miocardic, valvulopatii), valvulopatie stângă, zgomot de galop, aritmii
TA	normală sau scăzută (status astmaticus)	HTA ?
ECG	normală, ritm sinusal	HVS, aritmii, infarct miocardic
Radiografia toracică	sindrom de hiperinflaţie, cord mic	cardiomegalie (ICT > 0,50)
Administrarea miofilinei	efect favorabil	efect favorabil
Administrarea morfinei	contraindicată/mortală	salvatoare
Frecvenţa crizelor	mare	rară

Bronşiectazia

- SPIROGRAMA
- Rx
- BRONHOGRAFIE
- CT, RMN
- SCINTIGRAFIE
- TESTE IMUNOLOGICE
- ECG, SUMAR URINĂ

Definiţie: reprezintă dilatarea permanentă anormală a uneia sau mai multor bronşii, datorită distrucţiei tunicii medii musculare.

Clasificare:

1. *anatomică*: a) localizată; b) bilaterală.
2. după forma dilataţiilor: a) *cilindrice*; b) *varicoase*; c) *sacciforme*; d) *chistice*.

Etiologie:

1. ereditară:
   a) *sindrom Kartagener*, care constă în asocierea: bronşiectazie + situs inversus + sinuzită cronică.
   b) *sindrom Mounier-Kuhn*, care constă în bronşiectazie + etmoidoantrită cronică.
2. dobândită: în BPOC; după pneumonia stafilococică; în forme cronice de tuberculoză pulmonară; aspiraţie de material coroziv; fibroze pulmonare; sarcoidoză; aspergiloză pulmonară; astm bronşic vechi.

Scanned with OKEN Scanner

Tablou clinic:
a) manifestări pulmonare: tuse, expectoraţie abundentă peste 100 ml/24 h, hemoptizii, pneumonii recurente, sinuzită (în acutizări);
b) manifestări sistemice: febră, scădere în greutate, anemie, hipocratism digital.
Evoluţia pe termen lung este spre cord pulmonar cronic.
Diagnosticul pozitiv se bazează pe:
a) *sindromul clinic*:
- expectoraţie abundentă peste 100 ml/24 h, cu stratificare (puroi, mucus, serozitate);
- ascultaţia pulmonară: raluri subcrepitante mari, buloase (de stază bronşică purulentă),
b) *demonstrarea existenţei modificărilor arborelui bronşic*
- radiografia toracică: sediul de elecţie al dilataţiilor bronşice este paracardiac drept, în triunghiul lui Besançon; aici este şi sediul pneumoniilor peribronşiectatice (repetitive, cu o rezoluţie care demască bronşiectazia drept cauză favorizantă a pneumoniilor);
- bronhografia – se practică cu o substanţă ultrafluidă (lipiodolul), cu eliminare uşoară din arborele bronşic; bronhografia se poate efectua şi cu sulfat de Ba, dar nu permite examinarea concomitentă bilaterală, examinarea plămânului controlateral făcându-se după 3-6 luni;
- computertomografia tinde să devină metoda paraclinică de elecţie, înlocuind examinarea bronhografică, dată fiind rezoluţia optimă în evidenţierea dilataţiilor bronşice.

Metodele imunologice permit decelarea unor deficite imunologice în anumite sindroame ereditare.

Biopsia epiteliului bronşic se face cu scopul diagnosticării unor modificări anatomice locale (spre ex. *sindromul cililor imobili*), precum şi efectuarea de culturi din ţesutul epitelial pentru Aspergillus.

Explorările cardiovasculare presupun efectuarea presiunii venoase şi a ECG, pentru a surprinde evoluţia spre CPC.

Explorarea funcţională respiratorie constată scăderea VEMS şi a CV.

Scintigrafia pulmonară de perfuzie şi de ventilaţie evidenţiază anomalii care duc la modificarea raportului ventilaţie/perfuzie.

Explorarea renală vizează diagnosticul unei complicaţii posibile cum este *amiloidoza*, secundară supuraţiei bronşice îndelungate.

Pneumonii

Definiţie: reprezintă afecţiuni inflamatorii nesupurative ale parenchimului pulmonar, localizate distal de bronşiolele terminale (interesează bronşiolele respiratorii, ductele alveolare, sacii alveolari şi alveolele).

Evoluţia este diferită în funcţie de vârstă, modul de reactivitate al organismului, teren. Actualmente, se constată o creştere a numărului de pneumonii atipice.

Clasificare: 1. pneumonii primare;
2. pneumonii secundare.

1. ***Pneumoniile primare*** pot fi:
a) bacteriene – 2/3 din cazuri sunt produse de pneumococ, streptococ, stafilococ, Klebsiella, bacili gram negativi (nosocomiale);
b) Mycoplasma pneumoniae, chlamydii, rickettsii;
c) virale: v. gripal, adenovirusuri, varicela.

2. ***Pneumoniile secundare*** apar pe leziuni/afecţiuni pulmonare sau sistemice preexistente:
- infarctul pulmonar; BRONSIECTABIE
- pneumonia pe zonă atelectatică (cancer bronşic);
- pneumonia pe stază pulmonară în caz de insuficienţă cardiacă;
- pneumonia de aspiraţie;
- pneumonia în cadrul altor boli infecţioase (rujeola, tusea convulsivă);
- pneumonii în cadrul leucemiilor, limfoamelor; SIDA
- pneumonia reumatismală streptococică (RAA);
- pneumonia din colagenoze.

Patogenia recunoaşte mai multe etape:
1. ***accesul germenilor*** la căile aeriene inferioare prin: aspiraţie, inhalare de aerosoli infectanţi, diseminare hematogenă, diseminare directă de la o infecţie de vecinătate.
2. ***factori favorizanţi***:
- deprimarea tusei şi închiderea glotei în anumite situaţii cum ar fi: coma alcoolică, după anestezie, accidente vasculare cerebrale, traumatisme cranio-cerebrale, intoxicaţii exogene cu substanţe care deprimă centrii respiratori;
- diminuarea transportului muco-ciliar: la alcoolici, fumători, vârstnici, după infecţii virale cu tropism pe epiteliul ciliat bronşic;
- modificarea calităţilor fizico-chimice ale mucusului bronşic, de ex. în muco-viscidoză;
- scăderea concentraţiei locale de Ig A;
- frigul, care produce vasoconstricţia mucoasei bronşice;
- prezenţa pe exudat alveolar fie hemodinamic (insuficienţa cardiacă), fie toxic (insuficienţa renală);
- atelectazia;
- bronşiectazia;
- sindroamele de imunodeficienţă congenitale (imunodeficienţă umorală) sau dobândite (SIDA).

Factorii de protecţie (*existenţa epiteliului ciliat, macrofagele alveolare, complementul, Ig A, Ig G, limfocitele*) sunt depăşiţi în misiunea lor de agresivitatea germenilor şi acţiunea factorilor favorizanţi, prezentaţi mai sus.

Morfopatologia pneumoniilor bacteriene recunoaşte 4 faze:
1. *faza de congestie*
- macroscopic, regiunea afectată este destinsă, roşie, cu greutate crescută, iar la compresiune se scurge o serozitate roşietică;
- microscopic se constată alveolită catarală cu lichid, care conţine celule descuamate, rare PMN, coci gram pozitivi;

Scanned with OKEN Scanner

2. *faza de hepatizaţie roşie*
- macroscopic, regiunea afectată are consistenţa fermă, asemănătoare ficatului, fără crepitaţii la compresiune;
- microscopic, alveolele sunt pline cu o reţea de fibrină, PMN, hematii;

3. *faza de hepatizaţie cenuşie*
- macroscopic, regiunea afectată are consistenţa fermă şi o coloraţie cenuşie;
- microscopic, se constată capilare fără sânge, comprimate de exudat alveolar, iar în alveole, hematii lizate, coci fagocitaţi de PMN şi macrofagele alveolare, iar reţeaua de fibrină este distrusă de enzimele eliberate de macrofagele alveolare;

4. *faza de hepatizaţie galbenă* – nu survine obligatoriu, ea marcând evoluţia spre abces pulmonar.

Tabloul clinic

1. *perioada de invazie*:
- frison unic, solemn, cu durata de 45 minute-1 oră; poate lipsi;
- febra, până la 40 °C;
- junghi localizat submamelonar, cu iradiere spre umăr sau abdominal;
- tusea – apare la 24 h după frison, iniţial fiind redusă, cu expectoraţie ruginie („bolnavul îşi scuipă diagnosticul");
- dispnee;
- stare generală alterată, cu anxietate, adinamie, delir (în special la alcoolici).

2. *perioada de stare*:
- febra în platou;
- pomet roşu de partea bolnavă;
- ***herpes nasolabial***;
- subicter;
- unghii şi buze cianotice;
- bătăi ale aripilor nasului, în caz de insuficienţă respiratorie acută;
- tulburări nervoase (delir);
- manifestări urinare (urine hipercrome);
- junghiul se atenuează, dar dispneea se accentuează;
- expectoraţia este caracteristică: ruginie, vâscoasă, aderentă.

Examenul fizic

Inspecţia arată reducerea excursiilor toracice de partea afectată, bătăi ale aripilor nasului.

Palparea evidenţiază accentuarea vibraţiilor vocale.

Percuţia descoperă matitate (sau submatitate) toracică în teritoriul afectat, după cum poate fi şi normală.

Ascultaţia: caracteristică, prin prezenţa **suflului tubar** şi a **ralurilor crepitante** (tipice pentru pneumonie, în „coroană").

Examenul cordului relevă tahicardie, puls mic, uneori aritmii ca de ex. fibrilaţie atrială, ridicând suspiciunea de ***miocardită***, mai ales dacă se asociază şi galop.

Scanned with OKEN Scanner

3. *perioada de rezoluţie*:
- febra scade, fie în ***crisis***, însoţită de transpiraţii abundente, poliurie şi senzaţie de epuizare, fie în ***lisis***;
- suflul tubar dispare şi apar *raluri crepitante „de întoarcere"*.

Examene de laborator

1. *sânge*:
- sindrom biologic de inflamaţie cu VSH accelerată, creşterea fibrinogenului, leucocitoză cu polinucleoză şi deviere la stânga a formulei Arneth;
- hemoculturi pozitive în 25% din cazuri;
- ureea crescută în caz de IRA funcţională;
- hiperbilirubinemie în caz de hemoliză.

2. *urina*:
- albumina prezentă, în caz de GN intrapneumonică;
- urobilinogen prezent în caz de icter hemolitic;
- scăderea clorurilor;
- sediment patologic în caz de GN intrainfecţioasă.

3. *examenul radiologic* arată o imagine clasică de triunghi cu baza la periferie şi vârful la hil (Weill-Mouriquand), aşa-numitul *„sindrom de umplere alveolară"*.

Diagnosticul diferenţial al opacităţii pneumonice se face cu pleurezia, unde coastele nu se văd prin opacitate şi nici bronhograma aerică (*semnul Fleischner*).

Blocul pneumonic se resoarbe în 3-4 săptămâni. Diagnosticul topografic necesită radiografii de profil (pentru pneumoniile din pulmonul drept, anterior localizându-se pneumoniile de lob mijlociu, iar posterior, cele din lobul inferior).

Pneumoniile retrocardiace (umplere alveolară ce interesează segmentul bazal medial al pulmonului stâng) nu se văd pe radiografia toracică.

Forme clinice particulare de pneumonii

1. *pneumonii abortive* (forme tratate imediat, înainte de perioada de stare) cu ascultaţie săracă şi aspect radiologic segmentar.
2. ***bronhopneumonii***, cu debut insidios, frisoane repetate, insuficienţă respiratorie precoce, iar examenul fizic descoperă zone de matitate limitate şi raluri crepitante groase, suflul tubar lipsind.
3. *pneumonia la bătrâni* – evoluează cu semne fizice discrete, dar cu deteriorare severă a stării generale, prin insuficienţa cardiocirculatorie şi chiar şoc.
4. *pneumonia la alcoolici* – apare pe un teren de apărare deficitară şi, caracteristic, predomină manifestările psihice.

Complicaţii:

A. *infecţioase*:
1. pleurezia serofibrinoasă – *parapneumonică sau metapneumonică*;
2. empiemul pleural în stafilococia pleuropulmonară;
3. abcesul pulmonar;
4. meningita purulentă;
5. pericardita purulentă;
6. artrite purulente;
7. abcese cerebrale metastatice.

B. *neinfecţioase*:
1. miocardita;
2. GN intrainfecţioasă, necesită 2-3 săptămâni de evoluţie a pneumoniei pentru a se instala;
3. şocul toxico-septic.

Diagnosticul pozitiv este bazat pe:
1. sindromul clinic;
2. examenul radiologic;
3. examenul sputei (±).

Diagnosticul diferenţial:
1. ***pneumonia bacteriană** versus **pneumonia virală**.* Aceasta din urmă apare într-un anumit context epidemiologic (colectivităţi) sau epidemic (anotimp de tranziţie), evoluează fără junghi, fără sindrom de inflamaţie acută, dar cu limfocitoză. Examenul radiologic arată modificări discrete constând în cordoane opace interstiţiale de tip hilifug. Diagnosticul este, în principal, serologic (RFC).
2. ***pneumonia bacteriană** versus **pleurezie**.* Sindromul pleural lichidian constă în matitate, abolirea murmurului vezicular şi suflu pleuretic.
3. ***embolia pulmonară,*** în care junghiul precedă febra, imaginea radiologică este de triunghi cu baza spre hil, opacitatea epuizându-se spre periferie, iar examenul fizic descoperă sursa emboliei (varice, patologie pelvină etc.).
4. între *pneumonia bacteriană* şi *abcesul pulmonar primitiv*, în care semnele obiective sunt absente sau discrete, aportul diagnostic revenind examenului radiologic.
5. între ***pneumonia bacteriană*** şi ***neoplasmul pulmonar*** infectat, necesitând supraveghere radiologică la 3 săptămâni şi eventual bronhoscopie.
6. între pneumonia bacteriană şi colecistita acută (ecografia evidenţiază calculi).
7. între *pneumonia bacteriană* şi *apendicita acută,* în special la copil.
8. între *pneumonia bacteriană* şi *pielonefrita acută unilaterală* (ex. urinei cu leucociturie + bacteriurie).
9. între *pneumonia bacteriană* şi *sindromul Löffler*, care este un sindrom benign, constând din eozinofilie şi infiltrate pulmonare migratorii. În etiologie recunoaşte: aspergiloza pulmonară alergică, infestări parazitare (inclusiv paraziţi digestivi), alergii medicamentoase, sau este idiopatic (primar, în cadrul sindrom Churg-Strauss).
10. între *pneumonia bacteriană* şi *atelectazie,* în care se constată semne generale discrete, absenţa ralurilor, diminuarea vibraţiilor vocale şi a murmurului vezicular, iar radiologic, retracţia scizurilor şi devierea traheei de partea bolnavă.

Forme etiologice particulare de pneumonie

- Pneumonia streptococică.
- Pneumonia cu Klebsiella pneumoniae (b. Friedländer).
- Pneumonia cu stafilococ.
- Pneumonii atipice.

Scanned with OKEN Scanner

- Pneumonia gripală.
- Pneumonia rickettsiană (febra Q).
- Pneumonia cu Chlamydia psittaci.
- Pneumonia cu Legionella.

Pneumonia streptococică

Etiologie: streptococ betahemolitic grup A.; rareori este primitivă, cel mai adesea este secundară, de la un alt focar infecţios streptococic (amigdalită, erizipel).

Diseminarea se face pe cale hematogenă.

Aspectul clinic este de bronhopneumonie, cu stare toxico-septică şi semne fizice discrete.

În sânge, se constată *leucocitoză* şi *anemie hemolitică toxică*.

În *spută*, se decelează *coci dispuşi în lanţuri*.

Examenul radiologic arată *focare multiple de condensare*, cu diametru variabil, în ambii câmpi pulmonari.

Complicaţii: cel mai frecvent, pleurezie purulentă sau piopneumotorax; pericardită purulentă.

Evoluţia poate fi spre *piosclerozǎ* sau *bronşiectazie*.

Pneumonia cu Klebsiella pneumoniae (b. Friedländer)

Este întâlnită adesea la *alcoolici*, între 40-60 de ani, sau la bolnavi cu BPOC, fumători, sau pe teren debilitat (de ex. în *diabetul zaharat*).

Semnele clinice constau în: frisoane, *microhemoptizii cu spută gelatinoasă, dispnee intensă, stare de prostraţie, cianoză* şi *delir*. Adesea, evoluţia este cu *şoc toxico-septic*.

Examenul fizic descoperă semne discrete.

Paraclinic se constată leucocitoză importantă sau *leucopenie* (la 1/3 din cazuri).

Examenul radiologic arată un sindrom de condensare ce interesează mai mulţi lobi, adesea lobii superiori şi tendinţa la abcedare multiplă.

Mortalitatea este de 40%.

Boala are tendinţă la cronicizare, cu evoluţie spre piosclerozǎ, bronşiectazie sau abcese pulmonare.

Pneumonia cu stafilococ

Etiologia: stafilococul auriu, sub formă de infecţie nosocomială sau după gripă. Acest microorganism posedă o enzimă de distrucţie – *coagulaza* – care explică virulenţa şi leziunile care apar.

Contaminarea poate fi cutanată (furuncule, plăgi infectate, catetere infectate), aeriană sau hematogenă.

Adesea se însoţeşte de pericardită stafilococică.

Scanned with OKEN Scanner

Examenul radiologic arată focare de condensare de dimensiuni medii, cu centru necrotic. Focarele periferice se pot rupe în pleură, apărând pleurezia purulentă (de unde numele acestui complex patologic de ***stafilococie pleuro-pulmonară***).

Clinic, se constată febră remitentă, frisoane repetate, alterarea stării generale, sputa purulentă. Semnele fizice sunt discrete până la instalarea complicaţiilor pleurale.

Pentru diagnosticul etiologic trebuie practicat examenul bacteriologic al lichidului pleural, sputei, hemoculturi, care să evidenţieze germenul.

Evoluţia este gravă, prin pleurezia purulentă, piopneumotorax, pneumatocele, care pot apărea în evoluţie.

Pneumonii atipice

Pneumonia cu Mycoplasma pneumoniae (*agentul Eaton*) sau pneumonia atipică primară

Este produsă de M. pneumoniae, rezervorul de virus fiind reprezentat de omul bolnav. Incubaţia durează 3 săptămâni. Boala nu dă imunitate secundară.

Clinic, se caracterizează prin debut lent, cu cefalee şi febră, care durează 7-21 zile, tuse chinuitoare.

Examenul radiologic arată infiltrate minime, hilifuge, în lobii inferiori, persistente.

Se complică cu otită, meningoencefalită.

Diagnosticul etiologic se face prin *teste serologice*, prin decelarea anticorpilor de tip Ig M, care pot da manifestări asociate, cum ar fi *anemia hemolitică cu ac. la rece*. Ac. apar în săptămâna a 2-a de boală şi se pot evidenţia prin RFC.

Alte complicaţii:

- meningită aseptică;
- meningoencefalită;
- artrite;
- neuropatie periferică;
- ataxie cerebeloasă;
- limfadenopatie generalizată cu/fără splenomegalie;
- gastroenterită acută;
- miopericardită.

Pneumonia gripală

Agentul etiologic este virusul gripal A, B sau C sau virusurile paragripale. Boala apare în condiţii epidemiologice, pe fond endemic, cu izbucniri epidemice (iarna, vara).

Evoluţia depinde de tipul virusului (tipul A fiind foarte virulent) şi de receptivitatea populaţiei.

Rezervorul de virus este omul bolnav.

Morfopatologie: virusul produce ulceraţia epiteliului ciliat, congestie alveolară şi edem în alveole.

Microscopic, se constată congestie capilară şi exudat alveolar hemoragic, sărac în PMN, cu apariţia de membrane hialine eozinofile, intraalvelolare.

Debutul este brusc, cu febră care durează 4-5 zile, cedează şi apoi reapare („V" gripal), la care se adaugă cefalee intensă, stare generală alterată.

Otto Gsell deosebeşte 3 forme de manifestare a pneumoniei gripale:
1. *edemul pulmonar hemoragic*;
2. *bronhopneumonia gripală*;
3. *pneumonia gripală de tip crupos.*

Evoluţia este gravă, prin afectarea miocardică (miocardită) şi o letalitate, per se, a pneumoniei gripale, de 2-40%.

Examenul radiologic arată imagini de densificare peribronşică sau de „înceţoşare" difuză (edemul pulmonar hemoragic), rar opacitate lobară sau segmentară.

Diagnosticul pozitiv se bazează pe apariţia unei determinări pulmonare în cadrul infecţiei gripale, ori de câte ori febra persistă sau creşte după a 4-a zi de boală + alterarea stării generale (cu cianoză, dispnee severă, tuse), iar examenele paraclinice arată polinucleoză + imaginile radiografice descrise mai sus.

Diagnosticul etiologic se pune prin izolarea virusului din spălătura nasofaringiană cu ser fiziologic care se inoculează în sacul amniotic al oului de găină embrionat, reacţia Hirst (de inhibare a hemaglutinării), examen citologic al secreţiei nazale (celule cu incluziuni oxifile).

Pneumonia rickettsiană (febra Q)

Agentul etiologic este un bacil gram negativ, *Coxiella burnetti*. Rezervorul este reprezentat de tubul digestiv al speciilor de căpuşă.

Sunt predispuşi la boală lucrătorii din abatoare, fabrici de conserve, zootehniştii şi cei care ingerează lapte crud.

Debutul este acut, brutal, cu cefalee, dureri toracice difuze, frisonete, fotofobie şi tulburări digestive. În formele grave se adaugă fenomene nervoase: delir, stupoare.

În convalescenţă apare scădere în greutate.

Complicaţii: tromboflebite, parotidite, epididimită.

Diagnosticul pozitiv se pune pe:
- contextul epidemiologic menţionat mai sus;
- teste serologice: RFC cu Ag specific, test pozitiv din a 2-a săptămână de boală;
- IDR cu Ag specific;
- posibilitatea izolării agentului prin hemoculturi.

Pneumonia cu Chlamydia psittaci (psitacoza, pneumonia ornitotică)

Rezervorul de agent patogen îl constituie păsările (papagali, porumbei). Calea de infecţie este aerogenă.

Incubaţia durează 1-4 săptămâni.

Debutul este acut, cu febră, frisoane, cefalee, epistaxis, delir. Tusea şi semnele fizice pulmonare apar la 5-7 zile de la debut. Poate să apară o stare tifică cu febră continuă (durata 2-3 săptămâni), bradicardie, tulburări digestive şi exantem.

Scanned with OKEN Scanner

Diagnosticul pozitiv se pune pe:
- ancheta epidemiologică;
- izolarea virusului din spută (după inoculare la şoarecele alb);
- *evidenţierea titrului de ac. peste 1/16 prin RFC.*

Pneumonia cu Legionella (pneumonia veteranilor, pneumonia de Philadelphia)

Legionella este un cocobacil, cu dimensiuni de 1-4 microni, cu habitat în tuburile de aer condiţionat şi robinetele cu apă.

Clinic, se constată stare gripală cu ameţeli, cefalee, mialgii, febră (39-41 °C), diaree, iar la 3-4 zile de la debut apare tuse seacă şi dispnee intensă.

Evoluţia este spre şoc toxico-septic.

Examenul radiologic evidenţiază opacităţi infiltrative cu aspect de bronhopneumonie.

Examenele de laborator constată sindrom biologic de inflamaţie.

Diagnosticul pozitiv se pune prin imunfluorescenţă indirectă, cu germeni din spută sau prin biopsie pulmonară.

Mortalitatea este de 15% prin şoc toxico-septic, la 5-7 zile de la debut.

Abcesul pulmonar

- EX. SPUTEI (LICHIDE VOLICĂ)
- Rx
- BRONHOSCOPIE
- VSH, L, ...

Definiţie: zona necrotică a parenchimului pulmonar cu material purulent.

Etiologie:

PRIM. — 1. infecţii necrotizante pulmonare produse de streptococi, stafilococi, Klebsiella, germeni anaerobi, fungi, paraziţi, amoebe;

SEC. — 2. necrozarea infarctului pulmonar: septică sau aseptică, datorită lipsei de vascularizaţie în teritoriu;
3. necrozarea unei tumori maligne;
4. chisturi infectate, leziuni din silicoză (suprainfectate).
5. —

Clasificare:

a) primar (1); b) secundar (2, 3, 4).

Patogenie: abcesul pulmonar se produce prin aspirare de material infectant din abcese dentare, parodontite, amigdalite, în condiţii favorizante (teren debilitat, tratament cortizonic, iradiere).

Tablou clinic

Există 3 modalităţi de debut:

1. insidios; 2. brutal; 3. asimptomatic.

În abcesul pumonar instalat insidios se constată *subfebrilitate, inapetenţă, tuse seacă, scădere în greutate, sindrom anemic.*

Abcesul pulmonar cu semne clinice instalate brutal (de obicei după o pneumonie care abcedează) se manifestă prin expectoraţie purulentă, hemoptizie. Manifestările

Scanned with OKEN Scanner

perioadei de stare a abcesului apar la 1-2 săptămâni de la debutul unei pneumonii (neglijate sau incorect tratate), când expectoraţia purulentă poate căpăta aspect de ***vomică***, adică o expectoraţie cu puroi fetid în cantitate mare şi într-o perioadă scurtă de timp.

Vomica poate fi:

a) *masivă* – cu eliminarea bruscă a 600-1000 ml puroi, sau

b) *fracţionată* – cu eliminarea aceleiaşi cantităţi, în mai multe etape, în ultimele 24 h, în special noaptea.

Puroiul are următoarele caracteristici:

- culoare:
  - galben-verzui în infecţiile cu streptococ;
  - galben deschis în infecţiile cu stafilococ;
  - galben-şocolatiu în infecţiile cu Klebsiella;
  - galben-cenuşiu în infecţiile cu anaerobi.
- stratificare după densitatea elementelor componente.

Febra de supuraţie creşte, înainte de evacuare, şi scade în momentul evacuării puroiului.

În perioada de stare se constată paloare, slăbire, adinamie, anorexie, facies toxic.

Examenul fizic este necaracteristic, putându-se constata un *sindrom de condensare* (înainte de vomică) sau sindrom cavitar (după vomică, cu suflu cavitar sau suflu amforic).

Radiografia toracică arată imagine hidroaerică, ovalară, cu diametru 3-5 cm, cu nivel de lichid în partea inferioară. Conturul este opac, gros. Se localizează preferenţial în pulmonul drept, în segmentele dorsal-superior şi inferior şi axilare.

Forme radioclinice particulare: *abcesul de lob mediu* (*sindrom de lob mediu*), cu evoluţie trenantă şi probleme de diagnostic diferenţial (neoplasm pulmonar infectat excavat?), întrucât drenajul este dificil; diagnosticul de certitudine trebuie să cuprindă obligatoriu bronhoscopie, deoarece există riscul de confuzie cu neoplasmul bronşic infectat şi excavat.

Examenul sângelui evidenţiază leucocitoză (20.000-30.000/mm^3).

Examenul sputei poate ajuta la evidenţierea agentului patogen.

Diagnosticul diferenţial se face cu:

- emfizemul bulos (absenţa sării infecţioase, toxico-septice);
- caverna tuberculoasă, cu localizare în special subclavicular sau la vârful pulmonului, cu nivel lichidian foarte redus şi contur anfractuos; baciloscopia poate fi pozitivă;
- neoplasmul bronşic necrozat, precizarea diagnosticul de certitudine făcându-se prin bronhoscopie; are contur gros, cu prelungiri în parenchim;
- piopneumotoraxul, care este o imagine periferică şi care necesită puncţie pleurală pentru precizarea sediului cavităţii;
- pioscleroza, cu aspect neregulat al desenului pulmonar.

Scanned with OKEN Scanner

Fibroze pulmonare

Clasificări:

I. *Unilaterală (localizată)*
- *pioscleroza;*
- *fibroza mutilantă tuberculoasă.*

II. ***Bilaterală** (difuză)*

a) *de cauză cunoscută:*
- pneumoconioze (pulberi minerale);
- alveolite alergice (pulberi organice);
- fibrotoraxul bilateral tuberculos;
- medicamentoase (de ex. busulfan);
- după iradiere toracică.

b) *de cauză necunoscută (sau patogenie necunoscută):*
- ***fibroza pulmonară difuză idiopatică***;
- fibroza pulmonară din sarcoidoză;
- fibroza pulmonară din colagenoze (lupus, sclerodermie, dermato-polimiozita, sindrom Sjögren);
- hemosideroza pulmonară idiopatică;
- amiloidoza primitivă/secundară;
- pneumonii cronice cu eozinofile (sindrom Löffler, sindrom Churg-Strauss);
- proteinoza alveolară;
- sindrom Goodpasture;
- vasculite (granulomatoza Wegener);
- tezaurismoze ereditare (boala Gaucher: splenomegalie + fibroză pulmonară);
- boala Whipple, boala Crohn;
- ciroza biliară primitivă (fibroza pulmonară tot prin mecanism imunologic);
- histiocitoza X;
- limfadenopatia angioimunoblastică.

Fibroza pulmonară difuză

Morfopatologic se constată infiltraţie celulară (infiltrate alveolare şi interstiţiale cu pneumocite tip II şi macrofage), cu îngroşare şi fibrozare a peretelui alveolar.

Diagnostic

Descoperirea bolii se poate face fortuit, cu ocazia unei radiografii toracice de rutină.

Simptomele sunt nespecifice şi constau din *oboseală*, *dispnee de efort* cu accentuare progresivă, *tuse seacă* şi eventual *dureri toracice*, necaracteristice, descrise ca un disconfort substernal sau durere pleurală.

Anamneza şi istoricul au un rol major: – anamneza profesională va preciza *durata şi intensitatea expunerii* (la pulberi minerale sau organice). Muncitorii cu risc pentru boală sunt: minerii din minele de cărbuni, sculptorii, lucrătorii în fabricile de creioane (grafit).

Examenul fizic este modest şi poate decela raluri crepitante fine (asemănătoare senzaţiei acustice produse de desfacerea manşetei adezive a aparatului de tensiune – „*unwrapping blood pressure cuff sign*"), raluri ronflante, wheezing, tahipnee superficială.

Examenul cordului descoperă semne de hipertensiune pulmonară (întărirea zgomotului II în focarul de ascultaţie al arterei pulmonare). Rareori, evoluţia este spre insuficienţa cardiacă dreaptă.

Examene de laborator:
- VSH moderat accelerată;
- factor reumatoid prezent (evidenţiat prin reacţia Waaler Rose sau Latex);
- Ac antinucleari prezenţi (LED);
- Ac antiMBG (sindrom Goodpasture);
- Ig G crescute.

Lavajul bronhoalveolar, care, în mod normal, conţine macrofage 80%, limfocite 10% (din care limfocite T 7%), elemente limfoplasmocitare 5%, PMN 3% şi eozinofile 1%.

În fibroza pulmonară idiopatică se constată *20% PMN* şi *creşterea procentului de limfocite şi eozinofile*, a *Ig G*, *apariţia de complexe imune* în lichidul de spălătură bronşică şi de *histamină*, prezenţa de ***macrofage activate***. Aceste macrofage activate prezintă o intensă activitate biologică, fiind secretante de *substanţe proinflamatorii* acute şi pe termen lung (fibrogene): *chemotaxine* pentru polimorfonucleare şi stimulante a hiperplaziei musculare, *activator de plasminogen*, *factor de creştere a macrofagelor*, *fibronectină*, *factor de activare a plachetelor*.

ECG arată semne de *HVD*, tardiv.

Metoda ASTRUP relevă acidoză respiratorie cu scăderea pH-ului, scăderea presiunii parţiale a O_2 şi creşterea presiunii parţiale a CO_2.

Diagnosticul pozitiv se pune pe baza:
- ***examenului radiologic***, care poate arăta 3 aspecte evolutive:
  1. „sticlă mată";
  2. „reticulonodular difuz";
  3. „în fagure de miere/pseudochistic", cu sau fără mărirea ganglionilor hilari (sarcoidoza);
- ***biopsia pulmonară*** („*open lung biopsy*" după expresia literaturii anglo-saxone sau biopsie „*à ciel ouvert*" după exprimarea şcolii franceze), ori biopsie transbronşică pulmonară;
- ***scintigrafia pulmonară de ventilaţie*** (care arată zone cu ventilaţie diminuată);
- ***scintigrafia pulmonară de perfuzie*** (care arată asocierea unui efect de şunt cu un efect de spaţiu mort; redistribuţia sângelui către lobii superiori);
- ***scintigrafie pulmonară cu*** Ga^{67}, cu afinitate pentru zonele cu *alveolită activă* (care arată o hipercaptare difuză);
- ***teste funcţionale ventilatorii respiratorii***: scăderea CV, cu creşterea CUCV (insuficienţa ventilatorie de tip restrictiv); scăderea complianţei statice;
- ***scăderea constantei de difuziune*** (bloc alveolo-capilar); este prezent efectul de şunt.

Scanned with OKEN Scanner

Evaluarea bolnavului trebuie să cuprindă date privind:
- afecţiunea pulmonară: istoric, radiografii seriate, teste funcţionale respiratorii, toleranţa la efort;
- gradul de extindere a afecţiunii: teste imunologice, biopsia pulmonară, lavaj bronhoalveolar, scintigrafie cu Ga^{67}.

Diagnosticul diferenţial al fibrozelor pulmonare primare (idiopatice) se face cu:
1. fibroza secundară alveolitei alergice;
2. sarcoidoza;
3. limfangita carcinomatoasă (stomac, sân);
4. boli profesionale (pneumoconioze);

Evoluţie – există 3 tipuri evolutive de fibroză pulmonară idiopatică:
1. ***forma acută Hamman-Rich***;
2. ***forma subacută Kaplan-Sors***;
3. ***forma cronică Scadding-Walford***.

Forma acută (Hamman-Rich) apare în jurul vârstei de 30 de ani, interesează ambele sexe; clinic, evoluţia este rapidă, progresivă, cu *dispnee de efort* care se accentuează continuu (devine permanentă, *în repaus*), *tuse uscată, subfebrilitate, raluri bazale bilaterale, cianoză* şi *degete hipocratice*.

Radiologic se constată infiltrat reticulonodular difuz, cel mai adesea la baze.

Testele respiratorii arată insuficienţa ventilatorie restrictivă şi grade progresive de severitate a insuficienţei respiratorii (testul ASTRUP).

Lavajul bronhoalveolar constată prezenţa de complexe imune şi cantităţi mari de Ig G.

Microscopic (la biopsia pulmonară), se constată modificări de alveolită parcelară, cu denudarea MB alveolare, cu pierderea pneumocitelor de tip I şi înlocuirea lor cu pneumocite de tip II. Se mai constată edem, creşterea numărului de fibroblaşti şi fibre de colagen. Evoluţia anatomică este spre pierderea unităţii alveolocapilare, cu insuficienţă respiratorie.

Evoluţia generală este fulminantă în forma acută (câteva luni până la maximum 1 an), 3-5 ani în forma subacută şi cca 10 ani în forma cronică.

Se poate asocia cu: cancer bronşic, infarct miocardic, infarct pulmonar.

Diagnosticul pozitiv este un diagnostic prin excludere (vezi mai sus).

Sarcoidoza

Este denumită şi *boala scandinavică*, datorită lui Boeck, care a descris leziunea histologică (sarcoid) la concetăţenii săi cu adenopatii, având această boală. Manifestările clinice au fost descrise iniţial de un francez, Besnier, în special leziunile cutanate (*lupus pernio*). Au mai contribuit Schaumann, care a documentat incluziile din celulele gigantice, Heerford, care a descris forma acută, Löfgren şi Kveim, care a propus testul de IDR cu Ag specific din nodulul sarcoidian.

Este o boală de sistem caracterizată prin existenţa în toate organele afectate de tuberculi de celule epitelioide *fără cazeificare*, cu evoluţie spre necroză hialină.

Boala predomină la femei cu vârste între 20-40 ani; la negri este de 10 ori mai frecventă decât la albi.

Modul de prezentare este, cel mai adesea, cu eritem nodos, artropatie şi adenopatie hilară bilaterală.

Scanned with OKEN Scanner

Etiopatogenie

Etiologia nu se cunoaşte. Boala recunoaşte mecanisme imunologice. Există un dezechilibru între reacţia de apărare mediată celular (limfocite T), care este deprimată şi imunitatea umorală (limfocite B), care este exagerată. Numărul de limfocite T este scăzut, pentru că ele sunt „adunate" în granulomul sarcoid, iar limfocitele B sunt crescute ca număr. Limfocitele T sunt limfocite activate. Activarea se produce prin participarea unui Ag şi interferenţa sa cu macrofagele, din care rezultă un granulom sarcoid. Acest granulom este o aglomerare focală de celule epitelioide, macrofage, limfocite T şi celule gigante (asemănătoare celulelor Langhans din tuberculoză).

Celulele gigante au o citoplasmă omogenă, eozinofilă, nucleii sunt dispuşi „în coroană", la periferia celulei şi în citoplasmă se găsesc incluziuni: corpi asteroizi, corpi Schaumann şi incluzii cristaline.

În sarcoidoză se constată o reactivitate scăzută a organismului, de aceea IDR la tuberculină sau la Ag candidei albicans sunt negative.

Lavajul bronhoalveolar arată acumularea de limfocite T şi macrofage stimulate de Ag. Macrofagele se transformă în celule gigante şi epitelioide. Granulomul sarcoid „secretă" o serie de substanţe umorale cum ar fi lizozimul, enzima de conversie a angiotensinei II, calcitriolul.

Forme clinice

Există 2 forme clinice: a) *acută* şi b) *cronică,* iar după localizare: a) *toracică* şi b) *extratoracică.*

În ***forma acută*** se descriu două sindroame:

1. ***sindromul Löfgren***, care apare la femei tinere (20-40 ani). Se caracterizează printr-un debut febril, iar în evoluţie apar adenopatii hilare bilaterale, artralgii şi eritem nodos. Diagnosticul diferenţial se face cu gripa şi RAA.
2. ***sindromul Heerford*** compus din 3 elemente: iridociclită, parotidită şi paralizie facială.

În ambele sindroame se constată VSH accelerată, creşterea alfa$_2$-globulinelor şi IDR la tuberculină negativă.

Diagnosticul histologic este destul de dificil, întrucât necesită puncţie transbronşică pentru a obţine suport morfologic privind interesarea sarcoidiană a adenopatiei hilare.

Evoluţia poate fi fie spre remisiune clinică spontană, fie spre forma cronică.

Forma cronică este cel mai adesea întâlnită în decada 3-4, la persoane de sex feminin. Este forma clinică cea mai comună, iar localizarea cea mai frecventă este toracică.

Forma toracică (respiratorie) se descoperă, în special, prin radiografii toracice fortuite, simptomatologia fiind minimă.

Simptomele constau din:

- oboseală şi scădere în greutate nejustificată (5%);
- adenopatie periferică (9%);
- febră de cauză neprecizată (5%).

Aspectul cvasispecific este de limfadenopatie hilară bilaterală, fără simptome sau cu simptome nespecifice (dureri toracice, slăbiciune, subfebrilitate sau febră moderată).

Scanned with OKEN Scanner

Examenul radiologic (tabel 4.7) urmăreşte evoluţia stadială a sarcoidozei (vezi mai jos), obiectivând iniţial aspectul de adenopatie hilară bilaterală, ulterior de fibroză pulmonară şi scleroză.

Tabel 4.7 – *Stadiile radiografice ale sarcoidozei*

STADIUL RADIOGRAFIC	Diagnostic diferenţial cu:
I. Limfadenopatie hilară bilaterală	limfom malign, tuberculoză, coccidioidomicoză, histoplasmoză, bruceloză, carcinom metastatic în ganglion
II. Limfadenopatie hilară bilaterală + infiltrare pulmonară parenchimatoasă	idem ca în stadiul I
III. Infiltrare pulmonară parenchimatoasă fără adenopatie hilară	alveolită alergică exogenă, histiocitoză, LES, pulmon „reumatoid", sclerodermie, fibrotorax tuberculos
IV. Fibroză avansată, bule de emfizem, chisturi	tuberculoză avansată, emfizem bulos, bronşiectazie

Diagnosticul diferenţial se face cu:
- limfomul malign (în special non-Hodgkin);
- tuberculoza pulmonară ganglionară hilară;
- cancer bronşic cu adenopatie metastatică în hilul opus.

Evoluţia clinico-morfologică

Stadiul 0 – nu există adenopatie; pentru afirmarea diagnosticului pozitiv se practică lavajul bronhoalveolar;

Stadiul 1 – limfadenopatie hilară, care în 60% din cazuri are rezoluţie spontană. Limfadenopatia hilară o întâlnim în 65% din cazurile de sarcoidoză intratoracică.

Stadiul 2 – limfadenopatie hilară şi infiltrare pulmonară (sindrom interstiţial de fibroză). Remisiunea spontană se poate produce în 40% din cazuri. Aspectul se întâlneşte la 22% din cazurile de sarcoidoză toracică.

Stadiul 3 – fibroza pulmonară avansată fără adenopatie hilară. Regresiunea spontană poate apărea în 35% din cazuri. Aspectul se întâlneşte la 13-15% din cazurile de sarcoidoză toracică. În acest stadiu, bolnavii trebuie de regulă trataţi. Explorarea funcţională arată insuficienţă ventilatorie restrictivă, cu modificarea capacităţii de difuziune alveolocapilară, scăderea compliantei pulmonare, scăderea volumelor şi capacităţii pulmonare.

Forme extratoracice:

a) *cutanate* (10%), se pot exprima prin:
- eritem nodos, la membrele inferioare;
- lupus pernio (leziuni violacee, persistente, asemănătoare cu degerătura, pe nas, obraji şi urechi);
- plăci cutanate persistente;
- erupţii maculopapuloase;
- plăci cheloide pe zonele de sutură postoperatorii;
- cicatrice.

Scanned with OKEN Scanner

b) *oftalmologice*, exprimate prin:
- iridociclită cronică;
- corioretinite;
- keratoconjunctivită.

c) *hepatice* – prin PBH se decelează *granuloame sarcoidiene* la 75% din cazurile de sarcoidoză.

d) *cardiace*, care se pot manifesta prin:
- aritmii, blocuri de ramură;
- insuficienţă cardiacă;
- pericardită;
- moarte subită.

Diagnosticul interesării miocardice se pune prin biopsie endomiocardică.

e) *scheletale şi musculare*:
- *sarcoidoza osoasă* afectează în special articulaţiile mâinilor şi picioarelor, cu artralgii şi artrita cronică cu rigiditate articulară, umflarea ţesuturilor moi şi prezenţa de chisturi osoase;
- *sarcoidoza musculară* se manifestă ca o *miopatie cronică* cu aspect de polimiozită, noduli şi contracturi, atrofie musculară.

f) *renală* (prezentă în 20% din cazurile de sarcoidoză) – se manifestă ca o nefropatie tubulo-interstiţială de tip granulomatos; mai pot apărea aspecte de nefrocalcinoză cu urolitiază sau interesări glomerulare cu manifestări de nefropatie glomerulară cronică, evoluând până la sindrom nefrotic.

g) *afectarea sistemului nervos*:

1. în forma acută:
   - paralizie facială („*à frigore*");
   - neuropatie periferică;
   - meningită.
2. în forma cronică (mortalitatea prin complicaţii neurologice poate atinge 10%):
   - aspecte pseudotumorale prin granuloame (obiectivare prin CT);
   - „epilepsie";
   - ataxie cerebeloasă;
   - diabet insipid;
   - hipopituitarism.

h) *manifestări metabolice*:
- hipercalcemie cu hipercalciurie;
- hipersecreţie a enzimei de conversie a angiotensinei.

i) *splenomegalie* (± hipersplenism).

Diagnosticul pozitiv se sprijină pe mai multe argumente:

1. *bioptic* – presupune efectuarea obligatorie a unei biopsii din ganglion periferic sau hilar, din eritemul nodos, ficat, rinichi sau endobiopsie miocardică.
2. *testul Kveim-Siltzbach* – constă în efectuarea unei IDR cu Ag. sarcoidian, obţinându-se o maculopapulă, din care se face biopsie, aspectul histologic găsit fiind de granulom sarcoid.
3. *metabolic*:
   - dozarea Ca^{2+} în sânge şi urină – hipercalcemie, hipercalciurie;
   - dozarea enzimei de conversie a angiotensinei – crescută (valori normale < < 0,40 nmol/ml/min sau valori în SI < 670 nkat/l, cu un factor de conversie

Scanned with OKEN Scanner

de 16,67). Această dozare, care dă valori crescute ale enzimei de conversie a angiotensinei la 65-70 % din pacienţii cu sarcoidoză, deşi nespecifică, are o utilitate recunoscută în monitorizarea evolutivităţii bolii. Cea mai mare creştere a enzimei se observă în stadiul II.

4. IDR la tuberculină negativă.
5. radiografia toracică.
6. computertomografia de înaltă rezoluţie (HRCT) - superioară radiografiei convenţionale şi RMN. Este foarte utilă în diagnosticul diferenţial al sarcoidozei stadiul III cu fibroza pulmonară idiopatică (tabel 4.8).

Tabel 4.8 - *Aspecte patologice diferenţiale la computertomografia de înaltă rezoluţie (HRCT)*

ASPECT	SARCOIDOZA	FIBROZA PULMONARĂ IDIOPATICĂ
Modificarea parenchimului	benzi peribronhovasculare nodulare; interesare interlobulară, septală, subpleurală	infiltrat reticular sau în fagure de miere
Distribuţie	centrală, parahilară, mediană	periferică, subpleurală, corticală, parcelare
Răspândire dominantă	lobii superiori	lobii inferiori
Noduli subpleurali	prezenţi	rari
Adenopatie	prezentă	rară

Prognostic şi evoluţie generală

Aproximativ 2/3 din cazuri au o remisiune spontană în 2 ani, în special pentru pacienţii descoperiţi în stadiul 1.

Evoluţia este fatală pentru cazurile cu afectarea SNC şi/sau a cordului.

Evoluţia este spre cord pulmonar cronic, care se manifestă după instalarea fibrozei pulmonare.

Alveolite alergice exogene

Termenul de alveolită alergică a fost introdus de Grant.

Sinonime: alveolită alergică de natura extrinsecă (Pepys) *sau pneumonită cronică de hipersensibilizare (Banaszak, 1974)*, dar formele particulare au fost anticipate încă din 1944 - ***farmer's lung*** (Pickles).

Morfopatologic se caracterizează prin granuloame epitelioide gigantofoliculare în compartimentul alveolar.

Clinic, se manifestă ca o pneumopatie dispneizantă acută, subacută sau cronică, care apare după un contact prealabil cu Ag de natură organică.

Alergenii extrinseci (Ag) sunt reprezentaţi de actinomycete care aparţin genului *Termophillic actinomycetes*. Reprezentantul genului este *Micropolyspora faeni*. Aceste microorganisme se găsesc pe produse vegetale sau animale care reprezintă suportul pentru sporii acestora.

Suportul alergenic poate fi reprezentat de unele dejecţii proteice, proteine, diizocianaţi etc.

Surse de Ag:

1. surse vegetale;
2. surse animale;
3. substanţe sintetice.

Suportul antigenic vegetal reprezintă un vector pentru următoarele entităţi patologice:

- „pulmonul fermierului" – apare la lucrătorii agricoli sau din industria agricolă/alimentară care manipulează fân, paie mucegăite, cereale, nutreţuri combinate;
- „pulmonul tăietorilor de lemne" – apare la lucrătorii din mediul forestier, pădurari, cei care lucrează cu praf de lemn, scoarţă de arţar;
- boala cultivatorilor de ciuperci, care apare datorită vectorului folosit ca îngrăşământ, denumit *compost*;
- boala preparatorilor de malţ, care apare la muncitorii din fabricile de bere;
- boala funcţionarilor din clădirile cu aer condiţionat sau de la instalaţiile de umidificare a aerului;
- bagasoza (în industria zahărului, bagasa fiind o pastă obţinută din trestia de zahăr şi din care se extrage zahărul).

Suportul antigenic animal reprezintă un vector pentru următoarele entităţi patologice:

- boala crescătorilor de păsări (porumbei, papagali, pui, curcani) – dejecţiile păsărilor;
- „pulmonul morarului" – gărgăriţa făinei;
- „pulmonul treierătorului" – acarienii din paiele treierate;
- „pulmonul blănarilor";
- boala sortatorilor de pene, lână;
- boala lucrătorilor din pescării – făina de peşte.

Suport antigenic sintetic – diizocianaţi, răşini sintetice.

Patogenia alveolitei alergice exogene recunoaşte un mecanism imunologic constând în conflictul dintre Ag şi persoana expusă.

Ag produc o serie de mecanisme alergice de hipersensibilizare imediată, semiîntârziată sau întârziată. Se produc reacţii nespecifice cum ar fi activarea complementului şi reacţia de corp străin.

Ca răspuns la Ag apar Ac speciali care se numesc *precipitine*. Ag, împreună cu precipitinele, se depun în membrana bazală a capilarului alveolar, ceea ce duce la stimularea macrofagelor, aglomerarea de monocite, care se transformă în celule epitelioide şi iniţiază formarea granulomului.

Dacă cantitatea de Ag este mult mai mare decât cea de Ac, se produce activarea complementului cu creşterea permeabilităţii vasculare, eliberarea factorilor chemotactici pentru fagocite şi fagocitarea complexelor imune. Acest lucru duce la eliberarea de enzime lizozomale din PMN, cu formarea de edem interstiţial şi necroză fibrinoidă.

Tablou clinic

Simptomele sunt în funcţie de frecvenţa, intensitatea şi durata expunerii la Ag.

Există 3 forme evolutive:

a) ***forma acută*** – se manifestă după o expunere intermitentă şi masivă, la 3-6 ore de la începutul lucrului într-un mediu cu alergeni, foarte adesea la începutul săptămânii – lunea („*monday miseries*").

Scanned with OKEN Scanner

Semnele generale (în momentul expunerii) constau din frison, febră, mialgii, artralgii, cefalee şi transpiraţii.

Semnele respiratorii, de localizare sunt: dispnee progresivă cu senzaţie de „aer iute", senzaţie de constricţie toracică, tuse uscată, rebelă, uneori microhemoptizii.

Examenul fizic: cianoză, tahipnee, submatitate la baze, raluri crepitante în etajul inferior şi mijlociu.

Ameliorările apar după 12-24 ore; adesea bolnavii îşi autolimitează expunerea şi nu se adresează medicului.

Diagnosticul diferenţial imediat se face cu astmul bronşic, bronşita acută, viroza respiratorie, gripa etc.

b) ***forma subacută*** se manifestă prin episoade de subfebrilitate, dispnee moderată, progresivă, tuse, inapetenţă, astenie şi scădere ponderală.

c) ***forma cronică*** se manifestă prin dispnee de efort progresivă până la dispnee continuă, tuse cu expectoraţie mucopurulentă, tahipnee, cianoză şi scădere ponderală.

Examenul radiologic – aspecte posibile:

1. aspect cvasinormal sau accentuarea desenului pulmonar, nespecifică; umbre nodulare sau opacităţi miliare (cu durata scurtă a menţinerii imaginii radiografice);
2. umbre nodulare sau opacităţi miliare (cu durata scurtă a menţinerii imaginii radiografice);
3. imagini reticulare sau reticulonodulare până la stadiul 3 (aspect pseudochistic), imagini de atelectazie lamelară.

Explorarea funcţională respiratorie evidenţiază:

- modificarea difuziunii gazelor (scădere) prin membrana alveolocapilară;
- creşterea reculului elastic al pulmonului;
- scăderea complianţei pulmonare statice;
- hipoxemie.

Diagnosticul de certitudine necesită două grupe de metode:

1. *metode imunologice* pentru documentarea directă sau indirectă a prezenţei ***precipitinelor***;
2. *metode morfologice*, de evidenţiere a granulomului epitelioid, prin examinarea histologică a ţesutului pulmonar interstiţial (***biopsia pulmonară***).

Diagnosticul imunologic (metode):

- ***teste cutanate*** (IDR) cu extract de Ag din fân (de ex.); apare o reacţie locală semitardivă (Arthus), după 4-8 ore;
- ***teste de provocare prin inhalare de extract de Ag specific*** (reacţia apare după 6-8 ore);
- ***imunelectroforeza bidimensională, dubla difuziune Ouchterlony***: *obiectivarea prezenţei precipitinelor*;
- ***testul de transformare limfoblastică***: identifică limfocitele T sensibilizate de antigenul specific;
- ***testul de inhibare a migrării limfocitelor***;
- ***RIST*** *(Radio-Immuno-Sorbent-Test)* – dozajul radioimunologic al precipitinelor;
- ***evidenţierea limfocitelor T în lichidul de lavaj bronhoalveolar***.

Scanned with OKEN Scanner

Diagnosticul pozitiv se bazează foarte mult pe anamneză, în special cea profesională, la care se adaugă examenul radiologic, explorarea funcţională respiratorie şi, dacă este posibil, explorarea imunologică şi biopsia pulmonară.

Diagnosticul diferenţial se face cu astmul bronşic şi BPOC.

Importanţa strategică a diagnosticului corect de alveolită alergică constă în faptul că scoaterea pacientului din mediul cu alergeni poate preveni evoluţia spre fibroză pulmonară şi cord pulmonar cronic.

Diagnosticul diferenţial mai trebuie făcut cu *alte cauze de fibroză pulmonară*, cum ar fi *sarcoidoza* şi alte forme speciale de fibroză pulmonară (vezi clasificarea fibrozelor pulmonare), inclusiv cu participarea compartimentului interstiţial al pulmonului în colagenoze.

Pleurezii

Definiţia pleureziei: existenţa de lichid în cavitatea pleurală.

Lichidul poate fi:

A. *transsudat*:
- proteine sub 30 g/l în lichid;
- reacţia Rivalta negativă;
- LDH sub 200 U/l.

Transsudatul apare în insuficienţa cardiacă, diverse hipoproteinemii (ca de ex. în sindromul nefrotic), hipotiroidie, pericardita constrictivă, tumori ovariene (sindromul Meigs = pleurezie dreaptă + ascită + tumoră ovariană).

B. *exsudat*:
- proteine peste 30 g/l;
- reacţia Rivalta pozitivă;
- LDH peste 200 U/l.

Pleureziile serofibrinoase *exsudative* au următorul spectru etiologic:

A. *cauze supradiafragmatice*:
1. pleurezia para- sau metapneumonică;
2. pleurezia tuberculoasă;
3. pleurezia din infarctul pulmonar;
4. sindromul Dressler (de cauză imunologică);
5. pleurezia neoplazică din cancerul bronşic, mezoteliomul pleural, limfoame, metastaze (de ex. de la cancerul de sân);
6. pleurezia reumatismală (din RAA);
7. pleurezia virală;
8. pleurezia cu eozinofile.

B. *cauze subdiafragmatice*:
9. pleurezia din pancreatita acută;
10. pleurezia din abcesele subfrenice.

Empiemul reprezintă un revărsat pleural purulent.

Chilotoraxul reprezintă un revărsat pleural cu limfă.

Hemotoraxul reprezintă un revărsat pleural cu sânge.

Tabloul clinic al pleureziei serofibrinoase:

1. *durerea pleurală* – are caracter de junghi, se accentuează la schimbarea poziţiei, este agravată de respiraţie şi se datorează tracţiunii pleurei inflamate în inspir. Apare în faza de pleurită uscată şi dispare odată cu acumularea lichidului. Este absentă în pleurezia din colagenoze. Diagnosticul diferenţial se face cu zona zoster înainte de apariţia veziculelor.
2. *dispneea* – este iniţial antalgică, dar odată cu acumularea lichidului devine reală prin comprimarea pulmonului de către cantitatea mai mare de lichid acumulată.

Examenul fizic:

- la inspecţie – diminuarea mişcărilor respiratorii de partea bolnavă;
- la percuţie: matitate; dispunerea matităţii se face după linia lui Damoisseau (oblic de sus în jos şi din interior spre perele lateral toracic, la percuţia toracelui posterior) şi după linia lui Ellis (sub forma literei S italic, la percuţia axilară); examenul clinic mai poate decela *semnul lui Grocco,* care constă în matitate paravertebrală stângă bazală în pleureziile drepte.
- la ascultaţie: în cazul pleureziilor cu volum mediu – mare, la marginea superioară a lichidului se poate asculta *suflu pleuretic*; în plină matitate se constată absenţa murmurului vezicular.

În faza de acumulare a lichidului, iniţial, sau după resorbţia lichidului, se poate asculta *frecătura pleurală.*

Alte semne fizice:

- *egofonia*, adică vorbire sacadată, ca un „behăit de capră";
- *pectorilocvia afonă*, adică amplificarea vocii şoptite.

În funcţie de etiologie, se mai pot adăuga şi alte simptome: *astenia şi febra*, în cazul etiologiei infecţioase (para- sau metapneumonice, tuberculoase); *simptome cardiace* în caz de insuficienţă cardiacă; *artropatie şi febră* în caz de colagenoză, RAA.

Explorări paraclinice

1. *examenul radiologic*: radiografia toracică evidenţiază opacitate lichidiană, ce depăşeşte ca intensitate opacitatea costală (încât conturul coastelor nu se mai poate identifica). Radioscopia (examenul fluoroscopic) atestă mobilitatea lichidului, dar radiografia toracică este superioară examenului radioscopic, întrucât documentul radiografic (analizat de mai multe ori) permite, alături de obiectivarea existenţei lichidului (cât şi evoluţia cantităţii de lichid sub tratament, după evacuări pleurale), şi posibila identificare a cauzei pleureziei (tuberculoză, neoplasm bronho-pulmonar sau limfom).
2. *puncţia pleurală* reprezintă al doilea examen esenţial şi obligatoriu în diagnosticul unei pleurezii. Aspectul macroscopic al lichidului se consemnează în documentele medicale ale bolnavului (FO): lichid clar, galben (serocitrin) sau puroi (empiem) sau sânge (hemotorax) sau alb opalescent (chilotorax).

Lichidul va fi analizat în 3 direcţii (laboratoare specializate):

1. *citologie* (laboratorul de hematologie):

- existenţa de rare celule mezoteliale, rare macrofage (cu reacţie Rivalta negativă) = transsudat;
- număr mare de limfocite (80-90%) = exsudat din tuberculoză, limfom, pleurezia virală;

- număr mare de PMN = pleurezie para- sau metapneumonică, pleurezie purulentă;
- număr mare de hematii (lichid serohemoragic sau hemoragic) = pleurezia neoplazică, pleurezia din infarctul pulmonar;
- celule lupice = lupus eritematos diseminat (pleurezie „lupică");
- celule tumorale = pleurezia neoplazică;

2. *biochimie* (laboratorul de...):

- *reacţia Rivalta,* pozitivă (exudat, când sunt peste 30 g proteine/l) sau negativă (transsudat, când sunt sub 25-30 g proteine/l);
- dozarea cantitativă a proteinelor în lichid (Rivalta este o reacţie calitativă, orientativă), care va permite încadrarea mai precisă a lichidului pleural ca exsudat sau transsudat;
- LDH şi raportul LDH pleural/LDH seric peste 0,6 = exsudat;
- glucoza: scăzută în tuberculoză, neoplasm, colagenoze (în special, artrita reumatoidă);
- amilaza: crescută în pleurezia din pancreatita acută, pseudochistul şi tumorile de pancreas;
- factorul reumatoid (latex, Waaler-Rose) – prezent în pleurezia din artrita reumatoidă;
- Ac antinucleari: prezenţi în pleurezia lupică;

3. *bacteriologic* pentru germeni nespecifici şi bacili Koch.

Diagnosticul

a) ***pozitiv*** – se bazează pe existenţa sindromului pleural *lichidian,* a cărui semiologie a fost descrisă mai sus;
b) ***etiologic*** – este a doua etapă a diagnosticului unei pleurezii, ceea ce presupune trecerea în revistă a algoritmului listei de cauze a pleureziilor (atât cu transsudate, cât şi exsudative);
c) ***diferenţial*** – se face cu sindromul pleural *pahipleuritic* (matitate, dar cu transmisia ascultaţiei pulmonare, cu murmur vezicular audibil); cu pneumonia, unde ascultaţia şi examenul radiologic sunt caracteristice (suflu tubar, raluri crepitante, opacitate omogenă, prin care se poate desluşi desenul costal).

Pleurezia tuberculoasă

Revărsatul pleural poate apărea în prezenţa ori în absenţa unei tuberculoze pulmonare dovedite anamnestic sau prin examen radiologic toracic.

Debutul poate fi asimptomatic sau simptomatic.

Simptome: febră, slăbiciune, scădere ponderală, transpiraţii profuze, inapetenţă (stare de impregnaţie bacilară). Febra poate fi până în 38 °C (stare subfebrilă) sau poate fi o febră înaltă şi junghi toracic.

Factori favorizanţi:

- surmenaj fizic şi intelectual;
- subalimentaţia şi denutriţia;
- sarcina şi alăptarea;

Scanned with OKEN Scanner

- diabetul zaharat;
- expunerea la frig;
- alcoolici, cirotici.

Examenul clinic confirmă starea de impregnaţie bacilară, adică aspectul de suferinţă cronică, la un adult tânăr, cu *facies veneţian* (palid, roşcat, cu pistrui), la care se adaugă simptomele şi semnele de revărsat lichidian pleural.

Examene de laborator:
- examenul radiologic: se descrie colecţia lichidiană a marii cavităţi pleurale şi adenopatie hilară sau noduli apicali sau cavernă subclaviculară. În cele mai multe situaţii nu se obiectivează nici una din aceste determinări tuberculoase de acompaniament.
- lichidul extras este serocitrin, cu reacţia Rivalta pozitivă, cantitate mare de proteine, cantitate mică de glucoză şi *procent crescut de limfocite* (peste 90% din totalitatea celulelor).
- bacilul Koch se evidenţiază foarte greu, foarte rar prin examen direct, cel mai adesea prin însămânţări pe un mediu de cultură special sau inoculare la cobai.
- IDR la tuberculină este pozitivă.

Evoluţia poate fi:
- favorabilă, cu remisiune spontană în timp;
- foarte des, spre simfiză pleurală şi pahipleurită; uneori, spre cord pulmonar cronic;
- spre tuberculoză secundară (tuberculom, cavernă etc.).

Pneumotoraxul

Definiţie: reprezintă prezenţa aerului în cavitatea pleurală. Dacă în afară de aer există şi lichid, vorbim despre *hidropneumotorax*. Dacă aerul coexistă în pleură împreună cu sângele, definim un *hemopneumotorax*. Dacă în pleură există aer şi puroi, această coexistenţă este denumită *piopneumotorax*.

Clasificare:

După **etiologie**:
1. pneumotorax *traumatic*;
2. ***pneumotorax spontan*** – cel mai frecvent;
3. pneumotoraxul *terapeutic*, pentru tuberculoză (nu se mai practică).

Pneumotoraxul spontan poate fi:
a) *localizat* (dacă survine în pleură simfizată, cu aderenţe pleurale formate anterior) – mai rar;
b) *total* (existenţa aerului în toată cavitatea pleurală, cu foiţele pleurale dezunite şi pulmonul colabat la hil).

În funcţie de **mecanism**, pneumotoraxul poate fi:
a) *simplu, închis*, când nu există comunicare nici cu exteriorul, nici cu arborele bronşic;
b) *cu supapă*, când există comunicare intermitentă cu exteriorul sau cu arborele bronşic.

Scanned with OKEN Scanner

Forma cea mai gravă este pneumotoraxul cu supapă, sub tensiune, în care presiunea intrapleurală creşte progresiv, ducând la colabarea pulmonului, deplasarea mediastinului şi insuficienţă cardio-respiratorie severă.

Incidenţa bolii este de 6 ori mai mare la bărbaţi, în special la cei înalţi şi subţiri.

Pneumotoraxul poate apărea prin ruptura unei mici bule de emfizem sau prin efortul de tuse, la vârstnici.

Tablou clinic

Debutul este brutal, cu durere violentă, dispnee accentuată, progresivă, tuse iritativă, anxietate. În pneumotoraxul cu supapă dispneea este foarte intensă, apare paloare şi tahicardie.

Examenul fizic:

- hemitorace imobil;
- hipersonoritate toracică, până la timpanism;
- murmur vezicular diminuat sau abolit;
- suflu amforic sau clinchet metalic, în special în pneumotoraxul cu supapă.

Diagnosticul radiologic este de certitudine, arătând o zonă de transparenţă fără tramă (desen) pulmonară şi pulmonul colabat la hil (în pneumotoraxul total).

Sindromul mediastinal

Definiţie: reprezintă o sumă de simptome şi semne comune produse de compresiunea organelor din mediastin de mase tumorale sau alte afecţiuni mediastinale.

Diagnosticul comportă 3 secvenţe:

1. diagnosticul de etapă, care constă în recunoaşterea semnelor comune sau a unor sindroame de compresiune;
2. recunoaşterea unor semne specifice unei anumite afecţiuni (ex. miastenia în tumorile de timus, febra în neoplazii);
3. etapa de unificare a elementelor sindromului mediastinal cu elementele clinice specifice afecţiunii generatoare de sindrom mediastinal, pentru a finaliza un diagnostic complet (etiopatogenic).

Etiologie:

- în 60% din cazuri sindromul mediastinal este dat de tumori neurogene ale lanţului nervos simpatic (paravertebral), timoame, chisturi; în 25% din cazuri prin tumori maligne (inclusiv seminoame), limfoame; în 15% din cazuri prin tumori disembrioplazice;
- 90% din tumorile mediastinale sunt benigne;
- în 50% din cazuri, tumorile sunt asimptomatice, dar cele simptomatice sunt, de regulă, maligne.

Sistematizarea simptomelor şi semnelor sindromului mediastinal:

1. ***sindromul de compresiune pe vena cavă superioară***:
   - cefalee;
   - distensia venelor gâtului şi venelor superficiale toracice;

Scanned with OKEN Scanner

- edem al feţei şi gâtului, până la aspectul de edem *„în pelerină”* ;
- cianoza extremităţii cefalice ;
- examenul fundului de ochi arată distensia venelor retiniene ;
- cavografia superioară poate identifica indirect sediul obstacolului ;

2. ***sindromul de compresiune traheobronşică*** :
   - tuse seacă, iritativă ;
   - cornaj ;
   - tiraj ;
   - dispnee ;
   - wheezing ;
   - raluri ronflante şi sibilante ;
   - infecţii respiratorii recurente ;
3. ***sindromul de compresiune nervoasă*** :
   - pe nervul recurent cu *disfonie* sau *voce bitonală* ;
   - pe nervul frenic cu *sughiţ* ;
   - pe lanţul simpatic cervical – sindromul de paralizie Claude Bernard-Horner (cu ptoză palpebrală, enoftalmie, mioză), ori sindromul Pourfour du Petit, în faza de iritaţie a nervului simpatic cervical (cu midriază, lărgirea fantei palpebrale, exoftalmie) ;
4. ***sindromul de compresiune pe vena azygos*** cu revărsat lichidian pleural drept ;
5. ***sindromul cardiac*** cu apariţia de aritmii sau tamponadă cardiacă ;
6. ***sindroame sistemice*** :
   - miastenia gravis ;
   - *„pure-red-cell anemia”*, ambele apărând în timoame ;
   - sindrom Cushing, din tumorile maligne bronşice, carcinoid, timoame ;
   - ginecomastia, din tumori maligne bronşice, seminoame (care sunt tumori disembrioplastice, fără afectarea testicolului) ;
   - hipercalcemia din tumorile de paratiroidă, limfoame.

Explorări paraclinice :

a) neinvazive :
   - radiografia toracică, radioscopie şi tomografie, CT, RMN pulmonară ;
   - radiografia cu bariu a esofagului ;
   - angiografie pulmonară.

Aceste explorări sunt utile pentru localizarea tumorii.

b) invazive, având drept scop obţinerea de ţesut din masa mediastinală :
   - puncţia transbronşică ;
   - biopsii ;
   - toracotomie cu expunerea ţesutului *„à ciel ouvert”*, în tumorile periferice.

Histopatologic, există mai multe tipuri de tumori mediastinale : benigne şi maligne, solide şi lichidiene, primitive sau metastatice.

Ordinea descrescătoare a incidenţei implicării organelor mediastinale în geneza sindromului mediastinal este : ganglionii limfatici, ganglionii lanţului nervos simpatic, timusul, pericardul, pleura mediastinală şi esofagul.

Tumori mediastinale benigne – în această categorie intră :

- *tumori mezenchimatoase* cum ar fi lipoame, fibroame, timoame, tumori ale tiroidei şi paratiroidei ;
- *adenopatii* în cadrul tuberculozei, sarcoidozei, histoplasmoze, bolii Brill-Simmers ;

Scanned with OKEN Scanner

- *tumori disembrioplastice*, care, la rândul lor, pot fi:
  a) *homoplastice* (cu ţesut obişnuit existent în mediastin): chist bronhogen, chist celomic şi chist vascular;
  b) *heteroplastice* (cu ţesut care nu se găseşte în mod normal în mediastin): chist dermoid, teratom, seminom, corioepitelioame.

Tumori mediastinale maligne, care pot fi *bronho-pulmonare* sau *ale lanţurilor nervoase.*

În funcţie de ***localizarea*** în mediastin, orientarea etiologică poate fi considerată după cum urmează:

- *mediastinul anterior*: în genere, se găsesc timoame, tumori cu celule germinale, teratoame, coriocarcinoame, limfoame, tumori mezenchimale, guşa plonjantă.
- *mediastinul mijlociu*: se pot dezvolta limfoame, adenopatii metastatice sau din granulomatoze, chisturi benigne (enteric, pleurogen, bronhogen), ectazii aortice, hernii diafragmatice.
- *mediastinul posterior*: se pot dezvolta tumori neurogene (neurinoame, feocromocitom), hernii diafragmatice, tumori ectopice (pseudochist de pancreas, meningocel), sarcoame primare.

Scanned with OKEN Scanner

CAPITOLUL 5

BOLI DIGESTIVE

Hepatite cronice

Definiţie: afecţiuni inflamatorii cauzate de factori diverşi, care produc leziuni hepatice difuze (combinaţii de necroze hepatocitare şi inflamaţie), dar fără regenerare nodulară, cu manifestări clinice variate şi alterare funcţională hepatică, care durează de cel puţin 6 luni.

Etiologie

Hepatita virală acută – se regăseşte în antecedentele a 3/4 (75%) din hepatitele cronice.

În cronicizarea hepatitelor virale (HV) acute sunt implicate virusurile: hepatitei acute B (HVB), hepatitei acute C (HVC), hepatitei cu virus delta (HVD), hepatitei cu virus G (HVG);

Etilismul – se regăseşte în etiologia a 20-25% din hepatitele cronice. Hepatita cronică evoluează în cadrul noţiunii de ficat alcoolic, după steatoză hepatică iniţială, ca steatohepatită cronică;

Alţi factori infecţioşi – *leptospiroza*, alţi viruşi decât cei ai HVA (*virusul mononucleozei infecţioase, virusul herpetic*), *toxoplasmoza*;

Alţi factori toxici – chimici (*tetraclorura de carbon*, diverse *hidrocarburi, fenoli*), vegetali (*ciuperci necomestibile*), medicamente (*izoniazida, rifampicina, pirazinamida, clopromazina, contraceptivele orale,* unele *antibiotice, hormonii androgeni*);

Factori nutriţionali – dieta carenţată în proteine, factori lipotropi şi în vitamine din grupul B (prizonieri, deţinuţi, subnutriţi – kwarshiorkor – în ţările subdezvoltate, cu nivel socio-economic extrem de precar);

Factori endocrini şi metabolici – hipertiroidia şi diabetul zaharat;

Afecţiuni biliare – colelitiaza cu angiocolite repetate;

Ulcerul gastro-duodenal şi stomacul operat – *ulcerul cirogen;*

Factori genetici: *HLA-B8*;

Factorul autoimun – hepatita cronică autoimună (lupoidă).

Patogenie

Mecanismele patologice implicate în patogenia şi (auto)întreţinerea hepatitelor cronice sunt imunologice. Aceste mecanisme implică:

A. ***prezenţa antigenelor virale***;

B. ***imunitatea celulară***;

C. ***formarea complexelor imune circulante.***

Scanned with OKEN Scanner

Factorii principali care determină evoluţia unei hepatite virale acute spre hepatită cronică sunt:

- **ANTIGENELE VIRALE:**
  - ***virusul hepatitei B*** are antigene care se menţin în evoluţia HVB spre hepatită cronică: **AgHBs** (este prezent la aprox. 20-30% din hepatitele cronice active), **AgHBc**, **AgHBe**. Suprainfecţia cu **virusul HVD** produce o evoluţie mai severă a cazurilor cu hepatită virală B, în special a acelora cu persistenţa AgHBs.

Hepatita cronică cu virus B evoluează în două faze:

a) *faza replicativă,* cu prezenţa de markeri ai replicării virale ***în ser*** (AgHBe şi ADN de virus B), ***în ficat*** (ag. nucleocapsidici hepatici) şi ADN de VHB ***intracelular-extracromosomial***;

b) *faza nereplicativă,* când ADN aparţinând VHB s-a integrat în genomul gazdei.

Virusul hepatitei B se găseşte în următoarele produse biologice: salivă, lapte matern, lacrimi, urină, materii fecale, lichid seminal, ascită, LCR, suc gastric.

Calea de pătrundere şi transmisia VHB se fac *sexual şi perinatal*;

- **virusul hepatitei C**
- **virusul hepatitei D**
- **virusul hepatitei G**
- **IMUNITATEA CELULARĂ** (limfocitele devin sensibilizate la ag. modificate sau neoantigene, prezente pe suprafaţa hepatocitelor);
- **COMPLEXELE IMUN CIRCULANTE** – aceste complexe explică participarea *imunităţii umorale* la geneza unor manifestări sistemice (de însoţire): artralgii, nefropatia glomerulară.

Clasificare histopatologică

Hepatitele cronice sunt clasificate pe baza criteriului histopatologic în:

- hepatite cronice persistente;
- hepatite cronice lobulare;
- hepatite cronice active (agresive).

Acestor forme histologice le corespund următoarele descrieri anatomo-clinice:

A. *Hepatita cronică persistentă*

Apare după infecţii virale cu VHB, non-A, non-B; pot reprezenta şi remisiunea unei hepatite cronice agresive. Evoluţia staţionară a acestei forme anatomo-clinice este fără insuficienţă hepatică şi fără progresia spre ciroză hepatică.

Histologie: infiltrarea spaţiilor portale cu celule mononucleare limfoplasmocitare. Se constată absenţa leziunilor distructive ale celulelor limitantei externe a lobulului hepatic. De asemenea, se constată absenţa extinderii inflamaţiei în interiorul lobulului hepatic.

B. *Hepatita cronică lobulară*

Este o formă de trecere între hepatita cronică persistentă şi cea agresivă, având o descriere pur anatomică: prezenţa infiltratului inflamator în interiorul lobulului hepatic şi existenţa de necroze hepatocelulare.

C. *Hepatita cronică agresivă (activă)*

Este o formă anatomo-clinică de hepatită cronică caracterizată printr-o activitate continuă de necroză celulară, inflamaţie şi fibroză, care pot coexista şi pot finaliza către insuficienţă hepatică, ciroză hepatică, comă hepatică şi exitus.

Scanned with OKEN Scanner

În hepatita cronică agresivă sunt descrise următoarele *aspecte histopatologice*:

1. infiltrarea densă a spațiilor porte cu monocite, limfocite și plasmocite, inflamație care se extinde și spre interiorul lobulului;
2. necroza hepatocitelor de la periferia lobulului („*piecemeal necrosis*");
3. formarea de septuri de țesut conjunctiv, care pătrund din zonele portale în interiorul lobulului hepatic, izolând arii (ciorchini) de celule parenchimatoase și având o dispoziție pericanaliculară (învelesc canaliculele biliare);
4. formarea de „rozete" sau pseudolobuli regenerativi, dar nu regenerare nodulară (!);
5. „*bridging necrosis*" – necroze celulare „*în punte*", pe coloanele de celule dispuse în lobulul hepatic, de la spațiul port către vena centro-lobulară;
6. *corpi Councilman – corpi acidofili*, rezultați din hepatocite izolate necrozate, degenerate și acidofile.

Aceste modificări sunt prezente diferențiat, în grade diferite, permițând o subclasificare a hepatitei cronice agresive în:

- *hepatită cronică agresivă (activă) **tip A*** – formele cu o activitate inflamatorie moderată, cu *piecemeal necrosis*, dar fără formarea de septuri conjunctive; corespund unei evoluții cu manifestări moderate;
- *hepatită cronică agresivă (activă) **tip B*** – formele cu o activitate inflamatorie severă, având atât *piecemeal necrosis*, cât și *bridging necrosis*, infiltrat inflamator abundent și formare de septuri conjunctive intralobulare; corespund unei evoluții severe, cu posibilitatea instalării insuficienței hepatice grave, cu comă și exitus, sau evoluția spre ciroză hepatică severă, complicată cu decompensare vasculară și/sau parenchimatoasă, având un prognostic foarte rezervat. Aceste forme sunt cu persistența AgHBs și teste pozitive pentru AgHBe.

Tablou clinic

Recunoașterea clinică a unei hepatite cronice este dificilă, întrucât această afecțiune se poate prezenta foarte diferit ca tablou clinic, de la o boală asimptomatică până la o boală gravă cu insuficiență hepatică.

Modalitatea de *debut insidios* lasă un interval liber între hepatita virală acută (HVA) și manifestările clinice ale hepatitei cronice.

Alteori, trecerea de la HVA la hepatită cronică se face *direct*, în continuarea episodului acut, însă afirmarea hepatitei cronice se face numai după ce au trecut 12-24 luni de la episodul acut de HVA și persistă anomalii clinice sau/și biologice în favoarea unei suferințe hepatice cronice, latente.

Pacientul se poate adresa medicului pentru următoarele manifestări:

- neuropsihice: astenie, oboseală la eforturi mici, instabilitate vegetativă (transpirații, tahicardie, tendință la lipotimie, tulburări de dinamică sexuală); o mare parte din bolnavi nu sunt recunoscuți ca purtători ai unei hepatopatii cronice latente, dat fiind că manifestările neuropsihice domină tabloul clinic și, din această cauză, adresarea inițială este către serviciile de psihiatrie cu diagnosticul de nevroză astenică;
- digestive: jenă/disconfort în etajul superior al abdomenului și hipocondrul drept, anorexie, intoleranță la alcool și grăsimi, diaree;

Scanned with OKEN Scanner

- semne generale: subicter-icter, stare febrilă-subfebrilă, artralgii;
- semne extrahepatice: erupţii maculare/papulare, acnee, eritem nodos, keratoconjunctivită, anemie, pleurezie, sindrom sicca (Sjögren), azotemie.

Examenul fizic

Reprezintă consultaţia activă a medicului şi precizarea de către acesta a stării celor două compartimente principale din examenul general al pacientului:

A. existenţa ***semnelor cutanate***;

B. starea clinică a ***ficatului şi splinei (hepato ± spleno-megalie)***.

A. ***Semnele cutanate*** trebuie căutate şi inventariate cu mare acurateţe (la rubrica *tegumente şi mucoase* din foaia de observaţie), situaţie care nu se poate realiza decât prin dezbrăcarea completă a bolnavului, aceste semne fiind prezente din „creştet până în tălpi".

Întrucât pe baza semnelor cutanate nu se poate face distincţia între hepatită cronică şi ciroză, multe din acestea fiind prezente atât în fazele iniţiale ale hepatopatiei cronice latente, cât şi în ciroza hepatică avansată (numai puncţia biopsie hepatică poate tranşa realitatea histopatologică), aceste semne vor fi descrise la acest capitol, în comun pentru hepatita cronică şi ciroza hepatică. Inventarul (de la cap până la picioare) acestor semne înregistrează:

1. Subicter – icter conjunctival;	CAP
2. Teleangiectazii vasculare;	
3. Xantelasma;	
4. Tumefiere parotidiană;	
5. Ragade la comisurile bucale;	
6. Limba roşie, carminată, depapilată;	
7. Acnee vulgară;	TRUNCHI
8. Steluţe vasculare – subclavicular, presternale;	
9. Lipsa pilozităţii de tip masculin; (HIRSUTISM)	
10. Ginecomastie;	
11. Circulaţie colaterală abdominală;	
12. Vergeturi;	
13. Atrofie testiculară;	
14. Purpură;	MEMBRE SUPERIOARE
15. Retracţie aponevrotică Dupuytren;	
16. Testul Rumpel-Leede pozitiv; (PETEŞII)	
17. Eritem palmar; VITILIGO	
18. Unghii „în sticlă de ceasornic";	
19. Exicoză;	
20. Pete albe ale genunchilor (marmoraţi);	MEMBRE INFERIOARE
21. Edeme gambiere.	

B. ***Examinarea ficatului şi splinei*** va duce la consemnarea corectă în foaia de observaţie a dimensiunilor (limita superioară prin percuţie, limita inferioară prin palpare, inclusiv în inspir profund), consistenţei şi conturului acestor organe, existând posibilitatea unor constatări normale în prezenţa unei suferinţe hepatice certe, obiectivate funcţional şi, mai ales, prin puncţie biopsie hepatică.

Scanned with OKEN Scanner

Explorarea funcţională

Reprezintă cel de al doilea pilon al diagnosticului de hepatită cronică integrat în trepiedul: CLINICĂ – ANALIZE – PUNCŢIE BIOPSIE, absolut necesar pentru diagnostic şi tratament, moment totodată controversat, prin evaluarea unilaterală în diagnosticul hepatitei cronice numai a analizelor de laborator şi prin asincronismul clinico-biologic creat artificial, în mod frecvent, de aceste analize, ceea ce dezamăgeşte pe pacient sau înşală medicul neexperimentat şi îl îndeamnă la aprecieri eronate, în absenţa punctiei biopsie hepatice.

La aceste erori şi interpretări diagnostice hazardate contribuie şi pacientul, doritor *„să se facă toate analizele de ficat"*, furnizând medicului consultant buletine de analize efectuate în diverse laboratoare (unele fără o prestaţie responsabilă) şi, „agăţându-se" de valori uşor modificate sau irelevante (ex. testul cu timol, desuet), forţează un diagnostic facil, la distanţă de realitate.

Testele funcţionale hepatice, mult prea numeroase, trebuie grupate pe sindroame (*„constelaţii"*), în interiorul fiecărei constelaţii de analize acordând „demnitatea" fiecăreia, în ceea ce priveşte contribuţia diagnostică.

Întrucât o graniţă bine delimitată între analizele modificate în hepatita cronică şi analizele modificate numai în ciroza hepatică nu poate fi stabilită, prezentarea şi aplicarea lor în practică se face în comun (unele anomalii specifice vor fi subliniate în particular), după cum urmează:

A. ***Sindromul hepatopriv*** (explorează diversele „insuficienţe" ale funcţiei hepatice):

a_1. ***insuficienţa sintezelor proteice*** – este apreciată după următoarele teste:
- dozarea *proteinelor*;
- dozarea ***serumalbuminelor*** (la electroforeză: *hiposerinemie*); *raport serine/globuline* < 1 (N = 1,2-1,8);
- dozarea ***fibrinogenului*** (scăzut);
- determinarea *indicelui de protrombină* ***(timp Quick): scăzut*** (insuficienţa sintezei factorilor coagulării);

a_2. ***scăderea valorilor colesterolului*** (pe seama scăderii fracţiei esterificate) – semn de mare insuficienţă hepatică, prezent constant în cirozele avansate;

a_3. *diminuarea funcţiei antitoxice* – se apreciază prin ***creşterea retenţiei de BSP peste 7%*** (Normal: sub 5-7% din substanţa injectată mai poate fi găsită în sânge la 45 minute);

a_4. ***deficienţe în metabolizarea apei*** (*proba Baques*: arată o eliminare sub 1000 ml, la 4 ore de la ingestia acestei cantităţi de apă – *opsiurie*);

a_5. deficienţe în stocarea glucozei sub formă de glicogen în ficat: ***dozarea glicemiei*** (***hiperglicemie*** – valori uşor crescute, cunoscute sub denumirea de „hiperglicemia din umbră a hepaticului").

B. ***Sindromul de activare mezenchimală***

b_1. ***accelerarea VSH***;

b_2. ***testele de labilitate serică*** modificate (cel mai util este ***testul Gros*** – valoarea patologică este sub 1,8 cm^3, floculare ireversibilă; în ciroza hepatică, semnificaţia patologică a testului constă în „fixarea" rezultatului în jurul valorii de 1 cm^3);

b_3. ***creşterea gamaglobulinelor*** (la electroforeza proteinelor, cu raport serine/globuline modificat, cf. datelor de mai sus).

Scanned with OKEN Scanner

C. *Sindromul hepatocitolitic*

c_1. ***TGP*** (transaminaza glutamic piruvic) = ALAT (alanin aminotransferaza) ↑↑;
TGO (transaminaza glutamic oxalacetic) = ASAT (aspartat aminotransferaza)↑;
raport De Ritis (TGO/TGP) scăzut (normal ≥ 1,6);

c_2. ***LDH*** ↑;

c_3. ***OCT*** (ornitin carbamil transferaza) ↑;

c_4. ***sideremia: crescută*** (mai ales în cirozele hepatice).

D. *Sindromul bilioexcretor (colestatic)*

d_1. dozarea bilirubinei: ***hiperbilirubinemie directă***; prezenţa ***bilirubinei în urină***;

d_2. ***colesterol crescut***;

d_3. ***fosfataza alcalină: valori crescute***;

d_4. ***GGT*** (gamaglutamil transpeptidaza): ***valori crescute***;

d_5. ***testul Jirgl***: este un test de floculare cu reactiv Folin Ciocâlteu; este pozitiv în 90% din icterele prin obstrucţie extrahepatică şi este negativ în icterele fără colestază (90% din cazuri).

E. *Sindromul hematologic*

Evidenţiază hipersplenismul.

Leucopenia poate constitui, multă vreme, primul element cert al evoluţiei unei hepatopatii cronice latente, inclusiv primul semn funcţional al cirozei hepatice.

La această primă manifestare de hipersplenism se adaugă ***trombocitopenia***, aspect catalogat ca *bicitopenie*.

Conturarea completă a hipersplenismului este *pancitopenia*, prin adăugarea ***anemiei***, la care contribuie mai multe anomalii (carenţa de vitamina B_{12}, acid folic, sângerări), nu numai hiperfuncţia distrucţiei intrasplenice.

F. *Sindromul imunologic*

Studiul imunologic al hepatitelor cronice reprezintă o achiziţie indispensabilă pentru diagnosticul actual şi tratamentul raţional al hepatitelor cronice.

Metodele diagnosticului imunologic în hepatitele cronice beneficiază de următoarele teste:

- imunoelectroforeza cu determinarea cantitativă a ***Ig G, Ig M, Ig A***;
- determinarea prezenţei în sânge a unor antigene virale: ***AgHBs, AgHBe***;
- determinarea prezenţei în sânge a ***anticorpilor*** faţă de componente virale: anti-HBe, anti-VHC, anti-VHD (determinare enzimatică radioimunologică şi RIBA – *radio immunoblot assay*);
- determinarea autoanticorpilor nespecifici: ***ANA*** (ac. antinucleari), ***AMA*** (ac. antimitocondriali), ***SMA*** (*smooth muscle antibodies*);
- determinarea autoanticorpilor faţă de constituenţi celulari din ficat/rinichi ***LKM*** (*liver kidney microsomal*);
- determinarea anticorpilor *anticitosol hepatopancreatic* (***anti-LP***); anticorpilor antiantigen *solubil hepatic* (***anti-SLA***);
- dozarea ***ADN*** şi ***ARN viral*** în ser prin metoda PCR (*polymerase chain reaction*);
- determinarea prezenţei ***celulelor lupice***;
- ***RBW*** – fals pozitivă.

Scanned with OKEN Scanner

Tabel 5.1 – *Explorări imunologice în hepatitele cronice*

Tipul de hepatită	Test diagnostic	Autoanticorpi
Hepatita cronică B	*AgHBs* *Ig G anti-HBc* *AgHBe* *ADN de VHB*	Nu sunt prezenţi
Hepatita cronică C	*Anti-VHC* *ARN de VHC*	*Anti-LKM1*
Hepatita cronică D	*Anti-VHD* *ARN de VHD* *AgHBs* *Ig G anti-HBc*	*Anti-LKM3*
Hepatita cronică autoimună tip I tip II tip III	*hiper Ig G*	– *ANA, SMA* – *LKM1* – *anti-SLA, anti-LP*

Explorarea morfologică

Este reprezentată de următoarele explorări:

Puncţia biopsie hepatică (PBH) – constituie piesa fundamentală a diagnosticului de hepatită cronică, diagnostic bazat, la ora actuală, pe criterii anatomice, elementele histologice fiind decizionale în afirmarea diagnosticului pozitiv, a formei anatomo-clinice de hepatită cronică şi a diagnosticului diferenţial cu ciroza hepatică.

Rezultatul puncţiei biopsie hepatice, redactat în conformitate cu descrierile prezentate la capitolul de morfopatologie, este inclus în diagnosticul final al hepatitei cronice (şi expus pe biletul de externare a pacientului), aspect care conferă certitudine, valabilitate şi responsabilitate în afirmarea diagnosticului de hepatită cronică.

În absenţa protocolului de biopsie hepatică, ataşat documentaţiei medicale a bolnavului care a primit acest diagnostic, afirmarea diagnosticului de hepatită cronică devine extrem de rezervată şi incumbă o mare doză de susceptibilitate pentru calităţile profesionale ale medicului semnatar al acestui diagnostic incomplet.

Alte investigaţii morfologice, de o importanţă mult mai mică decât PBH, sunt: ***laparoscopia*** (rareori practicată), ***scintigrafia hepatică*** (evidenţiază hepatomegalia, captarea neomogenă şi hiperfixarea splenică a radiotrasorului, mai ales în ciroză) – a pierdut teren în ultimii ani în favoarea ***ecografiei*** şi ***computertomografiei***, care evidenţiază modificări de structură şi reflectivitate (steato-hepatita cronică).

Diagnosticul pozitiv de hepatită cronică rămâne, în consecinţă, un diagnostic pretenţios, care însumează triada CLINICĂ + EXPLORARE FUNCŢIONALĂ + PUNCŢIE BIOPSIE HEPATICĂ.

Trecerea în revistă a simptomelor, semnelor şi explorărilor biochimice de laborator nu este suficientă, „semnătura" finală fiind dată de PBH.

Cu toate aceste exigenţe, sesizarea corectă a pacientului cu diagnosticul prezumtiv de hepatită cronică se face pe baza unui bun simţ clinic, ceea ce permite selecţia raţională a cazurilor la care se impune efectuarea PBH. Pentru a opera cu multitudinea de date clinice şi de laborator (nespecifice), tabelul 5.2, bazat pe constatările şcolii germane (Schmid) care a promovat pentru prima dată explorarea bioptică a hepatitei

Scanned with OKEN Scanner

cronice, oferă un ghid orientativ de simptome, semne şi date de laborator, constatate la un lot reprezentativ de bolnavi cu hepatită cronică agresivă (activă), dovedită prin puncţie biopsie hepatică.

Din acest ghid a rezultat şi clasica ***triadă a lui Schmid,*** reprezentată de cele trei teste de laborator: ***TGP, BSP, nivelul gamaglobulinelor*** (vezi sublinierile în tabel 5.2), cu valoare diagnostică certă în recunoaşterea cazurilor potenţiale de hepatită cronică.

Tabel 5.2 – *Simptome, semne, investigaţii de laborator în hepatita cronică activă* (obiectivată prin PBH)

Simptome	%	Semne	%	Investigaţii de laborator	%
Astenie	76	Hepatomegalie	76	***BSP patologic***	100
Dureri abdominale nespecifice	65	Splenomegalie	40	***Transaminaze crescute***	96
Anorexie	40	Scădere ponderală	33	***Hipergamaglobulinemie***	89
Urine hipercrome	39	Icter	28	Hiperbilirubinemie	72
Intoleranţă la grăsimi	33	Febră	24	VSH accelerată	72
Scaun decolorat	26	Anemie	19	Factorul reumatoid (Latex) +	36
Prurit	24	Steluţe vasculare	15	FAS crescută	24
Dureri reumatice	24	Ascită	8	Test Quick patologic	24
Vărsături	20	Varice esofagiene	6		
Dureri epigastrice colicative	12	Eritem palmar	6		

(după Schmid)

Diagnostic diferenţial

Un prim diagnostic diferenţial se impune în interiorul hepatitelor cronice:

1. *între hepatita cronică agresivă şi hepatita cronică persistentă* (vezi tabelul 5.3), apoi
2. între o *hepatită cronică (agresivă) şi un nou episod de hepatită virală acută*: se constată creşterea TGP la valori peste 300 ui./l şi a valorilor bilirubinei (cu apariţia/intensificarea icterului);
3. *între o hepatită cronică şi ciroza hepatică postnecrotică sau alcoolică*: se constată prezenţa splenomegaliei, a intensităţii semnelor cutanate, ficatul dur, mărit, sau ficat mic, nepalpabil ± ascită şi icter, elemente sugestive pentru ciroză; tot pentru ciroză pledează reacţia *Gros* = 1 cm^3, scăderea sub 200 mg% a fibrinogenului, scăderea colesterolului, scăderea indicelui de protrombină sub 60%;
4. *între o hepatită cronică şi o ciroză biliară primitivă*, aceasta din urmă manifestându-se prin prurit, icter, sindrom colestatic prezent, dominant (FA şi GGT mult crescute, colesterol marcat crescut, prezenţa titrului semnificativ de AMA);
5. *între o hepatită cronică şi boala Wilson* (degenerescenţă hepatolenticulară), în care suferinţa hepatică precedă manifestările nervoase; în perioada de stare a degenerescenţei hepato-lenticulare, dozările biochimice sunt elocvente: ceruloplasmina scăzută (sinteză scăzută), scăderea eliminării biliare a Cu^{2+}, creşterea Cu^{2+} în sânge, însoţite de creşterea eliminărilor de Cu^{2+} urinar.

Scanned with OKEN Scanner

Tabel 5.3 – *Diagnosticul diferenţial între hepatita cronică agresivă şi cea persistentă*

Criteriu de diferenţiere	Hepatita cronică agresivă	Hepatita cronică persistentă
CLINIC		
• relaţia cu hepatita virală	30%	70%
• episoade evolutive acute	frecvente	nu sunt frecvente
• manifestări extrahepatice	comune	rare
• prognostic	variabil	bun
HISTOLOGIC		
• locul inflamaţiei	portal, cu extindere în lobulul hepatic	portal
• piecemeal necrosis	caracteristic	inconstant
• arhitectura lobulară hepatică	deformată	păstrată
• fibroza	comună	săracă
• progresia spre ciroză	comună	rară

Ciroza hepatică

–> DEF

În cadrul hepatopatiilor cronice, ciroza hepatică ocupă un loc important, fiind considerată o boală cu impact medico-social semnificativ, dar recunoaşterea şi tratamentul cirozei hepatice nu se bucură de aceeaşi importanţă strategică şi terapeutică precum hepatita cronică (boală reversibilă sub un tratament adecvat), datorită leziunilor morfologice ireversibile, tratamentului costisitor şi cu rezultate dezamăgitoare, posibilităţii transformării în adenocarcinom hepatic.

Clasificare etiologică (7)

- ***Ciroza hepatică alcoolică***
- ***Ciroza hepatică postnecrotică*** (postvirală)
- ***Ciroza biliară***
  – *primitivă*;
  – *secundară* (afecţiunilor obstructive şi inflamatorii ale căilor biliare).
- ***Ciroza cardiacă*** (staza hepatică prelungită consecutivă unei insuficienţe cardiace drepte sau unui sindrom de restricţie cardiacă)
- ***Ciroza hepatice de cauze metabolice***:
  – ***Ciroza Wilson*** (*sd. hepatolenticular*) – metabolismul Cu^{2+};
  – ***Hemocromatoza*** (*Diabetul bronzat*) – metabolismul Fe^{3+};
  – ***Boala de stocaj a glicogenului***;
  – ***Boala Gaucher*** – metabolisnul glicocerebrozidelor (acumulare).
- ***Ciroza hepatică medicamentoasă şi toxică***: arsenicale, izoniazidă, methotrexat, contraceptive orale.
- ***Alte cauze***: diabetul zaharat, afecţiuni inflamatorii ale intestinului subţire, sarcoidoza, CARENTIALĂ

Tabloul clinic şi testele de laborator utilizate pentru diagnosticul ***cirozei hepatice necomplicate*** (diagnostic histologic pus prin puncţie biopsie hepatică) vor fi analizate pe baza descrierii acestor elemente de diagnostic la capitolul *„hepatite cronice”*.

– POATE FI: < COMPENSATĂ
DECOMPENSATĂ (ICTER, HTP...)

Scanned with OKEN Scanner

Cu un prognostic rezervat rămân complicaţiile cirozei hepatice decompensate vascular şi/sau parenchimatos, capitol de care ne vom ocupa în continuare.

Complicaţiile cirozelor hepatice

1. Sindromul de hipertensiune portală – apare când presiunea în circulaţia portală creşte peste 30 cm H_2O (N = 10-15 cm H_2O); acest sindrom cuprinde 5 elemente clinice:

1.1. ***Varicele esofagiene şi gastrice*** – ruptura acestora duce la hemoragii digestive superioare (exteriorizate prin hematemeză şi melenă, unele fatale);

1.2. ***Splenomegalia***;

1.3. ***Ascita***;

1.4. ***Hemoroizii***;

1.5. ***Circulaţia colaterală abdominală***.

2. Encefalopatia portală

Este un sindrom neuro-psihic caracterizat prin tulburări de comportament şi cunoştinţă, modificări ale personalităţii, semne neurologice fluctuante, asterixis („*flapping tremor*") şi modificări electroencefalografice.

Sunt descrise două modalităţi de manifestare:

a) ACUTĂ – reversibilă, cu frecvenţă variabilă;

b) CRONICĂ – progresivă, ducând la instalarea COMEI HEPATICE şi deces.

Are următorii *factori precipitanţi:*

- sângerarea gastro-intestinală (reprezintă cauza cea mai comună);
- anomaliile diselectrolitice (hipokaliemia, care stimulează amoniemia) şi acido-bazice (alcaloza), ambele consecutive administrării diureticelor pentru diminuarea ascitei, datorită paracentezelor repetate sau vărsăturilor de diferite cauze.

Patogenia encefalopatiei portale include principalii factori cauzatori:

a) *disfuncţia hepatocelulară severă*;

b) *şuntul intra- şi extrahepatic al sângelui venos portal în circulaţia sistemică*, cu scurtcircuitarea ficatului.

Aceşti factori etiopatogenici determină următoarele consecinţe patologice:

- variate substanţe toxice, absorbite din intestin, nu mai sunt detoxifiate de către ficat şi conduc, prin devierea în circulaţia sistemică, la anomalii metabolice în SNC;
- *amoniacul* este principala substanţă toxică implicată în geneza manifestărilor nervoase; alte substanţe toxice care se folosesc de şuntul porto-sistemic sunt: *mercaptanii, acizii graşi cu lanţ scurt, fenolii, GABA* (acidul gama amino butiric), care este un neurotransmiţător inhibant al activităţii SNC, *falşi neurotransmiţători* (***octopamina***) – rezultă din aminoacizii cu catene laterale care nu mai sunt metabolizaţi în ficat, o serie de *benzodiazepine endogene*.

Aceste condiţii patogenice sunt favorizate de:

a) ***creşterea încărcării azotate***:

- prin sângerări gastro-intestinale (factorul precipitant cel mai frecvent);
- prin administrarea excesivă de proteine în dietă;
- prezenţa azotemiei (în cadrul unei insuficienţe renale funcţionale sau organice);
- constipaţia.

b) ***anomalii electrolitice şi acidobazice*** :
- hipokaliemia (indusă de diuretice, al doilea factor precipitant principal) ;
- alcaloza ;
- hipoxia ;
- hipovolemia (indusă de hemoragie, exces de diuretice sau paracenteze).

c) ***administrarea intempestivă de medicamente inadecvate*** : narcotice, tranchilizante, sedative, diurètice.

d) ***alte cauze*** : infecţiile sistemice sau localizate, traumatismul chirurgical (precipită coma hepatică), boală hepatică acută (un nou episod de hepatită virală acută).

Aspecte clinice (VEZI SEMIOLOGIE)

Suspiciunea instalării unei stări de encefalopatie portală este creată de următoarele manifestări :

- *orice anomalie neurologică, inclusiv deficit de focar*, anomalii constatate la un pacient purtător al unei afecţiuni hepatice severe (ciroză hepatică ictero-ascitogenă), tratate îndelungat cu diuretice sau la care se afirmă o hemoragie digestivă superioară recentă ;
- *anomalii neurologice reversibile* (complet), dacă factorii precipitanţi au fost înlăturaţi – sunt cauzate de un episod de encefalopatie portală ;
- *edem cerebral* – poate fi prezent şi contribuie substanţial la aspectul clinic al encefalopatiei portale ;
- alte semne importante : *foetor hepaticus*, *declinul facultăţilor mentale, tremor, ataxie cerebeloasă.*

Diagnosticul encefalopatiei portale se bazează pe patru elemente majore :

1. boală hepatocelulară acută sau cronică, la care se creează condiţii de şunt portal-sistemic (spontan, chirurgical sau prin hipertensiune portală) ;
2. anomalii de cunoştinţă/mentale, care pot evolua de la iritare şi confuzie, la obnubilare şi comă ;
3. o combinaţie variabilă de semne neurologice constând din : asterixis, rigiditate, paraparezã spastică, hiperreflexie osteo-tendinoasă, hiperextensie plantară ;
4. anomalii EEG : unde lente de voltaj înalt, simetrice. (UNDE Δ)

Stadiile encefalopatiei portale

I. euforie sau depresie, confuzii minime, vorbire greoaie, tulburări de somn ;
II. stare confuzională moderată ;
III. stare confuzională marcată, vorbire incoerentă, stare de dormitare continuă, dar răspunde la stimuli externi ;
IV. COMA HEPATICĂ.

PARACLINIC : – TESTE HEPATICE
– NH_3
– EEG

Diagnosticul diferenţial al icterelor

Icterul – reprezintă coloraţia galbenă a pielii, conjunctivelor şi mucoaselor, rezultată prin depunerea bilirubinei în ţesuturi. Din punct de vedere biochimic, icterul este definit ca orice creştere în sânge a bilirubinei totale peste 1 mg%, dar din punct de vedere clinic devine vizibil abia după ce valoarea bilirubinei în ser depăşeşte 3 mg%.

Evidenţierea clinică a icterului trebuie făcută la lumina zilei ; la lumina artificială poate fi trecut cu vederea, chiar când este intens.

Falsul icter (falsă coloraţie icterică a tegumentelor) este produs medicamentos (prin atebrină), ingestia unui toxic (acid picric), iar o coloraţie xantomatoasă poate apărea în cura de slăbire (datorită xantofilei din alimentaţia vegetariană).

Formarea bilirubinei porneşte de la degradarea hemoglobinei, care se rupe în globină şi hem.

Hemul eliberează din structura sa fierul, preluat de hemosiderină şi de feritină, iar inelul porfirinic fără fier (hematoidina) se transformă în biliverdină. Aceasta va trece în bilirubină liberă (indirectă), fiind legată de proteinele plasmatice.

Bilirubina liberă ajunge la ficat, unde suferă procesul de glicuronoconjugare, transformându-se în bilirubină conjugată (directă), care se elimină prin căile biliare în intestin. Aici, o parte din bilirubina directă se transformă în urobilinogeni ; o parte din aceşti urobilinogeni sunt eliminaţi prin fecale şi poartă denumirea de stercobilinogeni ; o altă fracţiune din aceşti urobilinogeni (20%) se reabsoarbe la nivelul mucoasei colonului şi pătrunde în circulaţia portală. Odată ajunşi la ficat, aceşti urobilinogeni sunt captaţi şi excretaţi în bilă şi doar mici cantităţi de urobilinogen (până la 4 mg/24 h) ajung în circulaţia sistemică (via vena suprahepatică sau plexurile venoase hemoroidale) şi astfel sunt eliminate ca atare (ca urobilinogen, substanţă hidrosolubilă) prin urină.

Clasificarea icterelor

Din punct de vedere patogenic, icterele sunt clasificate în trei grupe mari :

1. ICTERUL PREHEPATIC (hemolitic) – mecanismele patogenice se declanşează înainte de a implica celula hepatică (indemnă) ;
2. ICTERUL POSTHEPATIC (colestatic, mecanic sau obstructiv) – mecanismele patogenice acţionează dincolo de hepatocit (căile biliare intra- sau extrahepatice) ;
3. ICTERUL HEPATIC : HEPATOCELULAR (parenchimatos) – mecanismele patogenice implică suferinţa celulei hepatice, fie la polul vascular, fie la polul biliar ori în sistemul enzimatic intrinsec şi HEPATOCANALICULAR (colestaza intrahepatică).

1) În ***icterul hemolitic***, capacitatea funcţională a ficatului este depăşită de către cantităţile masive de bilirubină liberă care trebuie conjugată, astfel încât excesul de bilirubină liberă rămâne în sânge.

Scanned with OKEN Scanner

Bilirubina liberă, numită şi indirectă (dă reacţia van den Bergh indirect), este insolubilă şi, din acest motiv, nu trece în urină.

Cauzele icterului prehepatic sunt:

a) *anemiile hemolitice.*

Caracterele generale ale icterului prehepatic din anemiile hemolitice sunt: gradul uşor al icterului, cu valori ale bilirubinei totale care depăşesc rareori 10 mg%; această creştere a bilirubinei totale se face pe seama bilirubinei indirecte; bilirubinuria este absentă, reticulocitele sunt în număr crescut, probele funcţionale hepatice sunt normale.

b) *hemolizele „localizate"* sporite, rezultatele din resorbţia excesivă, de către macrofage, a sângelui din *infarctele pulmonare* sau din *hematoamele mari.*

Acestea din urmă se deosebesc de hemolizele sistemice din anemii prin: lipsa anemiei, icter discret, reticulocite – normale şi toate testele de hemoliză – normale.

În ***icterul mecanic*** (intra- sau extrahepatic), bilirubina conjugată (reacţie van den Bergh directă) nu mai poate trece în bilă şi suferă o întoarcere în sânge.

Cauzele icterului posthepatic sunt:

a) *obstrucţia intracanaliculară* (extrahepatică) prin: calculi, tumori (cap de pancreas), stricturi inflamatorii (colangită sclerozantă), paraziţi.

b) compresia căilor biliare: metastaze (hepatice sau ganglionare, din hilul hepatic), carcinomul hepatic primitiv, cancerul de cap de pancreas, chistul hidatic hepatic.

În ***icterul parenchimatos***, capacitatea de conjugare este păstrată; chiar când obstrucţia intrahepatică nu este completă (totală), bilirubina conjugată poate trece în sânge şi, de aici, în urină (bilirubina conjugată este hidrosolubilă).

Cauzele şi condiţiile fiziopatologice ale producerii icterului parenchimatos (hepatocelular) sunt complexe, interesând diverse secvenţe ale transferului şi transformării bilirubinei indirecte în bilirubină directă şi a transferului acesteia din urmă din hepatocit către capilarele biliare prin diversele compartimente structurale şi funcţionale ale hepatocitului.

A. *Anomalii ale transportului bilirubinei indirecte către celulele hepatice* (deficienţă structurală, determinată genetic, a polului vascular al hepatocitului) şi a *glicuronoconjugării*:

1. ***Colemia familială Gilbert (icterul juvenil intermitent Meulengracht)***

Caractere clinico-biologice:

- este familial;
- se aseamănă foarte mult cu tabloul clinic al unei anemii hemolitice congenitale uşoare;
- debutul este precoce, în copilărie, adolescenţă;
- afecţiunea este întâlnită frecvent la tinerii intelectuali;
- pacienţii acuză: astenie, pierderea interesului pentru muncă, labilitate vegetativă, dureri în hipocondrul drept, icter de mică intensitate;
- evoluţia este în puseuri, legată de traumatisme psihice sau trăiri emoţionale puternice, alternând cu perioade fără nici un disconfort;
- simptomele şi icterul (deşi uşor şi inconstant) scad în intensitate către deceniul al 4-lea al vieţii pacientului;
- *reticulocitele şi testele de hemoliză sunt normale* (principalul criteriu de diagnostic diferenţial cu icterele hemolitice).

O formă de icter cu hiperbilirubinemie indirectă, impunând atenţie la diagnosticul diferenţial al hiperbilirubinemiilor indirecte (întrucât nu este nici anemie hemolitică, nici colemie familială Gilbert), este ***hiperbilirubinemia primară de şunt*** (Israels) sau ***hiperbilirubinemia diseritropoietică*** (apare în condiţii de eritropoieză ineficientă), în care excesul de bilirubină provine din distrucţia intramedulară a precursorilor eritroizi, iar o posibilă disfuncţie de captare a acestei bilirubine determină reţinerea în sânge (durata de viaţă a hematiilor rămâne nemodificată = 120 zile).

Alte ictere prehepatice, implicând disfuncţii de transfer a bilirubinei indirecte la polul vascular al hepatocitului, sunt:

2. ***icterul familial Crigler-Najjar*** (tip I şi II) se datorează unei absenţe totale (tip I autosomal recesiv, neviabil) sau unui deficit (tip II) a *UDP-glucuronil transferazei*, defect genetic transmis la homozigoţi sau heterozigoţi.
3. ***hiperbilirubinemia posthepatitică*** – disfuncţie (reversibilă) de transfer al bilirubinei indirecte la polul vascular al hepatocitului, indusă de hepatita virală acută.

B. *Anomalii ale eliminării bilirubinei glucuronoconjugate la polul biliar al hepatocitului.*

Are loc o eliminare parţială a bilirubinei (după conjugare) în capilarele biliare, o parte din bilirubina directă revenind în capilarele sangvine, determinând apariţia icterului.

Asemenea anomalii patogenice sunt întâlnite în următoarele tipuri de ictere parenchimatoase:

1. ***Sindromul Dubin Johnson***, în care sindromul are următoarele elemente clinico-biologice particulare:
- caracter familial (frecvent);
- vârsta tânără de apariţie (sub 25 ani, în 90% din cazuri);
- evoluează în atacuri;
- *bilirubina directă este crescută ± bilirubina prezentă în urină*;
- *absenţa splenomegaliei*;
- dureri abdominale prezente;
- *opacefierea veziculei biliare cu substanţă de contrast* (la colecistografie) *este imposibilă* – ***„vezicula exclusă”***;
- *eliminarea întârziată a substanţei de contrast: testul BSP la 45 min – retenţia BSP este de 10%, iar la 60 minute retenţia este mai mare de 10%* (excreţia întârziată a colorantului conjugat permite reîntoarcerea lui din ficat în sânge);
- *puncţia biopsie hepatică* (obligatorie pentru diagnostic) evidenţiază:
  • un aspect macroscopic caracteristic al cilindrului de ţesut hepatic extras prin biopsie – *fragment hepatic de culoarea ardeziei (gri închis)*;
  • microscopic: *depuneri de* ***lipofuscină*** (un pigment brun murdar, dispus sub forma unor granule fine şi medii) în hepatocite.

2. **Sindromul Rotor**
- are o patogenie asemănătoare cu a sindromului Dubin Johnson;
- este mai rar ca sindromul Dubin Johnson;
- poate coexista cu sindromul Dubin Johnson la membrii aceleaşi familii;
- retenţia BSP este întârziată, dar *vezicula biliară se opacefiază normal la colecistografie*;
- fragmentul de ţesut hepatic extras prin puncţie biopsie hepatică *nu evidenţiază prezenţa pigmentului de lipofuscină.*

Scanned with OKEN Scanner

O formă de icter cu hiperbilirubinemie indirectă, impunând atenţie la diagnosticul diferenţial al hiperbilirubinemiilor indirecte (întrucât nu este nici anemie hemolitică, nici colemie familială Gilbert), este ***hiperbilirubinemia primară de şunt*** (Israels) sau ***hiperbilirubinemia diseritropoietică*** (apare în condiţii de eritropoieză ineficientă), în care excesul de bilirubină provine din distrucţia intramedulară a precursorilor eritroizi, iar o posibilă disfuncţie de captare a acestei bilirubine determină reţinerea în sânge (durata de viaţă a hematiilor rămâne nemodificată = 120 zile).

Alte ictere prehepatice, implicând disfuncţii de transfer a bilirubinei indirecte la polul vascular al hepatocitului, sunt:

2. ***icterul familial Crigler-Najjar*** (tip I şi II) se datorează unei absenţe totale (tip I autosomal recesiv, neviabil) sau unui deficit (tip II) a *UDP-glucuronil transferazei*, defect genetic transmis la homozigoţi sau heterozigoţi.
3. ***hiperbilirubinemia posthepatitică*** – disfuncţie (reversibilă) de transfer al bilirubinei indirecte la polul vascular al hepatocitului, indusă de hepatita virală acută.

B. *Anomalii ale eliminării bilirubinei glucuronoconjugate la polul biliar al hepatocitului.*

Are loc o eliminare parţială a bilirubinei (după conjugare) în capilarele biliare, o parte din bilirubina directă revenind în capilarele sangvine, determinând apariţia icterului.

Asemenea anomalii patogenice sunt întâlnite în următoarele tipuri de ictere parenchimatoase:

1. ***Sindromul Dubin Johnson***, în care sindromul are următoarele elemente clinico-biologice particulare:
- caracter familial (frecvent);
- vârsta tânără de apariţie (sub 25 ani, în 90% din cazuri);
- evoluează în atacuri;
- *bilirubina directă este crescută ± bilirubina prezentă în urină*;
- *absenţa splenomegaliei*;
- dureri abdominale prezente;
- *opacefierea veziculei biliare cu substanţă de contrast* (la colecistografie) *este imposibilă* – ***„vezicula exclusă”***;
- *eliminarea întârziată a substanţei de contrast: testul BSP la 45 min – retenţia BSP este de 10%, iar la 60 minute retenţia este mai mare de 10%* (excreţia întârziată a colorantului conjugat permite reîntoarcerea lui din ficat în sânge);
- *puncţia biopsie hepatică* (obligatorie pentru diagnostic) evidenţiază:
  - un aspect macroscopic caracteristic al cilindrului de ţesut hepatic extras prin biopsie – *fragment hepatic de culoarea ardeziei (gri închis)*;
  - microscopic: *depuneri de lipofuscină* (un pigment brun murdar, dispus sub forma unor granule fine şi medii) în hepatocite.

2. **Sindromul Rotor**
- are o patogenie asemănătoare cu a sindromului Dubin Johnson;
- este mai rar ca sindromul Dubin Johnson;
- poate coexista cu sindromul Dubin Johnson la membrii aceleaşi familii;
- retenţia BSP este întârziată, dar *vezicula biliară se opacefiază normal la colecistografie*;
- fragmentul de ţesut hepatic extras prin puncţie biopsie hepatică *nu evidenţiază prezenţa pigmentului de lipofuscină.*

Scanned with OKEN Scanner

3. **Hepatitele toxice hepato-celulare**: alcoolice, ciuperci (Amanita phalloides), substanţe diverse (fosforice), medicamentoase (clorpromazina).
4. **Hepatitele acute virale.**
5. **Cirozele hepatice decompensate parenchimatos.**

C. *Afectarea intrahepatică a drenării bilirubinei secretate (icter hepato-canalicular)*. Această anomalie intrahepatică se produce în:
- **colangita intrahepatică** (leziuni primitive virale, bacteriene, medicamentoase);
- **tulburări circulatorii intra- şi extrahepatice**: *ficatul de stază, sindromul Budd Chiari (endoflebită hepatică obliterativă), tumori, paraziţi, abcese.*

Ictere mixte, pluripatogene

Exemplificări:

Icterul din ciroza hepatică; are cel puţin două cauze: *afectarea celulară hepatică* (componenta parenchimatoasă) + *colestaza intrahepatică*;

Icterul din hepatita virală acută, hepatitele toxice sau medicamentoase: componentă *hepatocelulară şi colestatică*;

Icterele obstructive (prin compresie mecanică extrahepatică): au componenta principală *obstructivă*, dar şi o componentă *hepatocelulară* datorită suferinţei celulei hepatice la obstrucţiile care evoluează timp îndelungat;

Icterul hemolitic intens: se poate complica cu icter *colestatic* datorită unei hemolize brutale şi intense (bila devine hipervâscoasă şi produce microtrombusuri biliare intrahepatice);

Icterul postoperator precoce; are trei componente etiopatogenice:
a) *hepatocelulară*: dată de o hepatopatie latentă (hepatită sau ciroză) ignorată până la momentul operator;
b) *colestatică* (medicamentoasă) – de la anestezia cu halotan;
c) *hemolitică*: posttransfuzională.

Valoarea simptomelor şi semnelor clinice apărute odată cu sindromul icteric

Durerea în hipocondrul drept:
- este absentă în icterele prehepatice şi (multă vreme) în icterele posthepatice tumorale;
- este prezentă, îmbracă aspectul de ***colică biliară*** în icterul obstructiv litiazic; se integrează în *triada lui Charcot* (febră+durere+icter).

Modificările cutanate:
- o coloraţie intens icterică, de culoare verde închis (*icter verdinic*) trebuie să sugereze un icter pancreatic (obstrucţia căii biliare prin neoplasm de cap de pancreas); coloraţia progresează, se intensifică fără nici o remisiune;
- *pruritul* sugerează icter obstructiv; pruritul poate preceda cu câteva săptămâni instalarea icterului;
- *icter + paloare* – sugerează un icter prehepatic, datorat unei anemii hemolitice;
- *icter rubinic* – prezent în suferinţele hepatocelulare.

Scanned with OKEN Scanner

Aspectul urinei:
- intens colorată: *verde închis* în icterul mecanic (prezenţa bilirubinei directe); *roşu-acaju* în icterul hemolitic (colorată de excesul de urobilinogen);
- *oliguria*: prezentă în icterul hepatic din ciroze.

Aspectul scaunului:
- colorat sau foarte colorat – în icterul hemolitic;
- complet sau parţial decolorat, alb păstos – obstrucţie completă sau parţială a căilor biliare.

Scăderea ponderală:
- se întâlneşte în icterul mecanic neoplazic;
- abcesul hepatic cu icter.

Febra:

Poate apărea în toate tipurile de icter (necaracteristică unui anumit tip de icter). Relaţia febrei cu instalarea icterului are semnificaţii diferite:
- hepatita virală acută: febra este constatată înaintea sau concomitent cu instalarea icterului;
- icterul medicamentos: debutează cu un acces febril;
- ciroza hepatică icterigenă: mici ascensiuni febrile; febra poate fi datorată unei pileflebite;
- icterul mecanic: în icterul neoplazic febra este tardivă, ca expresie a colangitei asociate;
- apariţia după o colică biliară a icterului pledează pentru colelitiază (*descoperirea/reconstituirea unor asemenea dureri colicative în istoric, apărute concomitent cu febră şi frisoane, la o femeie grasă, mâncăcioasă sau/şi cu sarcini multiple şi manevra Murphy pozitivă sunt elemente foarte sugestive pentru icter obstructiv litiazic*).

Simptome de ordin general (cefalee, artralgii, tulburări dispeptice, astenie, „stare gripală"): semnifică fie debutul unei hepatite virale acute sau evoluează în cadrul unei obstrucţii coledociene tumorale.

Examenul fizic al abdomenului

Palparea ficatului poate evidenţia hepatomegalie (cu consistenţă crescută) în icterul parenchimatos sau icterul mecanic.

Palparea veziculei biliare este posibilă în ocluzia coledociană neoplazică, constituind *semnul Courvoisier Terrier.*

Palparea splinei – evidenţiază splenomegalie în icterul parenchimatos (ciroză hepatică icterigenă) sau icterul prehepatic (anemii hemolitice).

O splină palpabilă exclude icterul mecanic, în majoritatea cazurilor, aproape cu certitudine.

Ascita se poate întâlni atât în icterul parenchimatos (cel mai frecvent în ciroza hepatică ictero-ascitogenă), dar este posibilă apariţia ascitei neoplazice în icterul obstructiv neoplazic.

Scanned with OKEN Scanner

Valoarea probelor de laborator în sindromul icteric

Examenul urinei

Bilirubina în urină
- prezentă în icterul hepatic şi icterul posthepatic;
- absentă în icterul prehepatic.

Urobilinogenul
- *absent* – când bilirubina nu mai ajunge în intestin (obstrucţie biliară completă) – *absenţa urobilinogenului certifică icter obstructiv*;
- disociaţia: *bilirubină în urină prezent – urobilinogen absent* se constată şi în anumite stadii de icter parenchimatos sever (întâlnit în *hepatita virală acută,* între a 15-a şi a 25-a zi de boală); reapariţia urobilinogenului şi dispariţia bilirubinei sunt primele semne de ameliorare a bolii, atunci când se înregistrează această evoluţie biochimică favorabilă.

Examene de sânge

Fosfataza alcalină serică (FAS) – este crescută în icterul mecanic (nu are altă cale de excreţie decât căile biliare);

Gama glutamil transpetidaza (γGT) – este crescută în icterul mecanic (creşterea se produce încă înainte de instalarea icterului);

Colesterolul – crescut în icterul mecanic (alături de FAS şi γGT); este scăzut în icterul hepatocelular; este normal în icterul prehepatic;

Fierul seric – crescut în icterul parenchimatos; normal sau scăzut în icterul mecanic.

Icterul hemolitic – profil general

Caracterele generale ale icterului hemolitic, utile într-un algoritm de diagnostic diferenţial imediat, sunt următoarele:
- pacientul este relativ palid;
- urina este colorată în castaniu-acaju (urobilinogenul ↑);
- scaunul este foarte intens colorat (stercobilinogen ↑);
- ficatul este normal la palpare (sau foarte uşor mărit);
- lipsesc manifestările de hipercolalemie şi hipercolesterolemie;
- testele paraclinice de hemoliză sunt pozitive (inclusiv numărul crescut de reticulocite).
- SPLENOMEGALIE
- SDR. ANEMIC

Icterul mecanic (obstructiv) – profil general

Cauze:

Extrahepatice
- *biliare*: ***litiaza coledociană,*** atrezii ale canalului coledoc, ascarizi anclavaţi în coledoc, neoplasm coledocian; FASCIOLA HEPATICA
- duodeno-ampulare: ***ampulom*** vaterian, spasm;
- pancreatice: cancer de cap de pancreas, pancreatită cronică;
- subhepatice: adenopatii hilul hepatic.

Scanned with OKEN Scanner

Intrahepatice
- ***medicamentoase***: clorpromazină, metiltestosteron;
- ***hepatita toxică alcoolică***;
- ***sindromul Zieve*** (icter colestatic ± hemolitic);
- *ciroza biliară primitivă sau* secundară;
- *carcinomul biliar intrahepatic*;
- colestaza idiopatică recurentă (Sumerskill);

Aspecte clinice
- icterul este de obicei intens, putând ajunge la nuanţă verde;
- prurit (foarte intens uneori);
- scaunul este decolorat;
- urina este foarte colorată, verde negricioasă;
- ficatul este mărit, inconstant poate fi sensibil la palpare;
- vezicula biliară este mărită, palpabilă – în cancerul de cap de pancreas, nepalpabilă, dar dureroasă (manevra Murphy) – în colelitiază.

PLUS

a) ***circumstanţe clinice ce pledează pentru colelitiază*:**
- *existenţa celor 5 F* (Sheila Sherlock): *„female, fair, forty, fertile, fat"*;
- *colici biliare în antecedente*;
- *evoluţia ondulantă a icterului*;
- *prezenţa febrei şi a frisoanelor*, odată cu icterul şi colica biliară;
- *pruritul* ±.

b) ***circumstanţe clinice ce pledează pentru neoplazie pancreatică*:**
- *bărbat slab, fără trecut biliar*;
- *absenţa colicilor*;
- *debut insidios*;
- *evoluţie progresivă cu slăbire evidentă, inapetenţă*;
- *starea generală influenţată (agravată rapid)*;
- *prurit extenuant.*

Teste de laborator

Scaun: stercobilinogenul – absent sau diminuat, variabil (în ocluzia incompletă, litiazică);

Urină: bilirubina prezentă (++); săruri biliare – prezente (++); urobilinogen – absent;

Sânge: bilirubina directă – crescută; colesterol – crescut; FAS şi γGT crescute; timp Quick – scăzut, dar corectabil după administrarea de vitamina K (test Koller); testul Jirgl pozitiv.

Tubaj duodenal: absenţa bilei în duoden.

Metode imagistice (de localizare a obstrucţiei)
- radiografia abdominală simplă (pe gol): evidenţiază uneori calculi biliari în loja hepatică;
- radioscopia gastro-duodenală cu bariu: lărgirea cadrului duodenal (în tumorile pancreatice);
- ecografia: diagnostichează colelitiaza în 95-98% din cazuri; utilă în diagnosticul formaţiunilor intrapancreatice;

Scanned with OKEN Scanner

- computertomografia: formaţiuni pancreatice, obstrucţii prin adenopatie hilul hepatic, chisturi, abcese hepatice, alte anomalii obstructive;
- colangiografia percutană transhepatică (CPT) şi colangiopancreatografia endoscopică retrogradă (ERCP): evidenţiază sediul obstacolului, prin calculi, a căii biliare principale.

Icterul hepatocelular (parenchimatos) – profil general

Clinic:
- icter verzui sau roşcat;
- scaun decolorat, cu variaţii de la o zi la alta (rareori decolorat total, pentru scurt timp ± constipaţie);
- urina colorată intens;
- diureza scăzută;
- ficatul mărit;
- colecistul nepalpabil (obişnuit retractat);
- splina uşor mărită;
- prurit prezent;
- teste pozitive pentru afectarea funcţiilor hepatice:
  - testele de diproteinemie pozitive;
  - hiposerinemie;
  - gamaglobulinele crescute;
  - fier seric crescut;
  - creşterea enzimelor de hepatocitoliză;
  - timpul Quick modificat, necorectabil prin administrarea de vitamină K.
- examenul urinei:
  - bilirubina, sărurile biliare prezente;
  - urobilinogenul – variabil (de la absent la prezent, după cum este efectuat testul – la începutul sau la sfârşitul unei hepatite virale).

Cancerul gastric

În 1959, Schinz (autorul unuia dintre cele mai faimoase tratate de radiodiagnostic din lume) spunea: *„cancerele gastrice care survin la pacienţi medici (! ! !) sunt deja inoperabile, după prima examinare radiologică, în 75 % din cazuri..."*.

Situat pe primul loc la bărbaţi (şi locul 3 la femei) în ţara noastră, cu câteva decenii în urmă, a fost devansat de cancerul bronho-pulmonar şi, mai recent, de cancerul de colon, acesta din urmă situându-se pe primul loc între cancerele digestive.

Vârsta predilectă este decada 50-60 ani.

R. Gutmann atrăgea atenţia că *„...bolnavul de cancer gastric este o persoană – un bărbat sau o femeie – ce poate fi tânăr, arată bine, cu pofta de mâncare păstrată, nu a slăbit şi pare normal sub toate aspectele... doar că se plânge – şi uneori mai mult – de o senzaţie neplăcută sau dureri epigastrice"*.

Scanned with OKEN Scanner

Mortalitatea generală prin cancer gastric este de 26,1 la 100.000 de locuitori.

Din 100 cancere gastrice, 50 sunt operabile, din care jumătate sunt rezecate cu o şansă de supravieţuire de 7-10% la 5 ani.

Condiţii precanceroase

A. *Locale*

Metaplazia intestinală – este condiţia locală care predispune la malignitate; în cazurile de cancer gastric precoce, această metaplazie pare să fie tranziţia între mucoasa atrofiată şi carcinomul gastric. Metaplazia intestinală a fost observată şi în gastrita cronică atrofică.

Stomacurile rezecate – s-a dovedit, în multe serii de observaţie, că reprezintă o condiţie precanceroasă, în special pentru stomacurile operate prin gastro-jejunostomie, cancerul gastric („de bont") având o incidenţă crescută la 15-30 ani de la rezecţie.

Anemia megaloblastică Biermer (pernicioasă) – prin atrofia gastrică şi apariţia metaplaziei intestinale sporeşte între 5 şi 10 ori riscul de apariţie a unui cancer gastric.

Polipii gastrici – carcinomul gastric apare la 12% din purtătorii de polipi gastrici (adenomatoşi, unici sau multipli, realizând aspectul de polipoză gastrică), atât la locul polipului, cât şi în afara zonelor hiperplastice.

- *Polipii adenomatoşi* fie conţin adenocarcinomul, sau sunt asociaţi cu carcinomul gastric cu sediul în altă regiune a stomacului, în mai mult de 30% din situaţii. Nu se cunoaşte dacă polipul adenomatos conţine cancerul de la început sau dacă iniţial a fost benign.
- *Polipii hiperplastici* predispun la malignizare în alte regiuni ale stomacului, într-un grad mult mai mare.

Ulcerul gastric – este considerat rar (dacă nu chiar exclus) drept o condiţie precanceroasă (probabil în mai puţin de 1% din cazuri s-a dovedit că s-a dezvoltat un cancer gastric în acelaşi loc cu un ulcer gastric benign, incontestabil).

Astăzi, se consideră că un cancer gastric s-a dezvoltat de la început ca o nişă malignă, interpretată ca ulcer gastric, chiar „vindecată" temporar sub tratament.

În concluzie, cancerul gastric, forma ulcerată, este de la început cancer gastric şi niciodată nu este cert că ulcerul gastric benign s-a malignizat.

Una din problemele dificile ale medicinii actuale este diferenţierea clinică, radiologică, şi endoscopică a unei ulceraţii (nişe) gastrice benigne, de cea malignă.

B. *Generale*

Predispoziţia genetică. În favoarea acestei condiţii precanceroase sunt folosite următoarele argumente: a) aglomerările familiale de carcinoame gastrice: b) numărul crescut de carcinoame gastrice printre bărbaţii cu grup sangvin A; c) concomitenţa carcinomului gastric cu alte boli cu determinism genetic (acanthosis nigricans).

Distribuţia geografică. S-a constatat că neoplazia gastrică este mai frecventă în Japonia, Chile, Islanda, Finlanda şi mult mai rar se întâlneşte cancerul gastric în ţări ca Australia, Noua Zeelandă, Anglia, SUA, probabil şi în legătură cu obiceiurile/principiile alimentare şi dietetice (vezi mai jos).

Scanned with OKEN Scanner

Influenţele dietetice. Două grupe de substanţe au fost puse în relaţie cu favorizarea apariţiei cancerului gastric (carcinogene): NITROZAMINELE şi HIDROCARBURILE AROMATE.

Nitrozaminele provin din consumul unor alimente cum ar fi: slănina, afumături, brânză, peşte uscat şi sărat (stomacul aclorhidric favorizează sinteza nitrozaminelor).

Hidrocarburile aromate policiclice carcinogene, cum ar fi *metilcolantrenul* şi *benzpirenul*, provin din carnea afumată, grăsimea prăjită, băuturile alcoolice, fumul de ţigară.

C. *Etiologice/epidemiologice*

Infecţia cu Helicobacter pylori creşte riscul de cancer gastric de 3,5-6 ori la populaţia infectată.

Morfopatologie

Cancerul gastric se poate prezenta sub formă macroscopică *nodulară, vegetantă (fungiformă), ulcerată, infiltrativă (schirul) şi superficială.*

Un aspect particular este de tumoră mucosecretantă şi se numeşte *cancer coloid.*

Mai sintetic, *clasificarea Borman* identifică 4 forme macroscopice de cancer gastric: tipul I – *vegetant*, tipul II – *excavat*, tipul IV – *ulcerocancerul* şi tipul IV – *linita plastică.*

Localizarea cea mai frecventă este *antro-pilorică* (40-60%) şi pe mica curbură (20-25%).

Histologic, cancerul gastric este un adenocarcinom. Acesta poate conţine două tipuri de celule:

a) celule de tip intestinal: celule caliciforme, asemănătoare enterocitelor + metaplazie intestinală;
b) celule de tip gastric ce formează structuri tubulare, uneori acinare, având celule atipice cu caracter mucosecretant, denumite celule „în inel cu pecete".

O a treia formă histologică posibilă de carcinom gastric este carcinomul anaplastic, în care se dezvoltă celule mici, uniforme, în placarde cantonate la mucoasă şi submucoasă.

Metastazarea se face la:

a) organele de vecinătate (prin contiguitate): colon, pancreas, ficat (30%), ganglioni (perigastrici, din hilul splenic, din corpul pancreasului);
b) distanţă: ganglionul supraclavicular stâng (Virchow-Troisier); plămâni (limfangita carcinomatoasă); oase; creier; ovare (tumora Kruckenberg); suprarenale; prerectale („*Blumer shelf*").

Descoperirea metastazelor la distanţă face inoportună intervenţia chirurgicală.

Tablou clinic

Katsch împarte evoluţia clinică a cancerului gastric în două stadii:

- stadiu de latenţă absolută (bolnavul este purtător de cancer, dar nici un semn sau simptom nu atrage atenţia asupra acestei afecţiuni);
- stadiu de latenţă relativă: sunt prezente simptome minime sau neglijabile, insuficiente pentru exprimarea unei suspiciuni.

Cancerul în stadiul precoce (*early carcinoma*) are unele simptome, însă acestea sunt nespecifice:

- anorexie;
- scădere în greutate;

- balonări;
- disconfort epigastric;
- disfagie (când leziunile sunt situate lângă cardia);
- *microsindrom Savițchi*: astenie, stare subfebrilă, scăderea capacității de concentrare, lipsă de interes (pentru viață, profesie), apatie, nevoia de repaus prelungit.

Într-o fază mai avansată, pacientul poate prezenta sindrom ulceros: dureri epigastrice intense (uneori sfredelitoare), cu evoluție intermitentă și acalmii spontane; deseori, nu cedează după prânz sau antiacide; vărsătura apare la aproximativ jumătate din pacienți.

Semne fizice

La palparea regiunii epigastrice, bolnavul poate relata o *senzație de presiune*; *palparea formațiunii tumorale* deja reprezintă o fază mult prea tardivă a diagnosticului.

Prezența *ganglionului metastatic Virchow-Troisier* (regiunea supraclaviculară stângă) de asemenea reprezintă o fază tardivă.

Alte semne: *semnul lui Strauss* (prezența de adenopatii prerectale, sesizabile la tușeul rectal); *semnul raftului (etajerei) al lui Blumer* (palparea unui perete dur perirectal, sesizabil tot la tușeul rectal).

Descoperirea *hepatomegaliei* (în afara unei suferințe hepatice independente) la palparea abdomenului semnifică prezența metastazelor, ca și evidențierea *icterului*.

Examenul obiectiv în plină *perforație* a unui cancer gastric („abdomen de lemn"), deși excepțională, este posibilă.

În *evoluție*, un cancer gastric se poate complica cu următoarele semne și simptome:

- diaree: semnifică invazia colonului;
- hemoragie digestivă superioară: exteriorizată prin hematemeză sau/și melenă;
- ascită: semnifică peritonita neoplazică;
- sindrom solar: se manifestă prin crize dureroase epigastrice violente, cu iradiere vertebrală;
- sindrom frenic (de iritație a frenicului): se manifestă prin sughiț rebel;
- *manifestări paraneoplazice*:
  - tromboflebita (semnul lui Trousseau);
  - acanthosis nigricans;
  - melanodermie generalizată;
  - sindrom Cushing;
  - osteoartropatie;
  - neuropatie mixtă senzitivo-motorie;
  - tulburări psihice: confuzii, defecte de memorie, ostilitate, ataxie.
  - AFECȚIUNI HEMATOLOGICE

Examene de laborator

Determinarea hemoragiilor oculte: reacția este pozitivă în jumătate din cazuri.

Tubajul gastric:

- poate extrage sânge odată cu sucul gastric;
- evidențiază aclorhidria.

Examenul sângelui periferic:

- evidențiază *anemia*, care poate avea mai multe mecanisme (feriprivă, megaloblastică sau microangiopatică hemolitică);
- poate evidenția un sindrom hematologic cu *pancitopenie* sau *reacție leucemoidă*.

Scanned with OKEN Scanner

Testele imunologice : pot pune în evidenţă prezenţa *antigenului carcino-embrionar* în sânge sau *a antigenului sulfoglicoproteinei fetale* în sucul gastric.

Teste enzimatice : creşterea nivelurilor serice ale *5'-nucleotidazei*, a fosfatazei alcaline serice, a GGT – permit suspicionarea metastazării hepatice.

Cele mai valoroase investigaţii paraclinice în diagnosticul cancerului gastric sunt :

- ***EXAMENUL RADIOLOGIC*** ;
- ***ENDOSCOPIA***.

În aplicarea practică a acestor două metode decisive de diagnostic în cancerul gastric, de la bun început, trebuie să constatăm valabilitatea afirmaţiilor şcolii germane :

„...keine Radiologie ohne Endoskopie, keine Endoskopie ohne Radiologie".

Examenul radiologic

Necesită *specialist bine antrenat* în diagnosticul acestei afecţiuni (cele mai multe erori de diagnostic le-am constatat din cauza examenelor practicate de specialişti radiologi slab pregătiţi profesional sau sub nivelul impus de această dificilă ramură a medicinei care este radiologia convenţională a tubului digestiv) şi o *tehnică desăvârşită de examinare* (am văzut numeroase buletine de examinare semnate de radiologi cu renume, pregătire sau grade universitare înalte, dar incapabili, prin temperament şi superficialitate, să susţină un diagnostic radiologic coerent, ci numai descrieri bombastice, inconsistente, datorită aplicării unei examinări inadecvate).

De aceea, clinicianul va trebui să ia în considerare unele aforisme, extrem de valoroase, şi permanent actuale, sfaturi care aparţin unei mari personalităţi medicale, care a fost R.Gutmann :

- *„pas de clinique sans radiologie, pas de radiologie sans clinique..."* (semnifică ideea că supravegherea oricărei suspiciuni se verifică radiologic, iar leziunile incerte – nişa benignă *versus* nişa malignă – trebuie apreciate evolutiv când se practică un test radioclinic) ;
- *„plutôt pas de clichés que de clichés imparfaits..."* (semnifică ideea că trebuie să refuzăm clişeele executate imperfect, renunţând la serviciile radiologului în cauză) ;
- *„ni un seul film, ni un seul examen..."* (semnifică, în primul rând, necesitatea executării de radiografii ; apoi, mai multe filme/serii de imagini, convingând echipa medicală, care îşi asumă responsabilitatea cazului, că bolnavul a fost examinat în strat subţire, în repletiţie, Trendelenburg, procubitus etc., cu filmele aferente ; *un buletin radiologic neînsoţit de filme/serii radiografice se respinge, nefiind un document valabil pentru diagnostic şi sancţiune terapeutică*).

Examenul radiologic trebuie efectuat în repletiţie (umplerea cu bariu a stomacului), în strat subţire (examen mucosografic), examinare în dublu contrast (insuflaţie de aer), în poziţie Trendelenburg, procubitus, după aplicarea testelor farmacodinamice (atropină, metoclopramidă, morfină), uneori examinare cu o pastă specială (de o anumită consistenţă) de bariu, pentru a nu omite diversitatea de aspecte prezentate în descrierea de mai jos a leziunilor canceroase.

Scanned with OKEN Scanner

Leziunele elementare anatomo-radiologice ale cancerului gastric *în perioada de stare* sunt de tip:

- infiltrativ – traduse radiologic prin ***rigiditate***;
- ulcerativ – traduse radiologic prin ***nişă malignă***;
- vegetant – traduse radiologic prin ***lacună.***

Rigiditatea, expresie a neoplasmului gastric infiltrativ, are sediu de elecţie pe mica curbură verticală, unghiul micii curburi şi prepiloric, determinând următoarele aspecte:

a_1 – rigiditatea „ca o scândură pe apă cu valuri" – surprinsă pe mica curbură (zona infiltrată nu se lasă deformată/îndoită de unda peristaltică);

a_2 – rigiditate „încastrată";

a_3 – „pintenul canceros";

a_4 – „treapta canceroasă";

a_5 – lărgirea unghiului micii curburi (din unghi ascuţit, în unghi drept sau obtuz al micii curburi verticale cu cea orizontală);

a_6 – semnul „draperiei" cauzat de extensia infiltraţiei de la mica curbură antrală la nivelul feţelor stomacului, ondulându-le, cu aspirarea şi încreţirea către leziune a marei curburi (o variantă a semnului „cutei de stofă", cu aceeaşi semnificaţie de leziune infiltrativă);

a_7 – imaginea „în căpăţână de zahăr" – infiltrarea antrului, pe ambele curburi: antrumul se termină conic, ascuţit;

a_8 – stenoza mediogastrică (cancer infiltrativ al corpului gastric, cu biloculare a stomacului);

a_9 – linita plastică (schirul gastric) – infiltraţia neoplazică a peretelui gastric, în totalitate.

b. ***Nişa malignă*** dă următoarele aspecte anatomo-radiologice, văzute cu tehnici variate, grade diferite de compresiune şi descripţii personale ale diverşilor radiologi, ale aceluiaşi proces anatomo-patologic care este ulceraţia neoplazică:

b_1 – nişa în platou (iese din profilul micii curburi);

b_2 – nişa în lacună, cu variante: nişa „în farfurie" (văzută din faţă) sau nişa „cu radicele" (văzută din profil);

b_3 – nişa în „lacună în arc" (lacuna, în care se găseşte nişa, este arciformă);

b_4 – marea nişă triunghiulară prepilorică;

b_5 – nişa în menisc (Carman, 1921).

c. ***Lacuna*** este expresia cancerului vegetant. Cancerul vegetant poate evolua ca o tumoare unică (lacună unică) sau ca multiple vegetaţii („en nappe"), proeminente pe suprafaţa mucoasei gastrice (imagine polilacunară).

În cancerul vegetant situat pe mica curbură, la periferia lacunei se vor lua în considerare:

c_1 – pintenul Haudeck (ca semn de rigiditate/infiltrare asociată leziunii vegetante);

c_2 – semitonul (opacitatea intermediară între cea a bariului din stomac şi cea a părţilor moi);

c_3 – întreruperea bruscă a pliurilor mucoasei gastrice la periferia proliferării canceroase;

În perioada de stare, cancerul gastric vegetant poate realiza aspectul de
c_4 – stenoză canceroasă, în virolă, mediogastrică;
c_5 – dispariţia camerei cu aer, când tumora se dezvoltă la polul superior al stomacului;
c_6 – tumora transpare prin luminozitatea camerei cu aer – în cancerul cardiei;
c_7 – tumora realizează imaginea „în deltă de fluviu" – bariul ocoleşte tumora cardiotuberozitară şi se răsfiră ca braţele unui fluviu când ajunge în deltă.

Deşi din considerente didactice au fost descrise trei tipuri mari de leziuni, se apreciază că domină leziunile ***infiltrative şi vegetante, ulceraţia*** *canceroasă survenind pe terenul creat de primele două tipuri de leziuni preexistente.*

Endoscopia

Reprezintă un examen paraclinic obligatoriu în orice suspiciune de cancer gastric. Completată cu biopsia dirijată sau/şi examenul citologic (exfoliativ), aduce acurateţea diagnosticului la 100% din cazurile de cancer gastric.

În mod obişnuit, endoscopia se completează cu biopsie. Tehnica biopsiei include prelevarea de fragmente de la marginile ulceraţiei, „în patru cadrane", adunându-se un număr de 10 biopsii (prelevări), de pe o arie aproximativ circumferenţială.

Examenul citologic presupune exfolierea mecanică prin periaj a zonei de interes şi test de fluorescenţă.

Succesul endoscopiei în precizarea diagnosticului de cancer gastric depinde de multitudinea exciziilor (prelevărilor), dar şi de varietatea coloraţiilor (pentru a pune în evidenţă inclusiv celulele „în sigiliu").

Societatea japoneză de gastroenterologie-endoscopie a elaborat o clasificare bazată pe criteriul gradului de invazie a neoplaziei în peretele gastric, ceea ce a permis dezvoltarea noţiunii de *„early carcinoma"* şi a necesităţii diagnosticului cancerului gastric în faza precoce (când leziunea este limitată la mucoasă şi nu a invadat încă *muscularis mucosae*), situaţie care dă o speranţă de supravieţuire la 5 ani pentru 90% din cazurile operate.

În clasificarea japoneză (Shirakabe, Nishizawa, Murakami, Maruyama, Hayakawa ş.a), cancerul gastric se poate constata sub următoarele aspecte morfologice:

Tipul I – protruziv;
Tipul II – superficial cu 3 subtipuri:
- IIa – *tipul supradenivelat*
- IIb – *tipul plat*
- IIc – *tipul subdenivelat*

Tipul III – tipul excavat (ulcerat).

Aceste tipuri se pot asocia: IIa + IIc; IIb + IIc; IIc + III.

Cu toată tendinţa de diagnostic precoce în cancerul gastric, procentul de *„early cancer"* este de 40% în Japonia şi de numai 10% (descoperire în această fază) în Europa.

Diagnostic

Diagnosticul posibil de cancer gastric se va evoca atunci când:
- suferinţa epigastrică cronică persistă mai multe săptămâni;
- pacientul are vârsta de risc;

- prezenţa anorexiei ;
- slăbire nemotivată ;
- febră de origine necunoscută ;
- tromboflebită fără cauză aparentă.

Diagnosticul probabil de cancer gastric se va avea în vedere în prezenţa unei suferinţe epigastrice de tip „gastritic" sau ulceros + sindromul general de malignitate (microsindromul Saviţchi).

Medicul debutant sau fără experienţă clinică suficientă va evita aplicarea unor ***diagnostice nevinovate***, de tipul :

- sindrom dispeptic ;
- gastrită cronică ;
- colecistopatie ;
- anemie ;
- sindrom astenic ;
- astenie neuro-psihică ;
- ulcer gastric (fără explorare radiologică), la un pacient care se adresează pentru o suferinţă digestivă cu localizare epigastrică înaltă, întrucât toate aceste diagnostice enumerate mai sus sunt capcane redutabile, ducând la un diagnostic eronat şi la compromiterea noţiunii de diagnostic precoce în cancerul gastric, când se poate considera o fază terapeutică utilă pentru pacient.

Cancerul de colon

Din considerente anatomo-clinice, vom include şi cancerul rectal în abordarea diagnostică a acestei neoplazii, încât vom discuta (deseori) despre *cancerul colo-rectal.*

Incidenţă : de la locul 3 în ierarhia generală a cancerului, a urcat pe locul doi, dacă este analizată incidenţa, separat, la bărbaţi (locul 1, cancerul pulmonar sau gastric) şi la femei (locul 1, cancerul genital sau pulmonar) şi pe locul 1 între cancerele digestive, după unele statistici mai recente.

S-a constatat că incidenţa maximă regională este mai mare în ţări din America de Nord, Europa occidentală, Australia, Noua Zeelandă, faţă de o incidenţă redusă în Africa de Sud, America de Sud, Japonia.

În SUA se înregistrează aproximativ 145.000-150.000 de noi cazuri anual.

Factori favorizanţi

1. Vârsta peste 40 ani ; după această vârstă, riscul se dublează la fiecare decadă.
2. Anamneza familială de cancer de colon.
3. Polipoza familială (adenomatoasă).
4. Alte sindroame ereditare cu polipoză colică (ex. ***sindromul Gardner***, care asociază osteoame + fibroame + lipoame + chisturi dermoide ; ***sindromul Cronkhite-Canada*** asociază polipoză gastrică + jejunoileală + colo-rectală + alopecie + atrofia fanerelor + pigmentaţie cutanată + hipoproteinemie severă ; ***sindromul Turcot*** asociază polipoză rectocolică + tumori nervoase).
5. Sindromul Peutz-Jeghers (hamartom) - lentiginoza periorificială + pete melanice ale pielii + polipoză digestivă.

Scanned with OKEN Scanner

6. Anomalii dietetice: alimentaţia bogată în grăsimi animale şi proteine; alimentaţia săracă în fibre vegetale; alimentaţia săracă în calciu.
7. Anamneză de cancer de sân sau genital la femeie.
8. Boli inflamatorii ale colonului: rectocolita ulcero-hemoragică.
9. Acromegalia.
10. Bacteriemia cu Str. bovis.
11. Ureterosigmoidostomia.

Patologie

Localizare: cec – 12,5%; colon ascendent – 9%; colon transvers – 11%; colon descendent – 6,1%; ***sigmoid – 23,6%; rect – 22%***.

După cum se observă mai sus, aproape 50% din localizări sunt pe sigmoid şi rect (***cancerul rectosigmoidian*** este dominant), ceea ce atrage atenţia asupra zonelor anatomice de interes ale colonului, unde simptomele, semnele, tehnicile de diagnostic şi tratament trebuie analizate/aplicate cu vigoare maximă, în vederea descoperirii/tratării acestei neoplazii în faza utilă.

Ritmul de creştere a tumorii – are o rată de dublare de 120-400 zile; după 2-4 ani, un carcinom polipoid de 1 cm ajunge inelar.

Aspect macroscopic:

1. *forma nodulară sesilă* – în evoluţie se ulcerează, suprainfectează, fistulizează, perforează;
2. *adenocarcinomul vilos* – este o tumoare moale, friabilă, cu franjuri foarte fine la suprafaţă; este localizată pe rect;
3. *adenocarcinomul coloid* – are o consistenţă moale, gelatinoasă, friabilă, sângerează frecvent;
4. *adenocarcinomul schiros* – este o tumoare dură, dispusă circumferenţial.

Histopatologie

Microscopic, se descriu două tipuri histologice:

1. *adenocarcinomul nediferenţiat* sau *slab diferenţiat*, în care celulele neoplazice nu respectă dispoziţia acino-glandulară;
2. *adenocarcinomul diferenţiat (mucipar, coloid, schirogen)*, la care se recunosc celulele epiteliale colonice, fiind dispuse în criptele glandulare, deosebirile fiind la citoplasmă (mai întunecată) şi nuclei (atipici).

Clasificarea Dukes

Stadiul	Descriere	Supravieţuire la 5 ani
A	Cancerul este localizat la mucoasă, submucoasă, până la musculara peretelui intestinal	> 90%
B	Cancerul traversează musculara (B_1) şi ajunge până la seroasă (B_2)	70-85%
C	Cancerul interesează ganglionii regionali	30-60%
D	Cancerul a metastazat la distanţă	5%

Modalităţi de extensie şi invazie

1. direct: invadarea organelor vecine (uter, vezică urinară, uretere);
2. calea vasculară: permeaţie şi embolizare în venele sistemului port, şi de aici la ficat (sediul principal al metastazelor);

Scanned with OKEN Scanner

3. calea limfatică: la ganglionii din vecinătate sau în ganglionii de la distanţă (supraclaviculari, hilul pulmonar);
4. implantare seroasă: peritoneu (modul de prezentare/evoluţie a cancerului de colon cu *ascită neoplazică*).

Tablou clinic

Vor fi analizate simptomele şi semnele clinice ce ridică prezumţia unui neoplasm colo-rectal procedând la aprecierea prezenţei:

- ***semnelor comune pentru orice localizare***;
- ***semnelor în relaţia cu localizarea posibilă a cancerului colo-rectal***;
- ***sindroamelor paraneoplazice***.

Semne comune pentru orice localizare

1. *modificarea ritmului şi aspectului scaunului*: – constipaţia, semnifică ocluzie (prin tumoră) incompletă; poartă denumirea de ***DISCHEZIE*** (constipaţie progresivă); diareea (ocluzie incompletă; hipersecreţie de mucus); neregularităţi de calibru ale scaunului; alternanţa constipaţie-diaree; apariţia tenesmelor.
2. *durerea abdominală*

- poate fi permanentă; poate fi colicativă (în sindromul subocluziv);
- *sindromul König: durere abdominală* (localizată în regiunea ocluziei) + *distensia elastică a ansei intestinale* dureroase (la palpare) + existenţa *mişcărilor peristaltice ondulatorii* (la inspecţia atentă a regiunii dureroase examinate).

3. *hemoragia*

- poartă denumirea de ***HEMATOCHEZIE***, definind hemoragia digestivă inferioară; se exteriorizează în scaun în cancerul de colon stâng; se amestecă cu conţinutul intestinal (în cancerul de cec, colon drept) şi trebuie identificată ca hemoragie ocultă;
- *rectoragia* (cancerul rectal);
- *sângerare ocultă constantă* (cauză de anemie).

4. *semne generale nespecifice*: slăbiciune, oboseală, scădere în greutate, anorexie.

Semne clinice în relaţie cu localizarea cancerului colo-rectal

Cancerul de cec şi colon ascendent

- poate să nu dea simptome obstructive sau modificări ale scaunului (din cauza lumenului larg şi a conţinutului intestinal fluid în regiunea menţionată);

ANEMIA: este semnul cel mai frecvent şi comun;
DIAREEA;
DUREREA: localizată în flancul drept; este accentuată de mers şi mişcările abdominale.

Cancerul de colon stâng

- conduce la sindrom subocluziv precoce manifestat prin: *constipaţie* (DISCHEZIE) şi *sindrom König*;
- apariţia sângelui în scaun (HEMATOCHEZIE) + mucus (sunt datorate ulcerării tumorii);
- *durerea*: este precoce, are caracter colicativ; este calmată de eliminarea de gaze şi materii fecale.

Scanned with OKEN Scanner

Cancerul de rect

- *modificări ale senzaţiei de defecaţie*: tenesme + senzaţie de corp străin + falsă senzaţie de defecaţie;
- *modificări ale aspectului, conţinutului şi frecvenţei scaunului*:
  - RECTORAGIA (la începutul defecaţiei sau odată cu scaunul); atenţie! – este atribuită cu uşurinţă hemoroizilor (cunoscuţi sau numai fals bănuiţi; procedaţi obligatoriu la tuşeu rectal şi rectoscopie!);
  - MUCOZITĂŢI (± sânge);
  - MODIFICĂRI ALE FORMEI SCAUNULUI: în panglică, cuneiform;
  - DISCHEZIE;
- *semne de invazie a organelor de vecinătate*: tenesme urinare; dureri perineale.

Sindroame paraneoplazice

Endocrine: sindromul Cushing;
Cardiovasculare: sindromul Raynaud;
Neurologice: confuzie, ataxie, neuropatie senzitivo-motorie;
Articulare: osteopatie pneumică hipertrofiantă; artrită reumatoidă;
Sistemice: febra, scăderea ponderală.

Palparea abdomenului

Palparea tumorii nu are aceeaşi semnificaţie prognostică peiorativă ca în cancerul gastric (unde palparea tumorii înseamnă, în marea majoritate a cazurilor, tumoră inoperabilă).

Palparea tumorii de colon poate să însemne o tumoră propriu-zisă mai mică, dar bolusul fecal conţinut în amonte de tumoră poate să modifice dimensiunile reale ale tumorii, după cum, o tumoră mică de perete al colonului, dar cu formarea de abcese ce atrag modificări inflamatorii peritumorale, poate realiza acelaşi efect.

Tuşeul rectal

Poate evoca diagnosticul în 15% din cazuri, mai ales dacă se pătrunde până la 10 cm de orificiul anal.

Tumora se găseşte pe unul din pereţii rectului, este dură, nedureroasă, imobilă.

Tuşeul rectal produce sângerarea tumorii, care se obiectivează pe mănuşa examinatorului.

Examenul ginecologic ± cistoscopia

Sunt două examene care atestă valoarea consultului interdisciplinar pentru stabilirea evolutivităţii unui cancer colo-rectal, ambele examinări confirmând/infirmând extensia locală a tumorii, în cele din urmă prognosticul.

Explorări paraclinice

Cele mai productive şi sigure explorări în stabilirea cu certitudine a diagnosticului (considerate *sine qua non*) sunt:

- RECTOSCOPIA – evidenţiază cancerul rectal; permite biopsia.
- CLISMA BARITATĂ
- COLONOSCOPIA

O valoare incontestabilă, mai ales în diagnosticul precoce (screening), îl are determinarea prezenţei

- HEMORAGIILOR OCULTE în scaun.

Scanned with OKEN Scanner

Celelalte examene paraclinice: *examenul hematologic* (anemie, VSH moderat crescut, leucocitoză) este cu valoare orientativă pentru diagnostic, iar *dozările imunologice* (ACE – antigenul carcinoembrionar) au un rezultat dezamăgitor (sunt pozitive şi în alte localizări neoplazice sau afecţiuni nemaligne; numai în 50% din cazurile cu neoplasm de colon, dar 100% în metastazele de la cancerul de colon, când supravieţuirea la 5 ani este de 5%). *Examinările biochimice* se adresează complicaţiilor (hipoproteinemie, hiposerinemie) şi metastazelor (creşterea fosfatazei alcaline serice în metastazele hepatice, a Ca^{2+} în metastazele osoase).

Clisma baritată

Este o examinare esenţială în cancerul de colon. Presupune trei condiţii principale:
- pregătirea impecabilă a bolnavului, prin clisme evacuatorii sau laxative care să cureţe colonul de resturile fecale;
- examinator de înaltă competenţă;
- tehnică de examinare adecvată (examinare în lumen plin, după evacuare, dublu contrast).

Caracterele generale ale unei leziuni maligne obstructive de colon sunt: dimensiunile = 5 cm, leziunile anfractuoase, fără pedicul sau circumferenţiale.

Descrieri sugestive sunt: *„în cotor de măr", „pantalon de golf", „în manşetă".*

Descrierile în funcţie de localizarea tumorii sunt:
- pentru localizarea cecală: imagini lacunare; stenoze;
- pentru localizarea pe colonul ascendent: imagine de stenoză neregulată, anfractuoasă, centrală sau excentrică;
- pentru localizarea pe colonul transvers: forma predominant lacunară şi ulcerată, dar şi „în virolă";
- pentru localizarea pe colonul descendent: leziuni stenozante, cu stază şi dilatare + tendinţa la ocluzie prin invaginaţie;
- pentru localizarea pe colonul sigmoid: aspecte stenozante, infiltrative sau vegetativ-stenozante.

Fibro (colono) endoscopia

Este preconizată pentru a înlocui sau pentru a completa rectosigmoidoscopia (cu tub rigid) actuală, la orice pacient cu scaun sanguinolent (de cauză neelucidată) sau cu risc de neoplasm de colon.

Necesită o simplă clismă ca pregătire. Nu necesită sedare. În funcţie de calitatea golirii conţinutului intestinal, clisma evacuatorie (de pregătire a colonoscopiei) se va repeta ori de câte ori este necesar.

Examinarea durează numai 2-3 minute, depăşind de 3-4 ori, faţă de rectoscopie, extinderea câmpului vizual al colonului examinat – colonul descendent, până la unghiul splenic (practic, regiunea cu cel mai mare risc pentru polipoză şi cancer de colon, dar şi în care se regăsesc cele mai multe erori de interpretare radiologică).

Colonoscopia se poate extinde dincolo de unghiul splenic, până la colonul proximal, dar tehnica de examinare este mai dificilă (şi traumatică pentru 30% din pacienţi), necesitând sedarea pacientului.

Colonoscopia completează clisma baritată, chiar la cei cu imagine radiologică sigură de strictură neoplazică, deoarece până la 20% dintre aceşti pacienţi au alte leziuni benigne sau maligne coexistente care scapă la examenul baritat.

Scanned with OKEN Scanner

Colonoscopia este mult mai utilă decât laparoscopia sau laparatomia exploratorie, la pacienţii cu stricturi ale colonului, deoarece confirmă/exclude malignitatea acestor leziuni (inclusiv permite diagnosticul hispatologic de Crohn-colon) prin vizualizarea excelentă a mucoasei şi efectuarea biopsiilor ţintite.

În prezenţa polipilor, se adoptă poziţia strategică actuală, care impune efectuarea polipectomiei, pe cale endoscopică (în timpul şedinţei de colonoscopie).

Alte examene imagistice :

- ecografia şi CT au valoare în stabilirea existenţei metastazelor, a indicaţiei operatorii, a prognosticului şi evoluţiei.

Diagnostic

Diagnosticul precoce (screening-ul pentru detecţia şi localizarea precoce a leziunilor neoplazice) în cancerul colo-rectal porneşte de la următoarele premise :

a) 60% din tumori sunt localizate rectosigmoidian ;
b) supravieţuirea la 5 ani a majorităţii pacienţilor descoperiţi în stadiul precoce, dă o speranţă de vindecare pentru toţi aceşti pacienţi.

Mijloacele aflate la îndemâna serviciilor medicale angajate în această acţiune de screening în vederea unui diagnostic în fază utilă sunt :

TUŞEUL RECTAL – practicat sistematic, la examinarea (indiferent pentru ce consultă un medic : certificat de sănătate, verificare anuală, alte suferinţe) tuturor persoanelor peste 40 ani ;

HEMORAGIILE OCULTE (Hemocult, Coprohem) – se bazează pe o reacţie de culoare : albastră cu benzidină (reacţia Adler) sau roşie-violet, cu fenolftaleină + hidroxid de potasiu (reacţia Mayer).

Cu tot costul ridicat al acestei a doua metode de screening în cancerul colo-rectal, rezultatele dezamăgitoare de mai jos nu satisfac speranţele în eficienţa acestei metode pentru un diagnostic precoce, dat fiind că :

- 30% până la 50% din pacienţii cu cancer de colon au un rezultat negativ ;
- 3% până la 6% dintre persoanele sănătoase, asimptomatice, au reacţia pentru hemoragii oculte pozitivă ;

Polipoza colică

Atitudinea diagnostică şi terapeutică faţă de polipii descoperiţi la examinarea colonului (indiferent de moment sau metodă) reprezintă o *strategie de diagnostic precoce.*

Clasificarea polipilor

a) *neoplazici* :
   - benigni $a_1 \rightarrow$ adenomatoşi (tubulari, micşti, ***viloşi****)
     $a_2 \rightarrow$ polipoza familială
   - maligni = *carcinom in situ*
b) non-neoplazici : pseudopolipi inflamatori, sd. Peutz Jeghers, polipii juvenili, polipi mucoşi (cu epiteliu normal).

* Polipii benigni ***viloşi*** au riscul cel mai mare de malignizare (de trei ori mai mare ca polipii adeno-tubulari).

Scanned with OKEN Scanner

Diagnosticul pozitiv

Algoritmul de diagnostic include următoarele elemente-cheie:

- pacient în vârstă de peste 40 ani + tulburări de tranzit + modificări de calibru ale scaunului + durere abdominală incert definită + hematochezie + anemie prin deficienţă de fier;
- pacient cu factori favorizanţi pentru cancerul de colon + hemocult pozitiv + obiectivarea unei leziuni stenozante (obstructive, vegetante sau infiltrative) prin tuşeu rectal, rectoscopie sau clismă baritată ± fibroendoscopie cu multiple biopsii ± ACE (antigen carcino-embrionar) prezent sau care dispare după rezecţia tumorii.

Diagnostic diferenţial

Se impune când descoperim *mase tumorale abdominale* sau evidenţiem *leziuni ulcerative* sau *stricturi* la clismă baritată şi/sau colonoscopie.

Astfel, diagnosticul diferenţial se va face cu:

- *leziuni benigne*

a_1. *ceco-apendiculare*: abcese apendiculare palpabile, tuberculoza cecală (leziuni ulcerative şi stricturi), actinomicoza, boala Crohn (aşa-numitul Crohn-colon), amoebiaza colonică (stricturi multiple);

a_2. *pe colonul stâng*: diverticuloza colică (cu abces pericolic) – prin clismă baritată:
- rectocolita ulcero-hemoragică – rectoscopie + clismă baritată;
- colita ischemică severă cu stricturi şi ulceraţii mucoase (arteriografie).

a_3. *hemoroizii* – diagnosticul hemoroizilor rămâne valabil după excluderea prin rectoscopie (± clismă baritată) a cancerului colo-rectal, cu care pot coexista.

Criterii de evolutivitate şi apreciere a prognosticului în cancerul colo-rectal

Evoluţia este mai rapidă la tineri. Formele histologice nediferenţiate evoluează mai rapid, după cum prezenţa rectocolitei ulcero-hemoragice măreşte viteza evoluţiei negative.

Formele vegetante şi polipoase evoluează mai lent decât cele ulcerate.

Evoluţia mai rapidă este apreciată prin clasificarea TNM sau descoperirea într-un stadiu mai avansat după clasificarea Dukes.

Evoluţia mai este apreciată şi după cum se dezvoltă complicaţiile posibile:

- hemoragia;
- obstrucţia, care devine completă şi produce ocluzie intestinală;
- perforaţia;
- infecţia, care poate favoriza perforaţia acoperită (pericolită + abcese pericolice);
- invazia ureterului, ce duce la hidronefroză şi insuficienţă renală obstructivă.

Elemente de prognostic negativ sunt:

- extinderea tumorii la ganglionii regionali, prognosticul fiind mai bun dacă sunt interesate 1-4 grupe ganglionare şi mult mai rezervat dacă sunt prinse mai mult de 5 grupe ganglionare;
- penetrarea tumorii în întreg peretele intestinal;
- examenul histologic pozitiv pentru forma citologică nediferenţiată;

Scanned with OKEN Scanner

- instalarea perforaţiei ;
- aderenţa tumorii la organele învecinate ;
- invazia venoasă ;
- creşterea preoperativă a nivelului seric al ACE > 5 ng/ml.

Supravieţuirea medie – de la descoperirea metastazelor hepatice – este de 6-9 luni (dacă sunt evidenţiate ecografic) şi de maxim 20-24 luni dacă sunt foarte mici (vizibile numai la scanarea computertomografică, sau apreciate biologic prin creşterea nivelurilor ACE).

- TRANZIT BARIAT
- BIOPSIE
- HEMOGRAMA

Boala Crohn

Definiţie : afecţiune granulomatoasă transmurală ce interesează tubul digestiv, discontinuu, având o evoluţie cronică, complicată de apariţia ulceraţiilor mucoasei, stenoze ale lumenului intestinal, fistulelor (între ansele intestinale sau în spaţiile periintestinale).

A fost descrisă de Crohn, Ginzburg (chirurg) şi Oppenheimer (anatomopatolog) în 1932, iniţial ca *ileită terminală,* dar ulterior au fost descrise şi alte localizări intestinale, ca jejun, colon (*Crohn-colon*) şi, mai recent, localizarea esofagiană, gastrică, duodenală, încât s-a ajuns la constatarea bolii Crohn de la cavitatea bucală, până la anus, ceea ce a permis introducerea celei de a doua denumiri clasice a bolii – *enterită regională.*

Epidemiologie

Afecţiune cronică cu distribuţie mondială, boala Crohn se întâlneşte cu predilecţie în ţările emisferei nordice şi este mult mai rară în Asia şi extrem de rară în Africa.

Debutul se poate produce la orice vârstă, dar vârful curbei de frecvenţă este între 15 şi 35 ani.

Are o dispoziţie rasială preferenţială printre evreii din SUA ; de asemenea, s-au întâlnit agregări familiale. Bolnavii din mediul urban sunt mai mulţi decât cei din mediul rural, iar cei cu un nivel de instrucţie mai ridicat (inclusiv cei care se disting în profesie, arte, ştiinţă, peste media obişnuită) furnizează mai multe cazuri cu boală Crohn, decât populaţia obişnuită. Aceşti pacienţi, în pofida tulburărilor de personalitate (explicabile prin numeroasele dificultăţi provocate calităţii vieţii de distrucţia progresivă a intestinului, recidivelor şi operaţiilor la care sunt supuşi) menţionate în literatură, dovedesc o mare forţă sufletească, asistând la evoluţia descurajantă a propriei lor afecţiuni.

Anatomie patologică

Localizarea clasică (aproximativ 90% din cazuri) este pe ileonul terminal sau colon, oricum, 2/3 din cazuri sunt pe intestinul subţire. Întinderea leziunilor măsoară aproximativ 10-30 cm de intestin.

Macroscopic – există o demarcaţie netă între intestinul patologic şi cel normal ; aspectul macroscopic general (constatat şi de chirurg în timpul examinării piesei

Scanned with OKEN Scanner

operatorii) arată o masă intestinală îngroşată şi strălucitoare, de culoare purpurică sau roşu-aprins ; seroasa este congestionată ; mezenterul are aspect lipomatos ; ganglionii mezenterici sunt hipertrofiaţi, având un aspect suculent.

La deschiderea lumenului intestinal, mucoasa intestinală este plisată şi este infiltrată de hipertrofia submucoasei pe care stă ; pe suprafaţa mucoasei se pot constata frecvente ulceraţii, care sunt superficiale ; ulterior, acestea se adâncesc în profunzime, producând adevărate fisuri, dispuse longitudinal şi transversal, aspect în „piatră de pavaj" („cobblestone") ; aceste leziuni infiltrativ-ulcerative sunt dispuse „în salturi" (sau „pe sărite"), adică între leziunile ileale iniţiale de la debutul bolii (care se estompează progresiv-evolutiv) şi leziunile analoage ale jejeunului mediu (care se dezvoltă ulterior), rămâne o zonă intermediară indemnă, cu aspect normal al mucoasei.

Masa intestinală îngroşată poate conţine segmente normale intestinale (sau fuzionări cu colonul), înglobate în procesul inflamator, generat de perforaţii locale ale ulceraţiilor mucoasei, microabcese sau comunicări între anse (fistule).

Fistulele pot să urmeze traiecte diverse : de la o ansă intestinală la colon, de la o ansă intestinală către alta, sau de la o ansă intestinală către piele. Ansele pelvine sau leziunile de Crohn-colon situate pe colonul sigmoid pot să dea fistule în anexe sau vagin şi să întreţină abcese perirectale sau ischio-rectale, să ducă la apariţia de mase nodulare perirectale, inflamaţii ale rectului (rectită), în plaje.

În stadiu avansat de evoluţie a maladiei Crohn apar stenozele. Aceste leziuni stenozante conferă un aspect de îngustare neregulată, unică sau multiplă, ce determină apariţia unor segmente intestinale supraiacente dilatate (în amonte) ; tipul clasic al stenozei este unic, conferind un aspect particular „în ţeavă de pipă", cu rigidizare a ansei (aspect betonat).

Microscopic : leziunea patognomonică pentru boala Crohn (o granulomatoză) este granulomul giganto-folicular, format din : celule epitelioide, limfocite, celule gigante de tip Langerhans. Sediile granulomului sunt submucoasa şi seroasa.

Examinarea microscopică a pieselor operatorii evidenţiază : proliferarea celulelor endoteliale ale vaselor limfatice, agregarea celulelor gigante (în submucoasa edematoasă), vasoconstricţia ischemică a arteriolelor fine, creşterea numărului de celule ganglionare şi acumularea de neurofibrile în ganglionii sistemului nervos autonom din peretele intestinal.

ETIOLOGIA ?

Semne clinice

Manifestările clinice sunt determinate de :

- sediul leziunii (ileon – semne clasice ; colonul, jejunul, stomacul, duodenul – semne legate de aceste localizări particulare) ;
- extinderea (în lungime) a leziunilor ;
- vârsta şi reactivitatea bolnavului.

Tabloul clinic descris în continuare corespunde localizării clasice a bolii Crohn – *ileita terminală.*

Debutul – este variabil şi necaracteristic, manifestat prin :

- jenă dureroasă în fosa iliacă dreaptă ;
- balonări abdominale ;
- borborisme ;
- diaree (2-4 scaune/zi) ;
- stare subfebrilă.

Scanned with OKEN Scanner

Cu asemenea simptome necaracteristice de debut, numai 6-9% din bolnavi pot fi diagnosticaţi corect în primul an de la debutul simptomatologiei.

Debutul acut – este un mod particular de debut, prin ileită acută, manifestată prin dureri vii în fosa iliacă dreaptă + sensibilitate la palpare (care poate merge până la apărare) + febră.

Această formă de debut, numită şi debut pseudo-apendicular, îndeamnă medicii la laparatomie (pentru a practica – şi întotdeauna se practică – apendicectomie!). Dacă se face o examinare corectă, în plagă, a regiunii operatorii (şi medicul chirurg cunoaşte capitolul de morfopatologie a bolii Crohn – vezi mai sus!), se poate recunoaşte ileita acută prin: aspectul roşu-cărnos al ileonului terminal, aspectul mocirlos al grăsimii mezenterice, aspectul suculent al ganglionilor limfatici mezenterici şi toate aceste aspecte se opresc brusc la nivelul cecului; dacă nu se recunosc, se practică apendicectomia, dar după intervenţia de apendicectomie, bolnavul rămâne cu: stare subfebrilă, supuraţie îndelungată a plăgii operatorii, apar fistule şi toate acestea permit diagnosticul retrospectiv real de boală Crohn, ce înlocuieşte diagnosticul presupus iniţial de apendicită acută.

Perioada de stare este ceva mai sigură în furnizarea elementelor clinice ce permit consolidarea diagnosticului prezumtiv de boală Crohn. Aceste manifestări clinice sunt: 1. *durerea abdominală*; 2. *diareea*; 3. *alte tulburări digestive*; 4. *semne şi simptome de ordin general (febra şi pierderea în greutate)*; 5. *simptome extraintestinale.*

Durerea abdominală

Este determinată de afectarea peritoneului de vecinătate sau de prezenţa unor complicaţii (abces, fistule, fenomene obstructive).

Durerea poate îmbrăca un caracter colicativ (crampele sunt de intensitate variabilă, se intensifică înainte de expulzia scaunului şi cedează după emisia scaunului); balonările abdominale şi emisiunile de gaze însoţesc frecvent durerea de tip colicativ şi atrag atenţia asupra leziunilor ileale de tip stenozant.

Sediul predilect al durerii este periombilical, spre dreapta.

Un alt mod de manifestare a durerii abdominale este de tip permanent. Această durere permanentă este percepută ca o jenă sau o arsură în fosa iliacă dreaptă, cu accentuarea durerii la palparea regiunii. Această durere traduce leziuni profunde ale peretelui ileal, cu prinderea peritoneului şi prezenţa de fistule. Şi această durere permanentă se însoţeşte de borborisme şi distensie intestinală.

Cu toată această descripţie didactică a celor două caractere de manifestare a durerii în ileita terminală, trebuie să treacă 1-2 ani pentru ca să devină caracteristică şi să permită evocarea diagnosticului de boală Crohn.

Diareea –> STEATOREE?

Aproximativ 75% din cazurile cu ileită terminală au diaree.

Diareea poate fi numai episodică (se reconstituie prin anamneză când se prezintă pacientul pentru prima dată), coincidentă cu unele excese sau abateri alimentare.

Diareea poate fi permanentă, numărând 3-6 scaune pe zi, de consistenţă semilichidă, fără a conţine sânge, puroi sau mucus, doar hemoragiile oculte pot fi pozitive, inconstant. Rectoragia nu însoţeşte diareea, dar poate apărea, excepţional, dacă există o determinare rectală a bolii Crohn (sau pe sigmoid), sau o complicaţie cu fistulă anală, ori o asociere cu hemoroizi sângerânzi.

Scanned with OKEN Scanner

Alte manifestări digestive

Sunt necaracteristice: greţuri, vărsături, borborisme (pot îndruma eronat spre alte diagnostice).

Simptome de ordin general

Febra este prezentă în 75% din cazuri (evoluează ca o stare [sub]febrilă prelungită) şi exprimă un proces inflamator (granulomatos) în activitate.

Pierderea în greutate se datorează sindromului de malabsorbţie.

Semne şi simptome extraintestinale

Aceste manifestări polimorfe, la distanţă, conferă caracterul sistemic al bolii Crohn:

- manifestări cutanate: eritem nodos;
- manifestări articulare: artrite, spondilartrite, sacroileită;
- manifestări hepatobiliare: – hepatită cronică granulomatoasă;
  – colelitiază;
- manifestări urinare: – litiază renală ± hidronefroză;
  – amiloidoză renală;
- manifestări oculare: irido-ciclite;
- manifestări hematologice: anemie, leucocitoză, trombocitoză.

Examenul obiectiv al abdomenului

Este un pas important al examinării pacientului cu diagnostic prezumtiv de ileită terminală.

La inspecţie se poate constata un abdomen meteorizat.

Palparea abdomenului aduce multe elemente suplimentare: garguimente (în formele stenozante) şi durere la palpare, manevră care poate anticipa sediul aproximativ al leziunii. Uneori, există şansa palpării unei coarde dure în fosa iliacă dreaptă; de asemenea, pot fi palpate mase pseudotumorale (mai ales în fosa iliacă dreaptă), realizate de abcese intraabdominale sau parietale.

Examenul clinic general mai poate evidenţia: paloarea tegumentelor, hipotrofia maselor musculare cu topirea ţesutului adipos, suferinţă articulară de tip reumatoid.

Complicaţii

Deşi reprezintă o evoluţie îndelungată a bolii Crohn, complicaţiile ajută mult la tranşarea diagnosticului sau, altfel spus, diagnosticul este relevat prin complicaţii (care au o mare valoare diagnostică). Aceste complicaţii sunt:

- fistulele şi abcesele (apar la 30-40% din cazuri); fistulele pot fi interne (în organele de vecinătate) sau externe (perirectal, perianal);
- stenozele intestinale, care duc la ocluzie intestinală;
- tulburările nutriţionale (secundare steatoreei);
- anemia (la 15-20% din cazuri) – datorată malabsorbţiei fierului, a vitaminei B_{12}, a acidului folic;
- sindromul reumatoid.

Forme anatomo-clinice

Boala Crohn localizată pe colon (Crohn-colon).

Localizarea obişnuită este pe ceco-ascendent, dar şi pe colonul transvers. Semnele sunt uneori greu de diferenţiat de rectocolita ulcero-hemoragică. Un element distinctiv

esenţial este caracterul cu totul excepţional al rectoragiei, precum şi raritatea megacolonului toxic. În Crohn-colon durerea abdominală este mai frecventă, ca şi leziunile perianale, rezultate din fistulizări, care sunt frecvente.

Forma jejunală – predomină tulburările de tranzit, malabsorbţia pentru grăsimi, anemia hipocromă feriprivă.

Explorări paraclinice

Examinarea-cheie este *tranzitul baritat intestinal,* având cea mai importantă pondere diagnostică în perioada de stare, întrucât: evidenţiază leziunea şi extinderea acesteia, precizează localizarea şi atrage atenţia asupra complicaţiilor (leziuni stenozante-ocluzive, prezenţa fistulelor).

Clisma baritată este o examinare inutilă în ileita terminală, având o valoare limitată în Crohn-colon (biopsia endoscopică este definitorie!).

O radiografie abdominală simplă („pe gol") trebuie să preceadă tranzitul intestinal şi poate să evidenţieze nivelurile hidro-aerice – (sub)ocluzie intestinală –, consecinţa leziunilor avansate, spre stenoză, a bolii Crohn.

Tranzitul intestinal, practicat de un radiolog cu experienţă şi răbdare (necesită uneori până la 24 ore de examinare, la intervale prestabilite), presupune administrarea indexului opac direct în prima ansă jejunală pe sondă Einhorn (metodă care a primit denumirea de *enteroclysis*) şi, în general, caută să precizeze două tipuri de semne radiologice:

- semne inflamatorii parietale;
- semne de stenoză intestinală subtotală.

Descrierile protocolului radiologic fac referire la anomalii şi elemente de semiologie anatomo-radiologică (în totalitate sau numai izolate) prezentate mai jos (sunt folosite tot felul de comparaţii şi descrieri plastice):

- aspectul general al leziunilor, *„pe sărite"* (*skip areas*);
- modificări de mucoasă incipiente (nespecifice): pliuri neregulate, îngroşate, turtite şi pe alocuri fuzionate sau pliuri şterse şi indistincte şi *sindrom de insuficienţă funcţională* (discontinuitatea, fragmentarea conţinutului cu bariu al intestinului); prezenţa de ulceraţii superficiale *„în spin de trandafir"*; ulceraţiile mucoasei (mult mai profunde ca în rectocolita ulcero-hemoragică), longitudinale şi transversale, desenează un aspect caracteristic al mucoasei *„în pietre de pavaj"* (*cobblestone*);
- aspecte de pseudopolipi inflamatori (datorate supradenivelărilor mamelonate secundare reacţiei granulomatoase şi edemului subiacent), cu dimensiuni mai mici ca în rectocolita ulcero-hemoragică;
- leziuni mai avansate, provenite din îngustarea intestinului într-un tub rigid, aspect descris de *„intestin betonat"*;
- leziunile stenozante şi mai avansate duc la dilatarea accentuată a segmentului proximal, stenozele sunt multiple, iar intestinul (ultima ansă ileală) are aspectul unei corzi (*string sign* – *„semnul corzii"*, descris de ***Kantor***);
- ansele intestinale îşi pierd mobilitatea normală, dar nu sunt aglutinate (cu excepţia leziunilor fistuloase), ceea ce a permis descrierea *semnului* ***Moyson***: *„enterita regională face vid în jurul său"*;

Scanned with OKEN Scanner

- *leziunile fistuloase* sunt descrise ca atare, drept traiecte digestive de comunicare anormală (prin care se scurge nefiresc indexul opac), entero-enterale (între două anse intestinale), entero-colonice (între intestinul subţire şi colon) sau extradigestive (în fosele ischio-rectale, în vagin etc.).

Alte investigaţii

- *biopsia intestinală* – se practică atunci când zona intestinală este abordabilă;
- *explorarea absorbţiei intestinale* (cu acizi graşi marcaţi, testul Schilling pentru vitamina B_{12}, dozarea Fe seric şi test radioizotopic de absorbţie a fierului marcat – ^{59}Fe, testul cu D-xiloză) – permite aprecierea gravităţii tulburărilor funcţionale;
- *explorarea fenomenului de exsudare proteică intestinală* (test radioizotopic cu ^{51}Cr);
- *explorarea hematologică*: numărătoarea hematiilor (*anemie*), a leucocitelor (*leucocitoză*).

Diagnostic

Diagnosticul pozitiv se bazează pe:

- elementele clinice – diaree în puseuri, febră, dureri abdominale, tulburări nutriţionale, prezenţa unor fistule perirectale şi/sau exulceraţii perianale;
- examenul radiologic esenţial: tranzitul intestinal baritat; testele de absorţie şi de exsudare proteică.

Diagnosticul diferenţial se face cu:

- rectocolita ulcero-hemoragică, unde domină sindromul rectosigmoidian, iar rectoscopia şi examenul radiologic (clisma baritată) sunt definitorii;
- tuberculoza ileocecală, diagnostic diferenţial dificil, bazat pe examenul bacteriologic al scaunului, examenul radiologic intestinal şi, eventual, documentarea unor leziuni tuberculoase pe radiografia toracică;
- enteropatia glutenică;
- unele procese neoplazice ale intestinului (carcinoidul, adenocarcinomul, limfom).

Evoluţie şi complicaţii

Este descrisă o evoluţie variabilă, capricioasă, cu *recurenţe şi faze de remisiune*, după cum este descrisă o *formă continuă*.

Complicaţiile sunt:

- *locale*:
  - fistule: externe (perianale); interne;
  - abcese: periintestinale;
  - ocluzia intestinală;
  - hemoragia intestinală (rareori);
- *generale*:
  - sindromul de malabsorbţie;
  - amiloidoza renală.

Scanned with OKEN Scanner

Rectocolita ulcero-hemoragică

Definiţie: Rectocolita ulcero-hemoragică (RCUH) este definită ca o boală inflamatorie a rectului şi colonului, de cauză (în mare parte) necunoscută, cel mai adesea localizată distal (este obligatorie prinderea rectului), dar care se poate extinde proximal, încât să cuprindă întregul colon, manifestată prin *durere abdominală*, *diaree* şi *rectoragii*.

Etiopatogenia este neclară. Următorii factori etiologici au fost propuşi:
- factorul infecţios (viral);
- elementul familial;
- factorul genetic (răspunzător de scăderea secreţiei de Ig A);
- factorul psihic (teoria psiho-somatică);
- ***factorul imuno-alergic.***

Teoria imunologică pare a fi cea mai plauzibilă. Alergenul determinant ar rezulta din contactul mucoasei (colo)rectale cu unele tulpini de colibacili (tulpina 014), care ar determina anticorpi atât faţă de E. coli, cât şi faţă de mucoasa colonului (ac. antimucoasă).

Anatomie patologică

Topografia leziunilor: rectul este interesat în proporţie de 98%; de la rect, leziunile de RCUH au o extindere ascendentă, până la a cuprinde întregul colon.

Macroscopic: leziunile caracteristice sunt ulceraţiile, intens hemoragice, superficiale; interesează mucoasa şi submucoasa; al doilea tip de leziuni sunt pseudopolipii, formaţiuni proeminente, sesile, de mărimi variabile, având o culoare roşie; aceste formaţiuni inflamatorii sunt friabile şi foarte sângerânde.

Mucoasa colonului este edematiată, congestionată, cu mici sufuziuni sangvine, sângerând la cea mai mică atingere.

Microscopic:

Leziunile microscopice elementare constau din:
- *vasodilataţie şi hemoragii*;
- *hipersecreţie de mucus*, care este consecutivă dilataţiilor glandulare (până la un aspect microchistic);
- *inflamaţia criptelor lui Lieberkühn* (cu celule de tip limfoplasmocitar, neutrofile, macrofage); s-a presupus că leziunea iniţiatoare a inflamaţiei criptice (adevărate *abcese criptice*) este o vasculită focală sau o tromboză vasculară focală; modificările acestea, odată iniţiate, progresează către distrucţia ţesuturilor locale, cu necroza epiteliului;
- *leziuni de tip ulcerativ*, care constau din: mici abraziuni ale mucoasei (la debut), care se transformă în exulceraţii şi apoi în ulceraţii întinse, dar care nu depăşesc submucoasa, în profunzime.

Procesul morfopatologic descris mai sus are o evoluţie continuă, se extinde permanent, inclusiv în perioadele de acalmie ale afecţiunii.

Tablou clinic

RCUH este o afecţiune cu o mare variabilitate în tabloul clinic, de la o formă cu puţine simptome clinice (fără afectarea dezagreabilă a calităţii vieţii), până la tablouri clinice de severitate agresivă, inclusiv forme fulminante, rapid fatale.

Elementele-cheie ale diagnosticului clinic în RCUH sunt reunite în cadrul ***sindromului rectosigmoidian:***

Diaree cu scaune sanguinolente (se confundă cu dizenteria);
Tenesme;
Dureri abdominale.

Diareea + rectoragia. Importanţa rectoragiei şi a diareei este variabilă, mergând de la emisia a câteva scaune pe zi, rău formate, până la emisia a 20 scaune pe zi, formate din conţinut lichidian, sânge sau puroi.

Examenul scaunului (esenţial), care evidenţiază toate cele trei elemente patognomonice: ***sânge + mucus + puroi*** – în cantitate variabilă (în funcţie de intensitatea şi întinderea procesului inflamator al colonului), este un puternic indiciu al existenţei leziunilor de RCUH.

Examenul scaunului înseamnă a preciza frecvenţa, aspectul şi volumul scaunelor.

În RCUH, forma uşoară, scaunul este format cu conţinut redus de mucus şi sânge.

În RCUH, forma rectală, scaunul constă dintr-o emisie de sânge şi mucus, fără materii fecale.

În RCUH, forma severă, scaunele sunt neformate, păstoase sau apoase, cu sânge, mucus, puroi.

Scaunele voluminoase, cu mult sânge, indică prezenţa unor leziuni extinse de RCUH.

Diareea poate fi unicul simptom, ca primă manifestare de RCUH în 30-40% din cazuri; *rectoragia,* ca primă manifestare, se întâlneşte în 25-40% din cazuri, iar în cursul evoluţiei, este simptomul dominant la peste 55% din cazuri.

Tenesmele sunt mai frecvente când leziunile rectale sunt mai exprimate.

Durerea abdominală are caracter colicativ, sediu în hipogastru/flancul stâng; este declanşată de nevoia de defecaţie şi este uşurată de evacuarea intestinului.

La 25% din cazurile de RCUH, simptomele de mai sus pot fi absente, bolnavul având doar oboseală şi slăbiciune.

Alte simptome şi semne de boală:

- *manifestări gastro-duodenale:* anorexie, balonări, greţuri, vărsături;
- *simptome generale:* febră, starea generală alterată, paloare, hipotensiune arterială;
- *manifestări sistemice:* reumatoide, rash-uri cutanate, iridociclite, eritem nodos, urticarie.

Examenul clinic

Aspectul general al bolnavului este acela al unei persoane palide, cu deficit ponderal, cu stare de anxietate (în timpul dialogului).

Scanned with OKEN Scanner

Examenul abdomenului pune în evidenţă sensibilitate pe traiectul colonului stâng, pe sigmoid în special; palparea sigmoidului şi a descendentului dă o senzaţie de tub rigid. În megacolonul toxic se constată o distensie abdominală în etajul superior.

Ficatul poate fi palpabil, hepatomegalia fiind explicată de procesul de steatoză.

Tuşeul rectal se practică cu dublu scop:

- de a exclude o altă afecţiune care se manifestă prin rectoragie (cancer rectal, hemoroizi interni sângerânzi);
- de a descrie aspectele caracteristice RCUH: caracterul tactil rugos al mucoasei rectale, cu infiltraţie edematoasă sau fibroasă; examinatorul extrage sânge, mucus şi puroi pe mănuşă.

Rectoscopia

Este un examen de mare importanţă, definitoriu, care duce la precizarea diagnosticului.

Rectoscopia se completează cu biopsie, acolo unde este cazul, şi se impune ca o necesitate pentru diagnosticul diferenţial sau litigios (asocierea cu cancerul rectal).

Fibroendoscopia colonului oferă date suplimentare asupra extinderii anatomice a leziunilor pe colon. În plus, se mai confirmă un aspect esenţial al RCUH – continuitatea leziunilor; polipii inflamatori sunt descoperiţi mai frecvent, iar asocierea RCUH + cancer de colon este un alt obiectiv, la care trebuie să răspundă colonoscopia.

Aspectul endoscopic al mucoasei rectale afectate de RCUH va fi analizat în comparaţie cu aspectul normal al mucoasei rectale:

Mucoasa rectală normală	Mucoasa rectală în RCUH
• *culoare roz*; • *desen vascular vizibil prin transparenţa mucoasei*; • *absenţa sângerării la atingerea cu rectoscopul sau cu tamponul de vată.*	• *culoare roşie-purpurie*; • *absenţa desenului vascular vizibil*; • *sângerare la contactul cu rectoscopul*; • *denivelarea granulară a mucoasei edemaţiate*; • *prezenţa de ulceraţii care sângerează*; • *dispariţia sau distorsionarea valvelor Houston*; • *prezenţa de mamelonări polipoide*; • *în lumenul intestinal se poate observa mucus, sânge, puroi, care se scurg continuu din amonte.*

Semnele cardinale pentru diagnostic în faza acută a RCUH sunt:

- friabilitatea mucoasei;
- sângerarea difuză (spontană sau la atingere);
- prezenţa ulceraţiilor.

În leziunile cronice lumenul intestinal devine mai îngust, tubular, apar stricturi şi reacţie polipoidă frecventă.

Examenul radiologic

Explorarea radiologică în RCUH debutează (ca şi în boala Crohn) cu o *radiografie abdominală simplă („pe gol")*. Această examinare simplă are justificare pentru

situaţiile în care se suspicionează dilataţie acută toxică a colonului (megacolon toxic), complicaţie a RCUH (evidenţiată de conţinutul gazos ce produce o distensie importantă a colonului transvers), care contraindică efectuarea celui de al doilea examen esenţial în RCUH – clisma baritată.

Clisma baritată

Este o metodă complementară (a rectoscopiei) esenţială, ce se practică pentru a rezolva următoarele obiective-cheie ale diagnosticului:

- afirmarea diagnosticului pozitiv de RCUH, pe baza unor modificări caracteristice, patognomonice pentru RCUH;
- localizează extinderea în amonte pe colon a rectocolitei;
- coexistenţa cu cancerul de colon (un reper anatomic pentru a justifica colonoscopia cu biopsie, din zonele suspecte).

Elementele de semiologie anatomo-radiologică sugestive pentru RCUH se obţin prin:

- *examinarea colonului în lumen plin* (starea de umplere completă cu bariu a colonului):
  - absenţa haustrelor;
  - contur dinţat, prin prezenţa ulceraţiilor în spiculi;
  - contur neted al colonului (în leziunile avansate de RCUH cu microcolie);
- *după evacuarea substanţei de contrast*:
  - absenţa haustrelor – persistă;
  - ulceraţii ale mucoasei cu aspect de spiculi sau „în buton de cămaşă" (pătrund până la submucoasă);
  - aspectul de *dublu contur*, realizat de fuzionarea ulceraţiilor în submucoasă, încât un contur este dat de bariul ce tapetează mucoasa, iar al doilea contur este dat de fuzionarea craterelor cu bariu ajunse la submucoasă;
  - pseudopolipi.

Aspectul general al colonului în RCUH arată următoarele semne cvasiconstante: diminuarea calibrului, aspectul tubular al colonului, distensibilitatea scăzută la umplerea cu bariu, scurtarea colonului (microcolie), scăderea tonusului colonului (pacientul nu evacuează bariul la solicitare).

Elementele patognomonice sunt:

- *ulceraţiile „în buton de cămaşă"*;
- *imaginea de dublu contur*.

După o evoluţie îndelungată a RCUH, colonul capătă un contur linear, calibru redus, unghiurile devin rotunjite şi aspectul general este de microcolie.

Alte examene paraclinice

Examenul sângelui evidenţiază: VSH accelerată moderat, anemie, leucocitoză, eozinofilie (în puseele de activitate a bolii), trombocitoză cu fenomene de coagulare intravasculară diseminată, tulburări electrolitice (hiponatremie, hipokaliemie), hiposerinemie, cu creşterea α_1 şi α_2 globulinelor.

Complicaţii

Sunt posibile complicaţii acute şi cronice, la nivel local sau sistemice.

Scanned with OKEN Scanner

Complicaţiile locale sunt:

Acute	*Cronice*
• Abcese perianale	• PSEUDOPOLIPII
• Fistule perianorectale	• STENOZELE (rare)
• Fistule rectovaginale	• CANCERUL (malignizarea RCUH)
• Fisuri anale	
• DILATAŢIA ACUTĂ TOXICĂ DE COLON (MEGACOLONUL TOXIC)	
• HEMORAGIA MASIVĂ	
• PERFORAŢIA	

Cele mai de temut sunt *complicaţiile locale*, grave (*dilataţia acută, hemoragia şi perforaţia*), care transformă rapid RCUH dintr-o afecţiune medicală într-o urgenţă chirurgicală.

Complicaţiile sistemice sunt cronice şi la distanţă de procesul patologic în cauză, determinând o analiză clinică completă a bolnavului. Aceste manifestări sistemice cuprind:

1)– manifestări cutanate: eritem nodos, pioderma gangrenosum;
2)– leziuni oculare: irită, episclerită;
3)– manifestări articulare: artrite, spondilită ankilozantă;
4)– afectare hepatică: steatoză, hepatită cronică agresivă, ciroză postnecrotică, pericolangită, colangită sclerozantă;
6)– manifestări hematologice (prezentate la examenul sângelui); ANEMIE, LEUCOPENIE, TROMBOCITOZA
5)– amiloidoză renală.

Diagnostic

Diagnosticul pozitiv se susţine pe următoarele elemente:

- sindromul rectosigmoidian;
- vizualizarea scaunelor (de către medic) – aspectul caracteristic sânge + puroi + mucus;
- examenul obiectiv al abdomenului;
- RECTOSCOPIE (± colonoscopie);
- CLISMĂ BARITATĂ;
- semne generale, manifestări extraintestinale.

Diagnosticul diferenţial are în vedere următoarele afecţiuni:

- dizenteria bacilară (coprocultura pozitivă);
- cancerul rectal (rectoscopia + biopsia şi examenul histopatologic);
- colita ischemică;
- tromboza mezenterică (evoluţie acută, brutală, dramatică);
- polipoza intestinală (cu pseudopolipii inflamatori);
- hemoroizii (sângerânzi);
- cu *boala Crohn localizată pe colon* (tabelul 5.4).

Scanned with OKEN Scanner

Tabel 5.4 – *Diagnosticul diferenţial între RCUH şi boala Crohn*

Manifestare	RCUH	B. Crohn
CLINICĂ		
Rectoragia	frecventă	mai rară
Diareea	frecventă	frecventă, dar uşoară
Durerea abdominală	uşoară	severe
Mase abdominale palpabile	absente	prezente (aprox. 30% din cazuri)
RADIOLOGICĂ		
Continuitatea leziunilor	prezentă	leziuni discontinue, segmentare
Pseudopolipi	prezenţi	rareori
Stenoze	excepţionale	frecvente
Fistule interne	foarte rare	frecvente
Afectarea rectului	afectat	rareori
ENDOSCOPICĂ		
Uniformitatea leziunilor	prezentă	discontinue
Fragilitatea mucoasei	frecventă	absentă

Scanned with OKEN Scanner

CAPITOLUL 6

BOLI DE NUTRIȚIE ȘI METABOLISM

Diabetul zaharat

Consideraţii fiziopatologice şi etiologice

PANCREASUL a fost „descoperit" în etiopatogenia diabetului zaharat abia în a doua jumătate a secolului trecut, mai ales prin experienţa celebră (1889) de extirpare/reimplantare a glandei, având drept consecinţe producerea comei diabetice, respectiv prevenirea instalării comei, prin practicarea acestor intervenţii la câine (Von Mehring şi Minkowski).

Numărul de insule Langerhans necesare funcţionării normale a pancreasului endocrin este de 5×10^5 (numărul minim de insule Langerhans folosite astăzi ca material de transplant) pînă la $2{,}5 \times 10^6$, în medie 1 milion.

Celulele insulelor Langerhans au fost denumite: A (secretă glucagon), B sau beta (secretă INSULINA), C (gastrina), D (VIP-vasoactive intestinal polipeptide), P (bombesina), PP (polipeptid pancreatic), S (secretina).

Insulina

Structura chimică plană a insulinei este constituită din 2 lanţuri polipeptidice: **lanţul A** (*21 aminoacizi*) şi **lanţul B** (*30 aminoacizi*), unite prin două punţi disulfidice.

Insulina este secretată sub formă de **proinsulină**, adică lanţ A + lanţ B + *connecting peptide* (peptida C), ce posedă 33 aminoacizi (aa), interpusă între zona C-terminală (coada) lanţului B şi zona N-iniţială a lanţului A (capul lanţului A).

Secvenţa *aa* în cele trei lanţuri polipeptidice (fig. 6.1) – A, B şi peptida C – este esenţială pentru:

a) utilizarea terapeutică la om a insulinelor porcină şi bovină, care diferă numai printr-un *aa* (*alanină* la insulina de porc faţă de *treonină* la om în poziţia B_{30}) şi respectiv 3 *aa* diferiţi (poziţiile A_8, A_{10}, B_{10} la cea bovină), faţă de insulina umană.

b) demonstrarea acţiunii antigenice a insulinelor cu anomalii de sinteză, eliberare defectuoasă (rupere incompletă, cu fragmente de proinsulină) sau „clivare" inadecvată a *aa* dintre peptida C şi lanţul A al insulinei active.

Referitor la efectul biologic şi stabilitatea insulinei active, mai trebuie menţionate:

1) necesitatea păstrării structurii spaţiale conferite de cele trei punţi disulfidice (din care, una între *aa* 6-11 din lanţul A), întrucât desfacerea uneia din cele trei punţi duce la inactivitatea insulinei; de asemenea, modularea spaţială (secundară,

Scanned with OKEN Scanner

terţiară), sub formă de dublu helix (descoperită şi recunoscută recent), diferită de structura plană (Sanger) şi primară (reprezentată în fig. 6.1), atestă constatarea că insulina circulantă are o altă configuraţie decât cea secretată de pancreas;

2) păstrarea structurii de suprafaţă a moleculelor de insulină, prin grupurile polare şi nepolare pe care le posedă, oferă posibilitatea transformării din monomer în dimer (iar în prezenţa Zn în hexamer), asigurând reactivitatea în soluţii.

Insulina suferă un metabolism propriu, caracteristic, pornind de la sinteză, eliberare bifazică, transport şi degradare, dar cu un randament metabolic optim (cu mecanisme şi ipoteze încă controversate, inclusiv în explicarea acţiunii celulare).

Valoarea plasmatică, *à jeun*, este de **20 μU/ml** (insulinemia = **5-25 μU/ml**). După o încărcare cu glucoză, insulinemia urcă la **60-80 μU/ml**, în 30 minute.

Se apreciază că secreţia zilnică totală ajunge la 1 U/kg corp, adică **60-70** U/24 h, la adultul mediu ponderal, sănătos.

Pentru înţelegerea patofiziologiei diabetului zaharat, cititorul va aborda *ACŢIUNILE BIOLOGICE ale INSULINEI*, mergând, de la simplu şi esenţial (fiziologia şi biochimia elementară a hormonului), la complex şi încă ipotetic (mecanismele biologiei moleculare), şi apoi va face cunoştinţă cu noţiunile legate de CARENŢA ABSOLUTĂ DE INSULINĂ.

Privind *ACŢIUNILE BIOLOGICE ALE INSULINEI,* ne vom opri, într-o primă etapă, la cunoştinţele elementare şi fundamentale legate de:

a) acţiunea insulinei asupra celor **trei metabolisme** (**GLUCIDIC, LIPIDIC, PROTEIC**);

b) acţiunea insulinei asupra celor **trei compartimente** (FICAT, ŢESUT ADIPOS, ŢESUT MUSCULAR).

Acţiunile metabolice (*anabolice*) ale insulinei se exercită asupra:

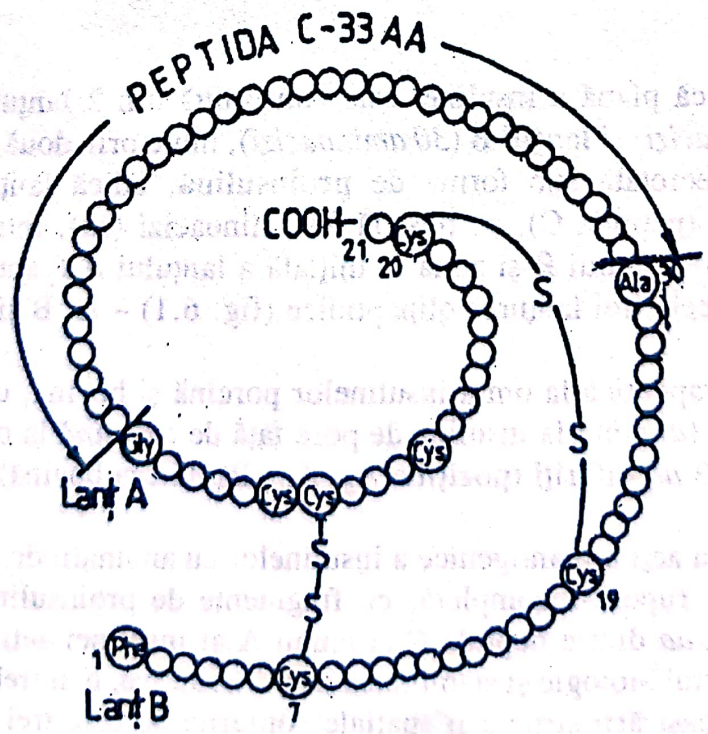

Fig. 6.1 – *Connecting peptide (peptida C, 33 aa), interpusă între capul lanţului A şi coada lanţului B.*

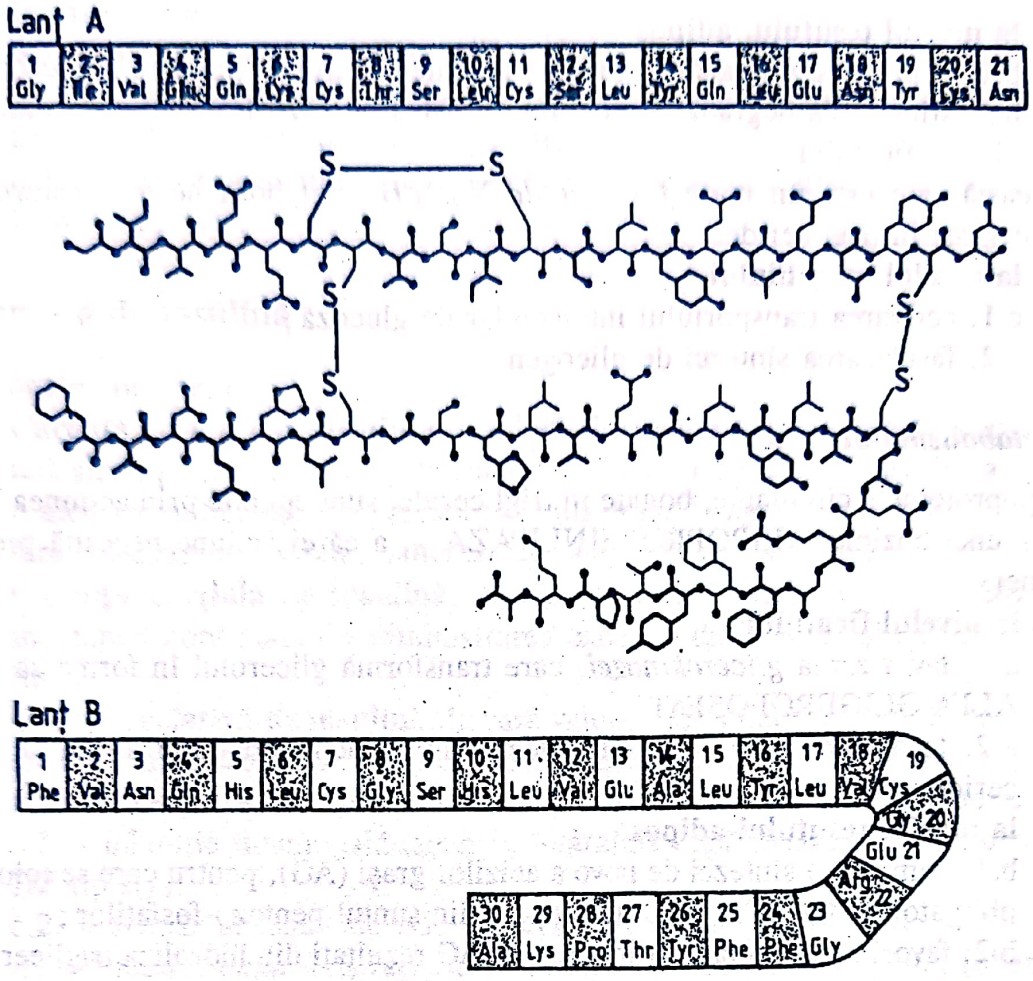

Fig. 6.2 – *Structura primară (secvenţa aminoacizilor) a insulinei de porc, având lanţul A (21 aa) şi lanţul B (30 aa) unite prin punţi disulfidice; de menţionat alanina (Ala) în poziţia 30 (B), care este înlocuită la om prin treonină (Thr).*

Metabolismului glucidic

a) **la nivelul ficatului**

Chiar în absenţa insulinei, membrana hepatocitară este permeabilă pentru glucoză, dar în prezenţa hormonului se realizează:

a.1. stimularea transportului intracelular de glucoză;

a.2. stimularea activităţii *hexokinazei*, având ca efect *fosforilarea* glucozei în *glucozo-6-fosfat*;

a.3. stimularea *fosfofructokinazei*: fructoză ⇒ fructozo-6 P

⇓

fructozo 1-6 DP

a.4. stimularea glicogenogenezei (*glicogensintetaza*) şi a depunerii glucozei sub formă de glicogen; concomitent, inhibă *glicogenfosforilaza* (enzima de „rupere" a glicogenului);

a.5. inhibarea *neoglucogenezei* prin blocarea enzimelor, fiziologic ireversibile (enzime-cheie), ale neoglucogenezei: *piruvat carboxilaza, fosfoenol piruvat carboxikinaza* şi *fructozo 1-6 difosfataza*;

a.6. degradarea glucozei pe calea pentozo-fosfatică.

Rezultanta acţiunilor de mai sus este favorizarea stocajului şi utilizarea glucozei, în scop anabolic, de către ficat.

Scanned with OKEN Scanner

b) **la nivelul ţesutului adipos**
b.1. stimularea degradării glucozei pe cale anaerobă (Embden-Meyerhof);
b.2. stimularea degradării glucozei pe calea pentozo-fosfatică, prezentă şi la nivelul ficatului.

Această cale este un mare *furnizor de NADPH*, metabolit necesar esterificării acizilor graşi în trigliceride.

c) **la nivelul muşchiului**
c.1. activarea transportului intracelular de glucoză;
c.2. favorizarea sintezei de glicogen.

Metabolismului lipidic

Lipoproteinele circulante, bogate în trigliceride, sunt epurate prin acţiunea hidrolitică a unei enzime – LIPOPROTEINLIPAZA –, a cărei acţiune necesită prezenţa insulinei.

a) **la nivelul ficatului**
a.1. favorizarea *glicerokinazei*, care transformă glicerolul în forma sa activă ALFA-GLIGEROFOSFAT;
a.2. favorizarea reesterificării glicerolului şi depunerea sub formă de trigliceride.

b) **la nivelul ţesutului adipos**
b.1. stimularea sintezei de novo a acizilor graşi (AG), pentru care se foloseşte, obligatoriu, NADPH, rezultat copios din şuntul pentozo-fosfaţilor;
b.2. favorizarea captării adipocitare a AG rezultaţi din hidroliza trigliceridelor circulante, sub acţiunea favorizantă a insulinei asupra lipoproteinlipazei;
b.3. favorizarea acţiunii de esterificare a glicerolului cu alfa-glicerofosfatul rezultat din glicoliză. Toate cele trei acţiuni principale descrise mai sus asigură lipogeneza, deci depunerea de ţesut gras rezultat din metaboliţii glucidici (glicerofosfat, NADPH).
b.4. inhibarea enzimei *triglicerid lipaza tisulară.*

c) **la nivelul muşchiului** favorizează ciclul lui Randle (glucoză-acizi graşi), concept după care, sub influenţa insulinei, oxidarea glucozei este accelerată, iar cea a AG este diminuată (esterificarea în trigliceride este sporită) şi, invers, acizii graşi din plasmă, în exces, când afluează către muşchi (în carenţa de insulină, diabet zaharat instabil, exces de hormoni lipolitici), frânează captarea glucozei şi oxidarea sa în celula musculară. Astfel se explică intoleranţa la glucoză observată în anumite situaţii patologice.

Metabolismului protidic

a) **la nivelul ficatului**

Printr-un mecanism de facilitare a pătrunderii aminoacizilor prin membrana celulară şi a proceselor de fosforilare oxidativă, creşte sinteza hepatică a proteinelor, favorizând anabolismul şi scăzând ureogeneza hepatică. Prin acţiunea indirectă de inhibare a transformării aminoacizilor în cetoacizi (calea dezaminării oxidative), insulina diminuează cataboliţii (*acidul piruvic,* derivat din alanină), necesari neoglucogenezei.

Scanned with OKEN Scanner

b) **la nivelul muşchiului**
b.1. facilitează utilizarea aminoacizilor exogeni în sinteza protidică musculară;
b.2. favorizează sinteza de mARN necesar pentru a transmite codul sintezei polipeptidice, de la ADN la ribosomi;
b.3. conservă masa musculară prin evitarea risipei de aminoacizi şi a catabolismului proteic.

Carenţa de insulină

Se poate considera:
a) **Carenţa absolută de insulină**, rezultată din pancreatectomia totală experimentală şi, pe plan clinic, diabetul zaharat tip I (insulino-dependent), în care există o afectare/deficienţă cvasicompletă a insulelor Langerhans (ereditară, imunitară, inflamatorie-virală, pancreatectomie de necesitate etc.);
b) **Carenţa parţială de insulină**, ce caracterizează unele cazuri de DZ tip I, incomplet controlate de administrarea exogenă de insulină şi cazurile de DZ tip II;
c) **Carenţa relativă de insulină**, în care valorile secreţiei pancreatice de insulină sunt normale sau chiar sporite (hiperinsulinism), fără îndeplinirea acţiunilor metabolice cunoscute, anomalie rezultată printr-o serie întreagă de deficienţe:
c.1. – inhibiţie funcţională (secreţie întârziată după încărcarea cu glucoză, în DZ tip II);
c.2. – număr anormal de mic de receptori (*down phenomena*: *hiperinsulinismul scade numărul de receptori*), afinitate scăzută a receptorilor (obezitate) sau blocarea receptorilor prin anticorpi anti-receptori;
c.3. – insulino-rezistenţă:
– prereceptor (prin ac. antiinsulinici sau factori de inactivare);
– postreceptor (afectarea fenomenelor biochimice intracelulare).

Carenţa absolută de insulină are următoarele consecinţe:
1. Hiperglicemia (prin scăderea utilizării, glicogenoliză, neoglucogeneză);
2. Scăderea ponderală (sporirea catabolismului proteic şi lipoliza ţesutului adipos);
3. Topirea ţesutului adipos (diminuarea liposintezei şi creşterea lipolizei).

Pe plan biochimic, aceste consecinţe se realizează prin carenţa absolută de insulină la principalele organe-ţintă (în sens centripet, de la periferie: ţesut gras, ţesut muscular, spre centru: ficat), având ca efecte:
a) **la nivelul ţesutului adipos**:
- suprimarea sintezei de trigliceride;
- scăderea producţiei de acizi graşi (prin lipsa $NADPH_2$, rezultat din catabolismul glucozei prin şuntul pentozo-fosfaţilor) şi a încorporării lor în ţesutul adipos;
- activarea lipolizei, punerea în circulaţie de glicerol şi acizi graşi liberi (aflaţi în imposibilitate de reesterificare prin lipsa glicerofosfatului, furnizat normal de glicoliză).

b) **la nivelul muşchiului**:
- scăderea pătrunderii aminoacizilor în celulă, care rămânând în circulaţie, vor fi preluaţi de ficat;

Scanned with OKEN Scanner

- scăderea pătrunderii intracelulare a glucozei şi utilizarea preferenţială, ca material energetic, a acetyl-CoA şi a corpilor cetonici, proveniţi din catabolismul acizilor graşi;
- sporirea glicogenolizei şi catabolismului proteic (bilanţ azotat negativ) cu topirea maselor musculare.

Tabel 6.1 – *Lista enzimelor stimulate sau inhibate de insulină**

	Stimulare	**Inhibare**
METABOLISMUL GLUCIDIC Glicoliza şi glicogeneza	Hexokinaza Glucokinaza Fosfofructokinaza Glicogensintetaza Piruvatkinaza G-6-P dehidrogenaza Lactatdehidrogenaza	Piruvatcarboxilaza Fosfo-enol-piruvat carboxikinaza Fructozo-1,6-difosfataza Glucozo-6-fosfataza
METABOLISMUL LIPIDIC	**Lipogeneza** Acetil-CoA ligaza Acetil-CoA carboxilaza Acetil-CoA sintetaza Piruvat dehidrogenaza Piruvat carboxilaza Enzima malică Lipoprotein lipaza Hidroximetil-glutaril CoA reductaza Hidroximetil-glutaril CoA reductazkinaza	**Lipoliza** Lipaza Fosfolipaza A1
METABOLISMUL PROTIDIC	**Sinteza proteică** Tirozin-aminotranferaza Enzime ribozomale	**Degradare proteică** Serindehidraza Catepsina D Fosfataza acidă
METABOLISMUL ADN ŞI ARN	ARN-polimeraza Enzime de ARNt-sinteză	
METABOLISMUL AMP-ciclic		cAMP-diesteraza cAMP-proteinkinaza Nucleozid-difosfat kinaza

* după Goldfine, 1981

c) **la nivelul ficatului:**

- sporeşte (nedorit) producţia de glucoză prin: *glicogenoliză*, desfacerea glucozo-6 fosfatului, *neoglucogeneză*, consecutiv acţiunii hormonilor (în exces) glicogenolitici (glucagon, adrenalină) şi activării enzimelor suprimate în prezenţa insulinei (glicogen fosforilaza, glucozo-6 fosfataza, piruvat carboxilaza, fosfoenol piruvat carboxikinaza, fructozo 1-6 difosfataza).

Scanned with OKEN Scanner

- sporeşte *beta-oxidarea acizilor graşi liberi*, rezultaţi din lipoliza masivă, având ca efect nedorit supraproducţia de acetyl-CoA, ce tinde să „capteze" ciclul Krebs, *via oxalacetat*, dar se produce o „gripare" prin inhibiţia *citratsintetazei* (enzima de „pornire" a acestei căi metabolice importante) de către excesul de acizi graşi, în lipsa insulinei. Această supraproducţie de acetyl-CoA va fi deviată spre o altă cale metabolică:
  • condensarea moleculelor de acetyl-CoA în acetoacetyl-CoA, precursorul celor trei corpi cetonici: **1. Acetoacetat; 2. Acid betahidroxibutiric** (rezultat din **1** prin captare de H_2); **3. Acetona** (rezultată din **1** prin decarboxilare).
- sporeşte captarea hepatică a aminoacizilor (ce nu mai sunt preluaţi de masa musculară) şi metabolizarea prin *dezaminare oxidativă*, având ca rezultat formarea de *cetoacizi*, care intră în calea *neoglucogenezei*, la nivel de piruvat. Resturile amino-, rezultate din dezaminare, se orientează către calea *ureogenezei* (Krebs-Henseleit), explicând unul din mecanismele creşterii ureei sangvine în diabetul zaharat dezechilibrat, cu cetoacidoză şi carenţă importantă de insulină.

Efectele pe termen lung ale carenţei absolute de insulină determină apariţia complicaţiilor consecutive **macroangiopatiei** şi **microangiopatiei diabetice** prin afectarea vasculară de către anomaliile metabolice induse de lipsa insulinei endogene şi aportul insulinei exogene (vezi *infra*):

- acumularea de lipide, glicozilarea proteinelor în pereţii vaselor mari: aortă, coronare, arterele cerebrale şi arterele periferice;
- hiperglicemie cronică, ce antrenează sinteza anormală de glicoproteine, reducerea glucozei în sorbitol, ce se acumulează în membrana bazală a capilarelor (microangiopatie renală şi oculară) şi nervi (neuropatie).

Analogi de insulină

Insulina lispro

Insulina umană este o proteină.

Proteinele sunt secvenţe de aminoacizi care, în cazul insulinei umane, reprezintă „cărămizile" lanţurilor A şi B din structura acestui hormon (fig. 6.1, 6.2 şi 6.3).

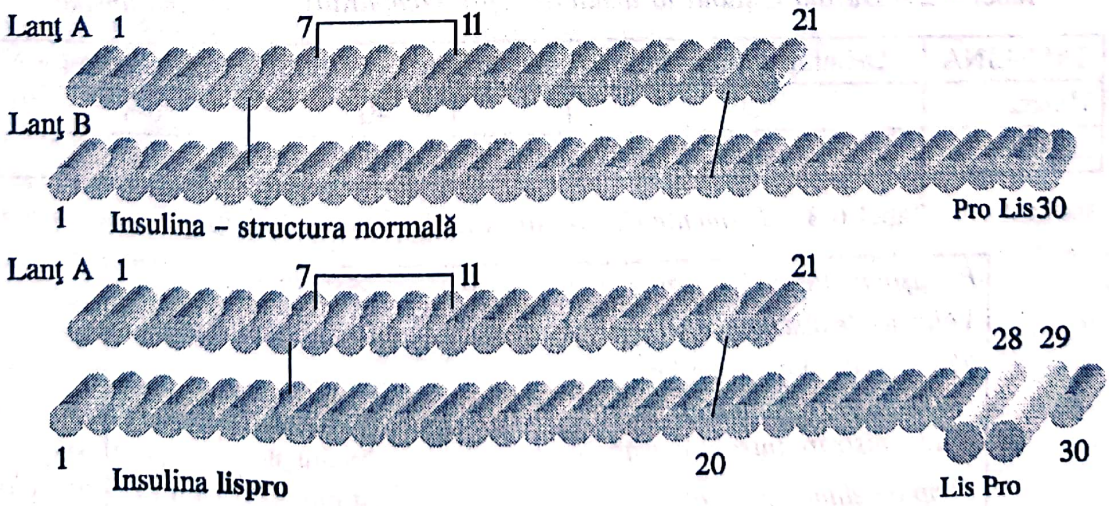

Fig. 6.3 – *Insulina umană şi insulina lispro*

Moleculele de insulină sunt dispuse în perechi sau dimeri. Această determinare (în dimeri) este asigurată de existenţa prolinei în poziţia B_{28}, aproape de -COOH terminal al lanţului B din insulina umană, ceea ce conferă o structurare adecvată benzii β-terminale a lanţului B (promotoare a dimerizării), interesând reziduul de aminoacizi B_{24}-B_{26}. Această configuraţie structurală adecvată face posibilă alinierea a două molecule de insulină în zona benzii β-terminale, într-o orientare antiparalelă, realizând forma stabilă a dimerului nonpolar de insulină umană. Tot în acest punct, dimerul nonpolar interacţionează cu zincul, pentru a forma hexamerul de insulină, ceea ce permite stocarea insulinei umane în forma sa farmaceutică, regăsită în flacoanele de insulină cristalină umană (cu acţiune rapidă).

Descriere

Insulina lispro, un produs rezultat prin inginerie genetică, este sintetizată de o tulpină inofensivă de E. coli, special creată şi modificată genetic în laborator, prin adăugarea unor gene (tehnica ADN recombinant) pentru a produce o insulină sintetică, cu secvenţa modificată (inversată) a celor doi aminoacizi din poziţia B_{28} şi B_{29}, prolina şi lizina. Rezultă un produs denumit iniţial *„insulin analog Lys (B_{28}), Pro (B_{29})"*, denumire schimbată rapid în *insulină Lys-Pro* şi, în sfârşit, termenul actual, unanim acceptat, **insulina lispro**.

Insulina lispro are aceeaşi formulă chimică generică ($C_{257}H_{383}N_{65}O_{77}S_6$) şi aceeaşi greutate moleculară (GM = 5808) cu insulina umană.

Elemente de farmacologie clinică caracteristice insulinei lispro

Farmacokinetică şi farmacodinamie

Insulina lispro, administrată subcutanat, are o activitate antidiabetică echipotentă cu insulina umană: *1 unitate de lispro are acelaşi efect de scădere a nivelului de glucoză ca şi insulina umană*, dar acest efect este mult mai rapid şi cu o durată mai scurtă.

Insulina lispro se absoarbe rapid la injectarea subcutanată, atingând concentraţii plasmatice de două ori mai înalte şi numai în jumătate de timp (60 minute), faţă de insulina umană solubilă (90-150 minute).

Farmacodinamiei speciale a insulinei lispro îi corespunde un efect metabolic de consum mai rapid şi mai abundent de glucoză, într-un interval de timp mai scurt.

Tabel 6.2 – *Durata acţiunii la insulina lispro comparativ cu insulina umană*

INSULINA	Debutul acţiunii (min)	Acţiune maximă (min)	Durata totală (ore)
Umană	30	120-140	6-8
Lispro	0-15	30-90	4

Tabel 6.3 – *Elemente de farmacokinetică a insulinei lispro*

Biodisponibilitate (la doze de 0,1-0,2 u/kg)	55%-77%
Volumul de distribuţie	0,26-0,06 l /kg
$T_{1/2}$ (la o doză de 0,1 u/kg):	
– *administrare subcutanată*	60 minute
– *administrare intravenoasă**	26 minute
Timp de eliminare totală	4 ore

* Identic cu al insulinei umane.

Scanned with OKEN Scanner

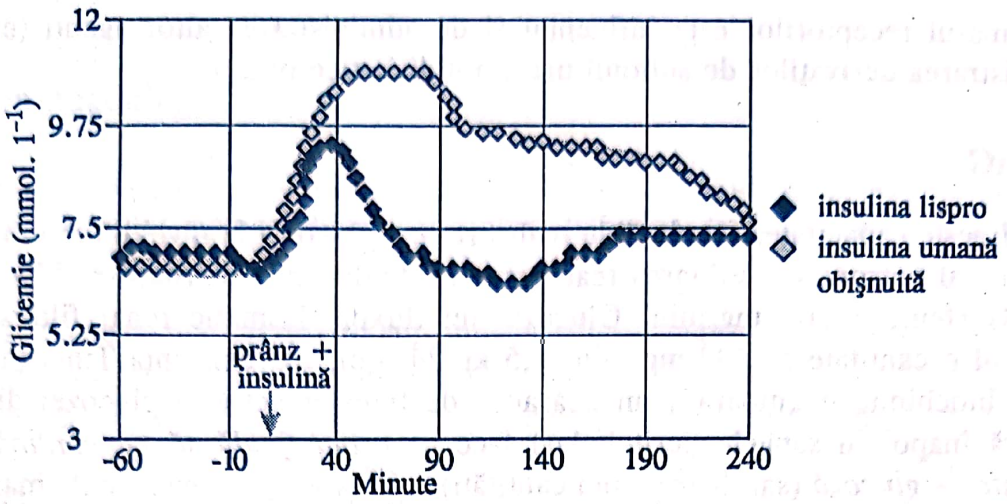

Fig. 6.4 – *Valorile glicemiei (evoluţia în timp după un prânz standard) când se administrează* ***insulina lispro****, comparativ cu insulina umană obişnuită* (după Herter C.D., 1997)

Aceste calităţi farmacokinetice fac ca *insulina lispro* să simuleze mai bine răspunsul normal al insulinei umane în timpul prânzului, determinând următoarele efecte:

- debutul acţiunii în 15 minute, timp în care pacientul ia prânzul, fără a mai fi nevoit să aştepte 30-60 minute de la injecţia cu insulină, întârziere corespunzătoare fazei „*lag*" (de decalaj) între injecţie şi concentraţia maximă în sânge de insulină umană obişnuită, atinsă după mai bine de 45-120 minute, interval care este abolit la insulina lispro; efectul maxim al insulinei lispro se menţine de la 30 minute până la 90 minute de la injectare (tabel 6.2);
- cu *insulina lispro* se obţin niveluri mai scăzute ale glicemiei (la 1 oră şi la 2 ore postprandial) decât cu insulina umană obişnuită (fig. 6.4);
- hipoglicemia nocturnă este mai rară.

Alte elemente de farmacokinetică sunt prezentate în tabelul 6.3.

Receptori de insulină

Receptorul de insulină se consideră a fi o glicoproteină cu GM ≈ 350.000. Această glicoproteină conţine două subunităţi α de 125.000 daltoni şi două subunităţi β de 90.000 daltoni.

Cooperarea negativă este un fenomen cvasicaracteristic pentru receptorii de insulină, reprezentând un mecanism de feed-back negativ, prin care afinitatea pentru insulină a receptorilor neocupaţi (restanţi) scade pe măsură ce un număr tot mai mare de receptori au fost deja ocupaţi de insulină.

Down regulation este un alt fenomen în scenariul relaţiei *insulină-receptori* şi constă în reglarea numărului de receptori de nivelurile cantitative ale insulinei circulante. Astfel, în *stările hipoinsulinemice* (cazurile netratate), numărul receptorilor creşte, iar în *stările hiperinsulinemice* (cum este cazul obezităţii de aport) numărul receptorilor scade, antrenând un cerc vicios, în care tot mai multă insulină este secretată (pentru a depăşi starea precară a numărului redus de receptori). Bolnavul obez, care începe să menţină dietă hipoglucidică şi să scadă în greutate, îşi diminuează nivelul ripostei hiperinsulinemice şi etalează un număr sporit de receptori cu afinitate insulinică crescută.

Scanned with OKEN Scanner

Numărul receptorilor este influenţat şi de administrarea altor agenţi (creşte la administrarea derivaţilor de sulfonil uree, antidiabetice orale).

TmG

Defineşte capacitatea maximă de reabsorbţie a glucozei la nivelul tubului contort proximal al nefronului. Valoarea reabsorbţiei este de TmG (bărbaţi) = 375 mg/min şi TmG (femei)=305 mg/min. Glucoza din fluxul plasmatic renal filtrează prin glomerul o cantitate de 100 mg/min (1,5 kg/24 ore), dar existenţa TmG (având ca suport biochimic o „moară", un „cărăuş" de transfer activ al glucozei din urina primară înapoi în sângele peritubular) face ca *urina finală să nu conţină nici o cantitate de glucoză* (sau foarte mici cantităţi). „Moara" are o capacitate maximă de transfer de 375 mg glucoză/minut, dar nu funcţionează decât rareori la această capacitate, ritmul „activităţii" fiind impus de debitele glucozate afluente la rinichi; acest ritm creşte atunci când oferta (aportul alimentar de glucoză) tinde să depăşească valoarea glicemiei de 180 mg% (frânată de riposta fiziologică de insulină), valoare echivalentă cu glicemia „prag", după care apare glucozuria.

În final, se poate conchide că noţiunea fundamentală a TmG este evocată în două situaţii critice:

1. depăşirea capacităţii de reabsorbţie maximă printr-o ofertă de peste 375 mg glucoză/min – cazul **diabetului zaharat**, cu carenţă de insulină;
2. defecţiuni, blocări ale „morii" de transport activ (o „boală de TmG", de fapt o tubulopatie renală cu afectarea transportului de retur al glucozei, din tubi în spaţiile peritubulare) – este cazul **diabetului renal,** fără nici o legătură cu secreţia de insulină (care se menţine în limite fiziologice, asigurând o glicemie normală, fără a se putea controla însă, eliminarea renală de glucoză, generând glucozurie, indiferent de aportul alimentar de glucoză).

Hb glicozilată (Hb A_1c)

Glicozilarea hemoglobinei se face printr-o legătură covalentă (fără intervenţia vreunei enzime) şi depinde de concentraţia glucozei pentru a atrage după sine creşterea procentului de Hb glicozilată peste valorile normale de 4-6% din totalitatea hemoglobinei, la *peste 10%* (12-15%) în prezenţa hiperglicemiei, valori ce se menţin (veritabilă memorie biologică) chiar după scăderea convenabilă a glicemiei, confirmând un diabet zaharat (chiar la valori fortuite normale ale glicemiei).

Glicozilarea Hb (ca şi a altor proteine) este o reacţie importantă, a cărei consecinţă practică este posibilitatea aprecierii glicemiei medii pe o perioadă lungă de timp (până la 120 zile, cât este durata de viaţă maximă a hematiei), în medie 6 săptămâni – 2 luni, ca diagnostic biochimic retrospectiv, în condiţiile controlului terapeutic al unui pacient cu diabet zaharat.

Termenul generic de Hb A_1c folosit pentru Hb glicozilată cuprinde:

- cifra 1, faptul că legătura D-glucozei cu Hb se face la primul carbon al glucozei;
- sufixul c, întrucât această Hb glicozilată este formată din fracţii diferite (A_1a, A_1b, A_1c), care se separă succesiv la electroforeza Hb, *Hb A_1c* fiind cea mai stabilă şi, practic, specifică.

Scanned with OKEN Scanner

Etiopatogenie

Global, s-a apreciat că etiologia a 50% din cazurile cu diabet zaharat o reprezintă ***ereditatea*** (familial, gemeni diabetici, cupluri diabetice, sistem HLA) şi 50% implică factorii de mediu (***dobândit***).

Constatările de mai sus au fost sprijinite de studiile genetice care s-au focalizat pe:

- relaţia dintre anumite antigene ale sistemului HLA (DR, D, B, C, A) şi susceptibilitatea individuală de a contracta DZ insulinodependent (fig. 6.5) condiţionând, alternativ sau cumulat: *dezvoltarea de autoanticorpi* (contra insulelor Langerhans, antiinsulinici, antireceptori insulinici etc.) sau *facilitarea acţiunii agresiunii externe (virus); modul de transmisie genetic* (recesiv, cu penetraţie incompletă de 50%, la o frecvenţă a genei patogene de 20-25%), care este multifactorial în realizarea fenotipică a bolii, printr-un număr nedeterminat de gene purtătoare de alele diferite (ce trebuie să depăşească cantitativ o anumită valoare) şi prin intervenţia favorizantă a unor factori de mediu (conform tabelului 6.4).

Întrucât afirmarea cauzei unice în etiopatogenia diabetului zaharat a fost înlocuită de mozaicul factorilor etiologici de la baza teoriei multifactoriale, modelul propus în fig. 6.5 face legătura, posibil reală, dintre cele două grupe mari de factori etiologici, discutaţi la început: EREDITATE + FACTORI DE MEDIU.

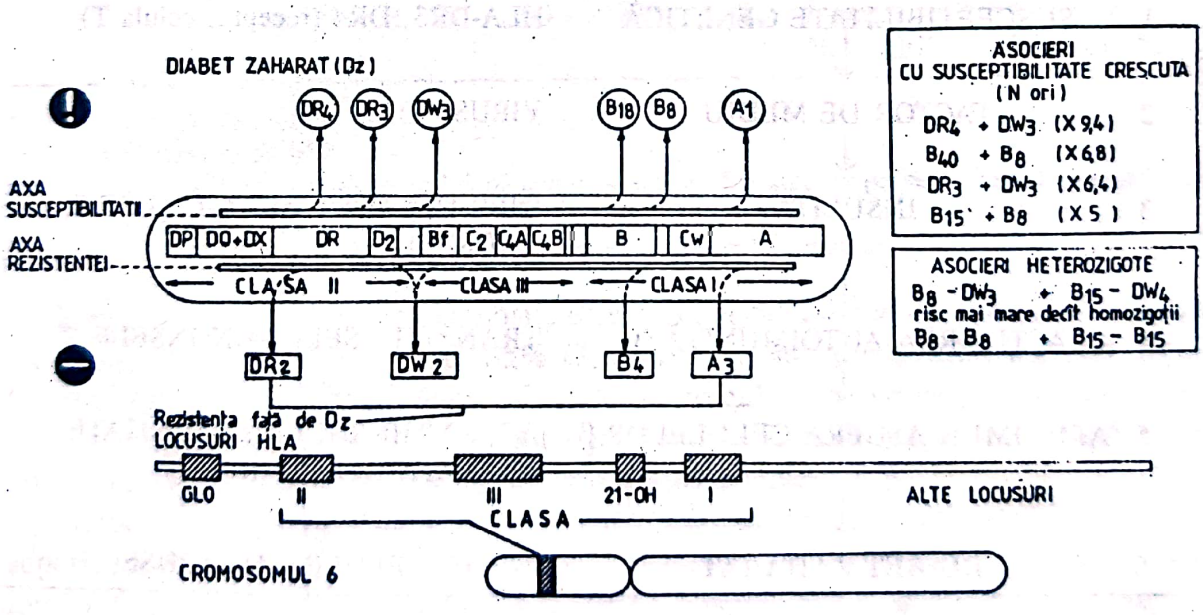

Fig. 6.5 – *Structura cromosomului 6 (locusuri genetice în sistemul HLA), care conferă atât susceptibilitate* (axa susceptibilităţii, semnul !), *cât şi rezistenţă* (axa rezistenţei, semnul auto „acces interzis", la boală) *pentru DZ, prin condiţionare genetică, atât pentru homozigoţi* (DR_4, DR_3, DW_3, B_{18}, B_8, A_1), *asocieri de gene patogene (riscul creşte de n ori), cât şi pentru heterozigoţi* (vezi căsuţele din dreapta).

Tabel 6.4 – *Factorii de mediu favorizanţi pentru diabetul zaharat*

	CONSECINŢE
Obezitatea	• Creşterea necesităţilor de insulină • Diminuarea sensibilităţii periferice la insulină (diminuarea numărului şi/sau afinităţii receptorilor)
Alcoolul	• Pancreatită acută/cronică • Ciroză pancreatică • Obezitate (regim hipercaloric) • Scăderea toleranţei la glucoză (cu hiperinsulinism)
Viruşi (urlian, hepatitic, rubeolic, gripal, cytomegalus, Coxsackie, mononucleozei infecţioase)	• Insulită, autoanticorpi, anticorpi citotoxici • Activarea imunităţii celulare
Medicamente (corticoizi, contraceptive, diuretice etc.)	• Intoleranţă la glucoză
Factori psihici	• Incomplet elucidaţi(te)

PATOGENIA DIABETULUI ZAHARAT (TIP I)

Treapta	Evenimente	Etiologie şi răspuns efector
1	SUSCEPTIBILITATE GENETICĂ	HLA-DR3, DR4 (receptor celula T)
	↓	
2	FACTOR DE MEDIU	VIRUS (?)
	↓	
3	INSULITA	INFILTRAREA LIMFOCITELOR T ACTIVATE
	↓	
4	ACTIVAREA AUTOIMUNITĂŢII	TRANZIŢIA SELF → NONSELF
	↓	
5	ATAC IMUN ASUPRA CELULELOR β	AC. ANTIINSULARI, IMUNITATE MEDIATĂ CELULAR
	↓	
6	**DIABET ZAHARAT**	> 90% CELULE β DISTRUSE

Fig. 6.6 – *Evoluţia patogenică a evenimentelor, condiţiile etiologice şi efectorii implicaţi în declanşarea diabetului zaharat* (după Foster D.W.)

Scanned with OKEN Scanner

Diagnosticul diabetului zaharat

1. Diagnosticul clasic al bolnavului cu diabet zaharat tip I, aflat în carenţă absolută de insulină, continuă să fie stabilit TARDIV, în prezenţa tabloului clinic caracteristic constând din cele 3 semne majore, cei ***3 P***: **Polifagie, Poliurie, Polidipsie.**

La acestea se adaugă **scăderea ponderală progresivă**, dar importantă (DZ = boală consumptivă precum cancerul), în pofida apetitului exagerat.

Dozările biochimice confirmă **hiperglicemie ± *glucozurie*.**

Tabel 6.5 – *Diagnosticul biochimic al diabetului zaharat (DZ)*

	U.M.	DZ posibil*	DZ probabil*	DZ imposibil*	DZ cert**	Scăderea TGO***
• sânge venos	mmol/l	≥ 10	4,4 - <10	< 4,4	à jeun ≥ 6,7 2h ≥ 10	à jeun < 6,7 2h: 6,7-10
	mg/dl	≥ 180	80 - <180	< 80	à jeun ≥ 120 2h ≥ 180	à jeun < 120 2h: 120-180
• sânge capilar	mmol/l	≥ 11,1	4,4 - <11,1	< 4,4	à jeun ≥ 6,7 2h ≥ 11	à jeun < 6,7 2h: 7,8-11,1
	mg/dl	≥ 200	80 - <200	< 80	à jeun ≥ 120 2h ≥ 200	à jeun < 120 2h: 140-200
• plasmă capilară	mmol/l	≥ 12,2	5,5 - <12,2	< 5,5	à jeun ≥ 7,8 2h ≥ 12,2	à jeun < 7,8 2h: 8,9-12,2
	mg/dl	≥ 220	100 - <220	< 100	à jeun ≥ 140 2h ≥ 220	à jeun < 140 2h: 160-220

* Determinări fortuite;
** Determinări la TTGO;
*** TGO – toleranţa la glucoză oral după administrarea a 75 g glucoză pulbere – testul standard – în 250-350 ml apă sau ceai.
– 1,75 g glucoză/kg corp la copii sau 100 g glucoză la gravide.

2. O a doua modalitate de diagnostic este *descoperirea fortuită* a valorilor crescute ale glicemiei: **à jeun peste 140 mg% (7,8 mmol/l), sau postprandial ≥ 200 mg% (11 mmol/l) ± GLUCOZURIE.** Valorile se referă la determinarea glicemiei în plasma sângelui venos. Pentru aprecierea justă a criteriilor de diagnostic – când nu se utilizează plasmă venoasă – se recomandă a utiliza tabelul 6.5.

Metoda enzimatică (*tehnica glucoxidazei*, recomandată de OMS din anul 1985), superioară metodei uzuale cu ortotoluidină, consideră „îndoielnice" valorile glicemiei între 120-140 mg% (6,7-7,8 mmol/l) şi **absolut patologice valorile peste 160 mg% (8,8 mmol/l) postprandial**, *oricare ar fi orarul recoltării* (dozarea se face în plasma sângelui venos) şi *conţinutul prânzului*.

De obicei, *descoperirea fortuită* se constată în prezenţa diabetului zaharat tip II, necunoscut de pacient până atunci, sau cu ocazia explorărilor de rutină pentru alte afecţiuni, la obezi cu risc (genetic, sau de mediu – ex. alcoolism) pentru diabet zaharat.

3. În contextul infarctului de miocard acut, al stresului impus de un traumatism sau o intervenţie chirurgicală.

Scanned with OKEN Scanner

4. Diagnosticul poate fi evocat şi confirmat trecând în revistă metodologia diagnosticului evolutiv (conform tabelului 6.6), pentru care sunt necesare: efectuarea TTGO, proba Conn-Fajans, cât şi consultarea clasificării OMS (tabelul 6.7), pentru încadrare nosologică.

Tabel 6.6 – *Diagnosticul stadial al diabetului zaharat (DZ)*

Stadiu	Denumire	Caracteristici/Teste
IV	DZ clinic manifest	• Glicemie à jeun > 120 mg% (140 mg%) • Glicemie postprandială > 160 mg% • Glucozurie ±
III	DZ chimic	• Glicemie à jeun < 120 mg% (140 mg%) • TTGO anormal: scăderea toleranţei la glucoză
II	DZ latent	• Glicemie à jeun < 120 mg% • TTGO: normal • Test Fajans-Conn pozitiv (TTGO anormal după sensibilizare prin administrarea a 50 mg prednison cu 12 h şi 2 h înainte de efectuarea TTGO)
I	DZ potenţial (Prediabet)	• Glicemie à jeun < 120 mg% • TTGO: normal • Test Fajans-Conn: normal • Argumente clinice ereditare şi/sau personale ce conferă un risc statistic sporit: – existenţa de diabetici în familie (atât din partea mamei cât şi a tatălui pacientului) – gemenii univitelini, din care unul este bolnav de DZ – copiii cu greutatea la naştere mai mare de 4 kg – mamele care nasc feţi morţi – femeile care au prezentat glicozurie la una sau mai multe naşteri – persoanele obeze (cu peste 25% faţă de GI) – persoanele care au prezentat hiperglicemie ± glucozurie după afecţiuni grave: infecţii, infarct miocardic acut sau administrarea unor medicamente: corticoizi, contraceptive, diuretice – grupe HLA tip DR3 sau DR4

5. Diagnosticul biochimic modern permite afirmarea diabetului zaharat (chiar în prezenţa normalizării glicemiei induse de dietă/tratament), când sunt depăşite valorile normale ale:

- **Hb A_1c** (4,4-5,6%), în general peste 10%;
- **Fructozaminei** (N = 205-285 μmol/l în plasmă);
- **Peptidei C**: bazal 1-3,6 ng/ml plasmă, sau o eliminare urinară peste 33-59 μg/100 ml.

De asemenea, dozarea **insulinemiei** perfectează diagnosticul biochimic şi furnizează dovada biologică pentru forma clinică (non/-insulinodependent), prin valorile absente sau mult scăzute ale insulinemiei, sub ***5-25 μU/ml*** (plasmă à jeun), sub **35-125 μU/ml plasmă, după TTGO**, în tipul I de DZ şi valori normale/crescute ale insulinemiei (peste aceste valori normale de mai sus) în DZ tip II.

Scanned with OKEN Scanner

În continuare, vor fi prezentate caracterele speciale de încadrare pentru:
A. *Diabet zaharat tip I şi tip II* (vezi tabelul 6.8)
B. *Diabetul zaharat în relaţie cu malnutriţia*
C. *Alte tipuri de diabet zaharat*
D. *Diabetul zaharat gestaţional*

A. *În mod evident, ponderea cea mai importantă în cazuistica afluentă spre cabinetele de medicină generală cât şi de specialitate o reprezintă pacienţii cu DZ tip I şi DZ tip II.*

Caracterele esenţiale şi particulare ale celor 2 tipuri sunt prezentate în tabelul 6.8, care oferă suficiente criterii de diferenţiere pentru orientarea clinică şi terapeutică (vezi mai jos „DZ slab" şi „DZ gras").

Totuşi, în DZ tip I au mai fost individualizate subtipuri cum ar fi I_a (asociat cu anomalii în sistemul HLA, anticorpi antiinsule Langerhans şi anticitoplasmatici prezenţi), I_b (asociat cu alte endocrinopatii autoimune) şi I_c (asemănător cu MODY, nu necesită creşterea progresivă a dozelor de insulină, are caracter ereditar dominant, este fără o componentă autoimună asociată). Cele mai frecvente cazuri de DZ tip I au o vârstă a debutului între 11-13 ani (coincide cu debutul pubertăţii), dar acest debut se poate situa la orice vârstă, inclusiv la o vârstă avansată.

Tabel 6.7 – *Clasificarea internaţională (OMS, Madrid 1985) a diabetului zaharat (DZ)*

CLINICĂ	
• DIABET ZAHARAT	1. DZ insulino-dependent (tip I)
	2. DZ noninsulino-dependent (tip II)
	2.1. cu obezitate
	2.2. fără obezitate
	3. DZ de malnutriţie
	4. Alte tipuri, din:
	– boli pancreatice
	– boli endocrine
	– indus de droguri
	– defecte ale receptorului insulinic
	– sindroame genetice
	– cauze diverse
• SCĂDEREA TOLERANŢEI LA GLUCOZĂ	1. Cu obezitate
	2. Fără obezitate
• DIABETUL ZAHARAT GESTAŢIONAL	
STATISTICĂ	
• ANOMALII ANTERIOARE ALE TTGO	
• ANOMALII POTENŢIALE ALE TTGO	

Etiologia DZ tip I este, în mod obişnuit, greu de precizat, existând opinia, cea mai agreată, a unui factor (viral?) sau alt eveniment nespecific al iniţierii leziunii celulelor beta pancreatice, urmat de o distrucţie lentă autoimună a celulelor beta-restante, tot scenariul de mai sus evoluând la o persoană cu o susceptibilitate genetică.

Scanned with OKEN Scanner

Titrul autoanticorpilor faţă de celulele insulelor Langerhans este ridicat şi decelabil, imediat după debutul bolii, la peste 90% din pacienţii cu DZ tip I şi se găseşte la numai 5-10% din pacienţi, după 20 ani de evoluţie.

DZ tip II se consideră mult mai frecvent decât DZ tip I, de aproximativ 10 ori (10 : 1), deşi debutul obişnuit este după vârsta de 40 ani.

O formă particulară de DZ noninsulinodependent este *DZ de maturitate cu debut la tânăr* (**MODY** – *maturity onset diabetes of youth*).

Aproximativ 50-90% din pacienţi sunt supraponderali.

Modul de diagnosticare este fortuit, cu ocazia diverselor examinări de laborator în care este inclusă, de rutină, glicemia, boala fiind, cel mai adesea, asimptomatică.

Pentru celelalte caracteristici definitorii încadrării clinico-evolutive şi terapeutice, consultaţi tabelul 6.8.

Tabel 6.8 – *Aspecte caracteristice esenţiale ale celor două tipuri principale de DZ* (tip I – insulinodependent şi tip II – noninsulinodependent)*

TIP I – Insulinodependent	TIP II – Noninsulinodependent
– promovează cetoza	– cetoza rară/absentă
– tratament insulinic obligatoriu	– tratament insulinic opţional
– debut/evoluţie brusc(ă) în copilărie, adolescenţă	– debut insidios**, obişnuit peste 50 ani
– fără obezitate	– fără sau cu obezitate
– relaţie certă cu HLA-DR_3 şi DR_4	– nu este în relaţie cu HLA
– ac. antiinsule Langerhans	– fără anticorpi antiinsule
– anamneză familială pozitivă în 10% din cazuri	– anamneză familială pozitivă în 30% din cazuri

* Din considerente practice, clinico-terapeutice, consultaţi şi tabelul 6.10 privind dg. diferenţial între DZ „slab" şi DZ „gras" (vezi în continuare).

** Inclusiv şi varianta MODY – *maturity onset diabetes of youth* (diabetul de tip adult al tinerilor, noninsulinodependent).

De menţionat rezistenţa la tratamentul insulinic, datorată atât scăderii capacităţii de legare a insulinei de receptorul membranar specific, cât şi defectului post-receptor al acţiunii insulinei.

Deşi DZ tip II prezintă o justificare patofiziologică rezonabilă pentru abţinerea de la aplicarea iraţională a insulinei în terapia acestei forme clinice, ocazional, DZ tip II poate trece în DZ tip I sau *DZ insulino-necesitant*, impunând instalarea temporară (rareori definitivă) a insulinoterapiei.

B. *Diabetul zaharat de malnutriţie* a fost introdus în clasificarea OMS a diabetului zaharat după Congresul de la Madrid (1985), această formă clinică, prevalentă în ţările tropicale, având următoarele caratere: 1) apare în condiţii de malnutriţie severă; 2) debutul înaintea vârstei de 30 ani; 3) hiperglicemia este importantă, dar fără cetoză; 4) necesită aplicarea insulinoterapiei pentru a fi ţinută sub control; 5) are subtipuri în care sunt prezente fibroză pancreatică asociată, calculi sau o dietă bogată în cianamide.

C. Diabet zaharat – **alte tipuri**

Boala pancreatică

- Pancreatită cronică
- Pancreatectomia (chirurgicală, de necesitate pentru pancreatită acută, tumori, chisturi etc.)

Scanned with OKEN Scanner

- Calcificări pancreatice (tot cu participarea alcoolului – DZ tip K)*
- Ciroză pancreatică
- Malnutriţie (tip Z)
- Hemocromatoză
- Neoplasme

Boli endocrine

- Glucagonom
- Acromegalie
- Tireotoxicoza
- Feocromocitom
- Hiperaldosteronism
- Leziuni hipotalamice

Indus de droguri

- Corticosteroizi
- Diuretice (*tiazide, furosemid, bumetanida, clopamida, clorexolon*)
- Agenţi psihoactivi (*fenotiazine, doxepin, antidepresive triciclice, amitriptilină, carbonat de litiu, haloperidol, marijuana*)
- Catecolamine
- Analgezice (*indometacin, paracetamol*)

Defecte ale receptorului insulinic

- Lipodistrofia congenitală
- DZ cu ac. antireceptori insulinici
- DZ asociat cu acantosis nigricans

Sindroame genetice

- Erori metabolice înnăscute (glicogenoze, porfirie acută intermitentă)
- Sindroame de rezistenţă la insulină (lipoatrofie, ataxie, telangiectazie, distrofie miotonică)
- Anomalii ereditare neuromusculare (sindromul DIDMOAD = Diabetes Insipidus + Diabetes Mellitus + Optic Atrophy + Deafness), (coreea Huntington), (sd. Lawrence Moon Biedl: degenerescenţă diencefalo-retiniană), (sd. Werner: sd. pluriglandular cu senescenţă cutanată), (sd. progeroid), (sd. Prader-Willy: întârziere psihomotorie + obezitate + DZ)
- Anomalii citogenetice: Down, Turner, Klinefelter

Cauze diverse

- **Sindromul Pierre Mauriac** (DZ prepubertal): nanism + hipogonadism + hepatomegalie + DZ infantil
- **Sdindromul Achard-Tiers** (DZ de menopauză sau DZ al „femeilor cu barbă"): hipertricoză + obezitate de tip android + HTA ± tumori virilizante + DZ

D. *Diabetul zaharat gestaţional* (Scurtă caracterizare)

Este considerat un DZ tranzitor, ce apare în contextul unei sarcini şi dispare (în majoritatea cazurilor, dar nu întotdeauna) după naştere.

Cazurile cu DZ descoperite în cursul sarcinii (DZ gestaţional), care persistă după naştere, depind de gravitatea DZ gestaţional descoperit şi numărul de sarcini anterioare.

* Incluse în DZ + malnutriţie.

Scanned with OKEN Scanner

Acţiunea diabetogenă a fost atribuită gonadropinei corionice şi estrogenilor, ce declanşează sau relevă un DZ în cursul sarcinii.

Tabel 6.9 – *Criterii de diagnostic biochimic pentru DZ gestaţional**

Criterii OMS	aceleaşi criterii ca pentru femei fără sarcină		
Criterii O'Sullivan & Maham	Glicemia (concentraţia plasmatică venoasă)		
	Reper orar	**DZ patent**	**Scăderea TGO**
	0 (à jeun)	≥ 5,8 mmol/l (105 mg%)	< 5,8 mmol/l
	1 h	≥ 10,6 mmol/l (190 mg%)	
	2 h	≥ 9,2 mmol/l (165 mg%)	6,7-9,2 mmol/l (120-165 mg%)
	3 h	≥ 8,1 mmol/l (145 mg%)	

* TTGO se va efectua cu o doză de 100 g glucoză pentru încărcare.

DZ gestaţional, asociat obezităţii, se comportă ca un DZ tip II (insulinorezistenţă), deşi insulinemia poate fi sporită sau relativ diminuată.

Criteriul esenţial al diagnosticului este valoarea crescută a glicemiei à jeun, considerată normală/anormală ca şi în condiţiile unei femei fără sarcină (vezi tabelul 6.5).

Situaţiile îndoielnice sau persoanele cu risc pentru DZ (antecedente familiale, obezitate, macrosomie fetală la o naştere anterioară) determină aprofundarea noţiunii de DZ gestaţional şi afirmarea diagnosticului prin TTGO.

Întrucât criteriile OMS nu fac o diferenţiere între interpretarea TTGO la femeile fără sarcină, comparativ cu gravidele, şi nu există un consens asupra valorilor normale maxime admise, majoritatea specialiştilor apelează încă la criteriile propuse de O'Sullivan şi Maham, 1964 (vezi tabelul 6.9).

DZ gestaţional va fi diferenţiat de un DZ patent constatat în cursul sarcinii, dar cunoscut înainte de evoluţia sarcinii, un DZ (non)insulinodependent, ale cărui semne de prognostic peiorativ (Pedersen) constau în: asocierea de pielonefrită, ori de cetoză, toxemie gravidică, neglijenţă şi condiţii sociale precare, tulburări psihice.

Diagnosticul diferenţial

Diagnosticul pozitiv în DZ se bazează pe elemente clare, precise, ce presupun o încadrare nosologică relativ uşoară şi rapidă (conform cu datele prezentate mai sus).

Diagnosticul diferenţial în DZ comportă următoarele obiective:

a) criterii de diferenţiere între *DZ slab* şi *DZ gras* (vezi tabelul 6.10);
b) *diagnosticul glucozuriei*, din care rezultă o noţiune clinico-patologică total diferită de DZ, şi anume – DIABETUL RENAL (tabelul 6.11);
c) *diagnosticul poliuriilor*, din care rezultă un al treilea tip nosologic de diabet – DIABETUL INSIPID.

Scanned with OKEN Scanner

Deşi diferenţierea în DZ slab şi DZ gras foloseşte criterii care pot suferi modificări substanţiale (cum ar fi necesitatea administrării temporare a insulinei la pacienţii din al doilea grup), tabelul 6.10 conferă, în majoritatea situaţiilor, posibilitatea orientării clinico-evolutive şi terapeutice corecte, ceea ce dă o valoare practică considerabilă acestui mod, aparent simplist, de a gândi încadrarea clinică şi conduita terapeutică, la primul abord al pacientului diabetic.

O a doua constatare, care rezultă din afirmaţiile de la punctele b) şi c) de mai sus (vezi şi tabelele corespunzătoare), este aceea că la cuvântul DIABETES se pot asocia (de aceea nu se foloseşte singur) trei noţiuni diferite (după cum diferite sunt şi organele afectate):

DIABETES MELLITUS – boală pancreatică (insulele Langerhans);
DIABETES RENALIS – boală renală (tubulopatie congenitală);
DIABETES INSIPIDUS – boală hipotalamică (neurosecreţia de vasopresină).

Tabel 6.10 – *Criterii clinico-evolutive şi terapeutice pentru a diferenţia DZ slab de DZ gras*

	DZ slab	DZ gras
Frecvenţa	10-15 %	85-90 %
Vârsta	copil, adult tânăr	>40 ani
Greutate	subponderal	obez
Cetoacidoza	+ (frecvent)	– (rară)
Insulinemia	scăzută	normală/crescută
Hiperlipemia	+ (tranzitorie)	+ (permanentă)
Complicaţii vasculare (ex. gangrenă)	specifice	nespecifice
Insulinosensibilitatea	+	–
Evoluţia	COMA	complicaţii degenerative

Dacă lăsăm deoparte, pentru moment, subiectul lucrării noastre (diabetul zaharat sau diabetes mellitus) şi „transferăm" endocrinologului cazurile cu diabet insipid, în grija internistului rămâne şi cea de a doua formă de diabet – diabetul renal –, care, deşi rară, comportă o discuţie particulară.

Diabetul renal

Deşi este implicat alt organ, ca substrat morfopatologic, noţiunea de DIABET RENAL poate să nu fie atât de bine delimitată, existând posibilitatea intricării cu diabetul zaharat.

Pe lângă criteriile expuse în tabelul 6.11, **determinarea TmG** (normal 325 ± 36 mg/min/1,73 m^2) arată o valoare coborâtă în DIABETUL RENAL adevărat (*tip A*), de obicei sub 100 mg/min/1,73 m^2. Formula de calcul a *TmG* este:

$$TmG = Cl_{creat.} \times PG - UG \times V, \text{ în care}$$

$Cl_{creat.}$ = clearance creatinină; PG = valoarea glicemiei în mg/ml; UG = valoarea glucozuriei (mg/ml); V = debitul urinar (ml/min).

Tabel 6.11 – *Diagnosticul diferenţial al glucozuriilor*

Glucozuria renală (DIABETUL RENAL)*
1. Glucozurie prezentă la glicemie normală
2. Glucozurie prezentă indiferent de aport
3. Aportul alimentar de glucoză nu influenţează glicemia
4. Testul de toleranţă la glucoză oral este normal
5. Identificarea în urină şi a altor zaharuri
6. Neconfirmarea unui DZ în cel puţin 3 ani de la instalarea glucozuriei

Glucozuria de sarcină

Eliminarea prin urină a altor zaharuri: fructoză (inofensivă), galactoză (copilărie), lactoză (lehuzie), pentoze (pentozurii esenţiale)

* Criteriile lui Marble.

Tipul B de DIABET RENAL consideră glucozuria ca secundară scăderii pragului sangvin renal de apariţie a glucozei (Govaerts), cu TmG normal şi marcată turtire a curbei de titrare a glucozei în urină.

Diabetul renal reprezintă o disfuncţie tubulară de origine genetică (ancheta familială obligatorie), rezultând o afecţiune benignă (cu o incidenţă de numai 0,2% din totalitatea melituriilor), prezentă probabil de la naştere, dar descoperită întâmplător, cu ocazia unor analize de rutină, fără poliurie sau alte manifestări clinice.

Glucozuria este permanentă, relativ moderată (10-30 g/24h), rareori cu semne de hipoglicemie (tipul A) paroxistică (mai ales după administrarea intempestivă, din eroare, de insulină).

În acelaşi context al glucozuriei renale, pot rezulta anomalii asociate:

DIABET RENAL DUBLU:
- glucofosforic (glucozurie + fosfaturie);
- glucoglicinic (glucozurie + hiperglicinurie).

DIABET RENAL COMPLEX:
- Sd. Toni-Franconi-Debré (congenital, primitiv, idiopatic sau secundar), care asociază: *glucozurie + hiperaminoacidurie + fosfaturie*
- Sd. Luder-Sheldon: *glucozurie + rahitism + hiperaminoacidurie + acidoză hipercloremică + anomalii de absorbţie a fosfaţilor*
- Sd. Baber-Dent: *glucozurie + rahitism + poliurie + fosfaturie + aminoacidurie (tirozină) + kaliurie*
- Sd. Löwe (oculo-cerebro-renal): *glucozurie + nanism + rahitism + arieraţie mentală + afectare oculară şi renală + animoacidurie + fosfaturie + acidoză hipercloremică.*

Tabel 6.12 – *Diagnosticul diferenţial al POLIURIILOR*

HIPERTONE	• glucozurică (diabet zaharat) • ureică (insuficienţă renală) • sodată (insuficienţă renală cr. cu „pierdere de sare", insuficienţă suprarenaliană)
HIPOTONE	
a) sensibile la pitresină:	• **DIABETUL INSIPID**
b) rezistente la pitresină:	• Nefropatii primitive (tubulopatii congenitale) • Nefropatii secundare (Sd. Conn, hipercalciurie, Sd. paraneoplazice, mielom) • Nefropatii obstructive

Diagnosticul diferențial al poliuriilor (vezi tabelul 6.12) comportă un interes particular prin existența celei de a treia forme majore de diabet – DIABETUL INSIPID – în care poliuria este mai abundentă (5-15 l) decât în DZ, hipotonă (densitatea și osmolalitatea urinei extrem de scăzute, apropiate de ale apei), necesitând din partea bolnavului, în condiții-limită, gesturi disperate pentru a-și procura apa (s-au descris situații când setea imperioasă a determinat consumul propriei urine).

Tratamentul de substituție cu vasopresină (Lypressin, 2-4 u. intranazal sau pulbere de retrohipofiză, priză nazală de 3-4 ori/zi câte 0,05 g) amendează poliuria, respectiv senzația imperioasă de sete.

Complicațiile diabetului zaharat

Noțiuni generale: – „Era insulinică";
– Diabetul zaharat: boală metabolică *versus* boală vasculară;
– Morbiditate și mortalitate în DZ.

La *11 ianuarie 1922*, băiețelul Leonard Thompson din Toronto, condamnat la moarte sigură de evoluția nemiloasă a DZ către comă cetoacidozică ireversibilă, a fost prima ființă umană care a primit o injecție de extras pancreatic conținând insulină și primul pacient salvat de la o complicație acută, sigur fatală la acea vreme.

Acest moment a constituit debutul „erei insulinice", dar și schimbarea evoluției unei afecțiuni, consumptive precum cancerul (având și același prognostic), dintr-o boală metabolic incurabilă, într-o boală „vasculară", cu evoluție îndelungată, grevată de numeroase complicații degenerative.

Abia la peste 30 de ani de la decoperirea insulinei a fost recunoscută această modificare radicală a complicațiilor DZ și a fost temperat entuziasmul inițial, generat de „abundența" insulinei, prin fraza celebră a lui E.J. Joslin (1956), care afirma că „...diabeticul trăiește și moare în zona arteriosclerozei".

Până la descoperirea insulinei (1921), mortalitatea în DZ se datora în 65% din cazuri comei cetoacidozice, atingând procente de 1% după 1950. În schimb, mortalitatea cauzată de complicațiile cardiovasculare a atins 80% în 1966.

Această „dinamică" inversă a mortalității în DZ (prin comă extrem de rar, față de frecventele complicații vasculare), generată de era insulinică, este (poate fi) modificată prin numeroși factori influențabili sau nu, rezultând consecințe importante pentru asistența pacientului diabetic:

- numărul deceselor prin comă diabetică cetoacidozică constituie un indicator al calității asistenței medicale acordate colectivității într-un anumit teritoriu. Însăși frecvența cetoacidozei atrage atenția asupra standardului de viață și îndemânării profesionale a medicilor abilitați pentru îngrijirea diabeticilor;
- un pacient cu DZ bine echilibrat poate rămâne multă vreme asimptomatic. În SUA, National Comission on Diabetes a apreciat că 2/3 din cetoacidoze sunt previzibile și ar putea fi prevenite;
- după 20 sau mai mulți ani de evoluție, 87,5% din diabetici prezintă cel puțin unul (una) din tipurile sau localizările leziunilor vasculare obișnuite în DZ (vezi și tabelul 6.13).

Scanned with OKEN Scanner

Tabel 6.13 – *Prevalenţa complicaţiilor cronice ale DZ la 75 pacienţi (Clinica Joslin)**

RETINOPATIE	75%
NEUROPATIE	48%
NEFROPATIE	41%
ATS OBLITERANTĂ	40%
CARDIOPATIE ISCHEMICĂ	20%

* Debutul DZ sub vârsta de 15 ani, durata de urmărire – 40 ani.

- instalarea şi evoluţia complicaţiilor cronice severe, obişnuite după 10 ani, poate fi prevenită/amânată/stagnată printr-un tratament şi control permanent, bine echilibrat, fără decompensări, după cum evoluţia este mai rapidă şi mai severă în relaţie directă cu durata DZ şi calitatea slabă a tratamentului; substratul morfologic al complicaţiilor cronice este datorat afectării vasculare (arteriolare, capilare, venulare, vasa vasorum, vasa nervorum), dar şi prin transformarea excesului de glucoză în sorbitol, fructoză (implicate în neuropatie), glucozamine, creşterea vâscozităţii, afectarea hematiilor şi plachetelor în coagulare, perturbarea metabolismului lipidic, toate acestea având un impact ireversibil (până în prezent) asupra structurilor esenţiale ale peretelui vascular (de la endoteliu până la limitanta elastică internă), rezultând MICRO- şi MACROANGIOPATIA.

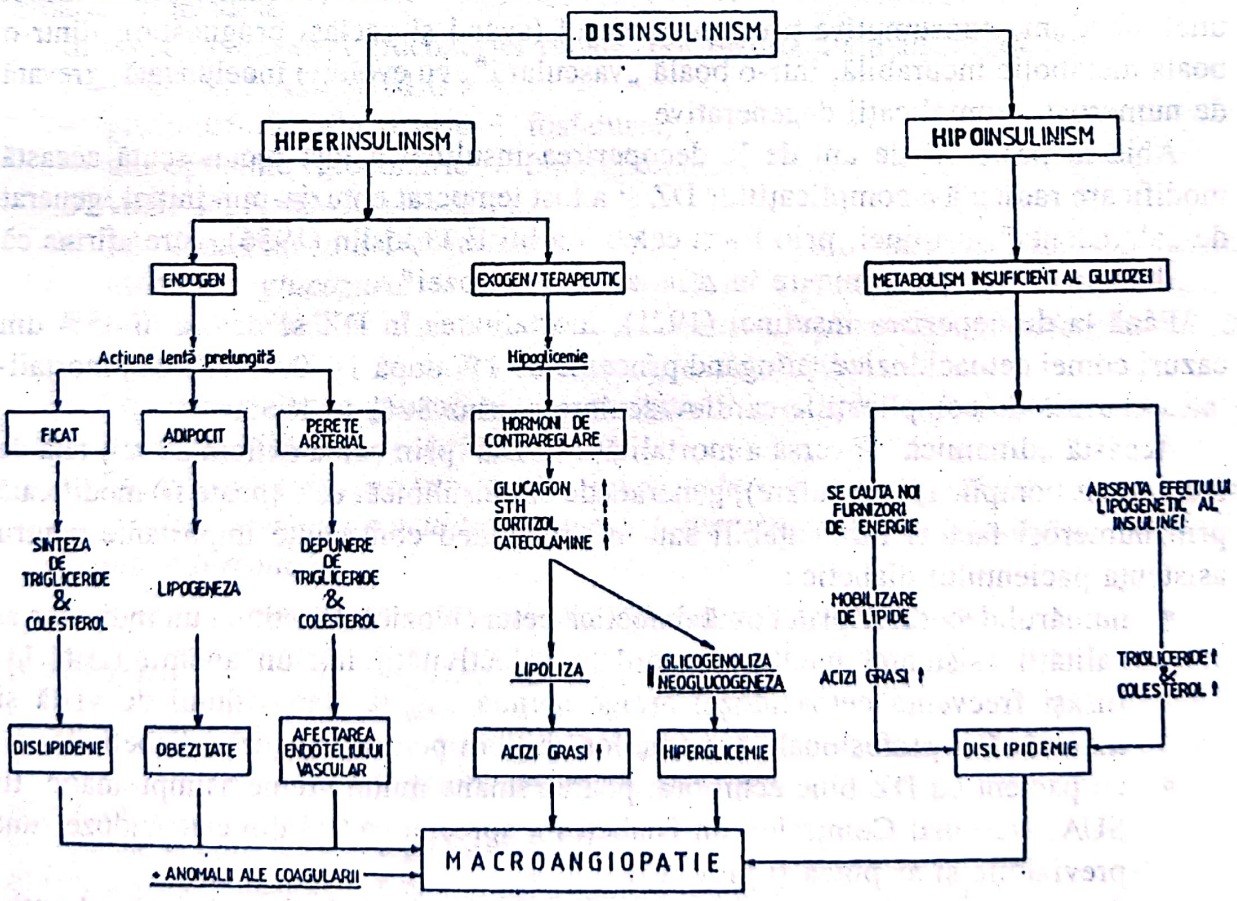

Fig. 6.7 – *Rolul nefast al disinsulinismului, atât hipoinsulinismul (din DZ tip I), cât şi hiperinsulinismul terapeutic sau spontan (DZ tip II), asupra macroangiopatiei* (după Mincu I., 1977).

Scanned with OKEN Scanner

Rolul favorizant al insulinei (hiper- sau hipoinsulinismul) asupra creşterii incidenţei macroangiopatiei a fost demonstrat în relaţie directă cu doza utilizată, de două ori mai frecventă la diabeticii insulinizaţi decât la cei neinsulinizaţi, în cazul arteriopatiei membrelor inferioare (vezi fig. 6.7).

Complicaţii cronice

Complicaţiile cronice reprezintă cel mai greu tribut plătit de către bolnavul cu DZ pentru a supravieţui, afectând grav, de cele mai multe ori, viaţa şi calitatea vieţii pacientului; de aceea, în mod premeditat, au fost plasate şi prezentate înaintea complicaţiilor acute.

Macroangiopatia diabetică

Realizează **afectarea vasculară a teritoriilor vitale (cord, creier) şi arteriopatia diabetică a membrelor inferioare.**

Dacă mortalitatea generală recunoaşte afecţiunile cardiovasculare drept cauză la 50% din decese, diabetul zaharat induce 75-80% din decese prin complicaţii cardiovasculare.

Cordul în DZ

Este afectat prin trei tipuri principale de leziuni morfopatologice:

1) **macroangiopatia coronariană** (ateroscleroza), în care DZ este factor de risc pentru accidente ischemice coronariene (angină pectorală, infarct miocardic);
2) **microangiopatia arteriolo-capilară**, în care se realizează *cardiomiopatia diabetică*, cu insuficienţă cardiacă (coronare normale sau aproape normale, angiografic);
3) **miocardoza** (de transport sau atrocitoza), realizată prin disinsulinism cronic, precum şi în stările acidotice, hiperosmolare, diselectrolitice, ce produc modificări ECG, aritmii.

Unele particularităţi ale angiopatiei diabetice cardiace comportă relevarea următoarelor aspecte:

- creşterea mortalităţii prin cord (ateroscleroză coronariană), la bolnavii diabetici, nu se datorează unui efect crescut, izolat pentru acest factor de risc (*Framingham Studies*), ci efectului cumulativ (cooperant) cu ceilalţi factori de risc, la acelaşi individ;
- studiile actuale explică sporirea morbidităţii/mortalităţii prin ateroscleroză coronariană la diabeticii tip II, prin frecvenţa crescută a asocierii DZ cu HTA, anomaliile lipoproteinelor şi cu hiperinsulinismul, ducând la o creştere a vulnerabilităţii pentru ateroscleroză la această categorie de pacienţi, grupa de vârstă 50-70 ani.
- egalizarea procentajului dintre sexe în ceea ce priveşte frecvenţa evenimentelor coronariene, femeile diabetice fiind – chiar înaintea menopauzei – cel puţin tot atât de expuse ca şi bărbaţii.

Scanned with OKEN Scanner

Tabel 6.14 – *Clasificarea generală a complicaţiilor DZ*

CRONICE (vasculare, degenerative), interesează :			
Arterele :	MACROANGIOPATIE		1. cord (ischemia miocardică, insuficienţă cardiacă) 2. creier (accidentul vascular cerebral) 3. membrele inferioare (gangrenă)
Arteriole Capilare Venule	MICROANGIOPATIE		Sd. Kimmelstiel-Wilson
	Rinichii :	NEFROPATIA DIABETICĂ	Sd. nefrotic secundar Necroză papilară Insuficienţă renală cronică
	Ochii :	RETINOPATIA DIABETICĂ	Non proliferativă Pre proliferativă Proliferativă
	Nervii (vasa nervorum) : NEUROPATIA DIABETICĂ		Somatică (centrală, periferică) Vegetativă (vasculară, digestivă, urinară, genitală, cutanată, osteoarticulară)
	Pielea* :		prurit, rubeoză (pomeţi, frunte), bufeuri vasomotorii, xantocromie, xantomatoză eruptivă, xantelasmă, dermopatie (pete brune pretibiale, „shin spots"), necrobioză lipoidică (Urbach – Oppenheim), erupţie buloasă, infecţii stafilococice (acnee, furuncul) şi micotice, mal perforant
	Oase* & Articulaţii :		1. „Piciorul diabetic" : osteită, osteoartrită, modificări Rx ; 2. „Mâna diabetică" : contractură Dupuytren, sd. de tunel carpian, osteoartropatie atrofică ; 3. „Rahisul diabetic" : osteoză vertebrală rarefiantă.
	Aparatul digestiv* :		Buco-dentare : parodontoza, edentaţia, ragade Gastrice : gastropareza ; gastrita atrofică ± anemie Biermer Intestinale : diaree Colon : dilataţie (constipaţie) Vezicula biliară : colelitiaza Ficat : steatoza hepatică
ACUTE	– Infecţiile (bacteriene & micotice) :		cutanate, gingivale, urinare, pulmonare (inclusiv TUBERCULOZA), vulvo-vaginale
	– Comele (4) :		CETOACIDOZICĂ, HIPOGLICEMICĂ, HIPEROSMOLARĂ, LACTACIDOZICĂ

* Realizate şi prin leziuni de microangiopatie sau exclusiv prin tulburări metabolice ori neuropatice (vezi şi casetele corespunzătoare).

– relaţia ***diabet zaharat – infarct miocardic*** poate evolua în una din următoarele secvenţe :

• instalarea infarctului de miocard se poate produce fără durere (*silenţios*), fenomen explicat de neuropatia autonomă care ridică pragul percepţiei durerii ;

• diabetul zaharat necunoscut poate fi relevat de instalarea unui infarct miocardic. Orice hiperglicemie reversibilă impune efectuarea şi a TTGO.

Scanned with OKEN Scanner

• prognosticul unui infarct miocardic la bolnavul diabetic este mai sever; infarctul miocardic poate declanşa cetoacidoză, realizând o asociere extrem de gravă prin: apariţia şocului cardiogen, dezvoltarea mai rapidă a insuficienţei cardiace, insuficienţei renale funcţionale, necesitatea adaptării permanente a insulinoterapiei (scăpată de sub control), iar hipoglicemia iatrogenă induce agravarea ischemiei, declanşarea anginei postinfarct. ECG repetate se impun ca o necesitate.

Cardiomiopatia diabetică

Relaţia dintre diabetul zaharat şi instalarea unei insuficienţe cardiace nu este simplă.

Această relaţie a fost stabilită relativ recent, în 1972, când Rubler (cit. Fein F.S.) relatează un caz de insuficienţă cardiacă gravă la un pacient diabetic, în absenţa unei boli valvulare, congenitale, a HTA sau a ischemiei miocardice, ori a alcoolismului cronic.

Apariţia unei insuficienţe cardiace severe la diabetici, independentă de o cardiopatie ischemică prin ocluzia ateromatoasă a principalelor vase coronariene, demonstrează afectarea profundă a muşchiului cardiac.

Studiile epidemiologice au arătat creşterea incidenţei insuficienţei cardiace la diabetici (de 2,4 ori la bărbaţi şi de 5,1 ori la femei, în observaţiile de la Framingham), comparativ cu populaţia de aceeaşi vârstă, fără diabet zaharat.

Chiar când s-a efectuat o analiză multivariată, ce a luat în considerare HTA, valoarea colesterolului, obezitatea, prezenţa cardiopatiei ischemice, diabeticii au prezentat o incidenţă mai mare a insuficienţei cardiace comparativ cu nondiabeticii, cumulând una sau mai multe anomalii cardiovasculare sau metabolice, menţionate mai sus.

Vârsta medie a pacientului este peste 60 ani, iar *vechimea* diabetului zaharat trebuie să fie de cel puţin 3 ani.

Aspecte morfopatologice

Aspectul macroscopic al inimii este acela de *cardiomegalie* dezvoltată pe seama unei *hipertrofii a pereţilor ventriculari.*

Microscopic, se constată o *fibroză miocardică interstiţială, perivasculară* şi îngroşări coronariene subendoteliale, date de fibroză şi *acumularea de mucopolizaharide.*

Vasele intramurale arată o îngroşare moderată a peretelui („small vessel occlusive disease" prin microangiopatie diabetică?).

În teritoriul capilar se constată *microanevrisme capilare, îngroşarea membranei bazale capilare, miocitoliză* (mai ales la cordul diabetic + hipertensiv).

Unele *determinări histochimice* au precizat modificări structurale şi au evidenţiat mecanisme biochimice viciate de prezenţa diabetului zaharat, anomalii care interesează reticulul sarcoplasmic şi proteinele contractile, în aceste subunităţi celulare structurale fiind constatate:

- *scăderea activităţii ATP-azei;*
- *diminuarea distribuţiei izoenzimelor miozinice;*
- *diminuarea densităţii receptorilor* β *ventriculari şi a răspunsului acestora la catecolamine.*

Scanned with OKEN Scanner

Elemente hemodinamice şi clinice

Riscul de insuficienţă cardiacă prin cardiomiopatie diabetică este mai mare la pacienţii cu DZ tip I (trataţi cu insulină).

Deşi constatările morfologice sunt nespecifice şi nu pot defini care anomalii contribuie la afectarea structurii miocardice şi a funcţiilor cardiace, studiile invazive şi noninvazive efectuate la pacienţi diabetici cu cardiomiopatie dilatativă au arătat:

1. creşterea presiunii terminal-diastolice (PTD) a ventriculului stâng (VS);
2. scăderea fracţiei de ejecţie;
3. scăderea debitului cardiac;
4. creşterea rigidităţii peretelui (*wall stiffness*), apreciată prin raportul PTD/volum telediastolic.

Mai mult, administrarea unui agent vasopresor (angiotensina) a determinat creşteri accentuate ale PTD şi nici o modificare a volumului-bătaie, faţă de control, unde se produc mici creşteri ale PTD şi o semnificativă creştere a volumului-bătaie. Acest mod de reacţie a cordului diabetic, fără semne patente de insuficienţă cardiacă, a fost denumit ***„cardiomiopatie preclinică"***.

Determinările de flux coronarian şi de lactat au dovedit, prin normalitatea lor, că anomaliile hemodinamice, constatate mai sus, nu sunt datorate ischemiei miocardice, alterarea profundă a muşchiului cardiac fiind pe primul plan.

Metodele noninvazive au confirmat disfuncţia miocardică evidenţiată de studiile hemodinamice.

1. *Determinarea intervalelor de timp sistolice* au arătat creşterea raportului PEP/LVET peste 0,40 la diabetici, indiferent dacă sunt trataţi cu insulină, antidiabetice orale sau numai cu dietă. Corecţia disfuncţiei cardiace după un tratament antidiabetic corect şi intensiv, sau postpartum, la pacientele cu diabet zaharat gestaţional, confirmă reversibilitatea anomaliilor de performanţă cardiacă.
2. *Ecocardiografia* studiază funcţia sistolică şi diastolică. La diabeticii cu disfuncţie cardiacă generată de cardiomiopatia diabetică au fost constatate următoarele anomalii:
   - diminuarea velocităţii medii de scurtare a fibrelor circumferenţiale;
   - diminuarea fracţiei de ejecţie;
   - diminuarea fracţiei de scurtare la efort;
   - deprimarea funcţiei diastolice, cu prelungirea timpului de relaxare izovolumetrică.

Circulaţia cerebrală în DZ

Deşi mai rară în comparaţie cu afectarea coronariană sau periferică, **macroangiopatia cerebro-vasculară** este mai frecventă comparativ cu populaţia nondiabetică. Manifestările clinice sunt:

- *Ramolismentul ischemic/trombotic;*
- *Hemoragia cerebrală (mai rară);*
- *Paralizii;*
- *Sincope.*

Scanned with OKEN Scanner

Primele două manifestări clinice evoluează sever, ca accident vascular cerebral fatal la 17,1% din femeile diabetice şi la 15,4% dintre bărbaţii diabetici (se observă uşoara predominanţă feminină).

Pe fondul unei ateroscleroze cerebrale difuze, unele manifestări prodromale (ameţeli, cefalee, mai ales hemicranie, parestezii controlaterale) atrag atenţia asupra intenţiei de instalare a accidentului vascular cerebral.

Se descriu două forme de **paralizii**:

a) **tranzitorii**, cu debut brusc, fără ictus sau pierderea cunoştinţei. Rămân flasce şi dispar în câteva zile, fără sechele (*la unul din cazurile supravegheate personal, repetate paralizii tranzitorii au apărut după 10 ani de control eficient al DZ, permanent echilibrat sub insulinoterapie constantă, în afara oricărei hipoglicemii sau cetoacidoze*).

b) **permanente**, însoţite sau nu de ictus, mai ales la vârstnici trataţi cu insulină (accidentul cerebro-vascular poate fi declanşat de un şoc insulinic – care trebuie evitat la vârstnici – ca şi variaţiile nictemerale prea mari ale glicemiei, chiar cu preţul unui control relativ al DZ, la persoana în cauză).

Relaţia **manifestări cerebrale – hipoglicemie severă** trebuie avută permanent în vedere, dar diagnosticul sindromului de hipoglicemie trebuie sprijinit prin recoltarea (în acmeea fenomenului) şi constatarea glicemiei la valori sub 50 mg%.

De asemenea, clinicienii cu experienţă atrag atenţia asupra relaţiei dintre stările hipoglicemice de durată (şi repetate), care, deşi nu duc la accidente cerebrale majore, produc anomalii cerebrale difuze, cu afectare intelectuală afectivă şi voliţională handicapantă.

Arteriopatia membrelor inferioare. Gangrena

Este localizarea cea mai frecventă în cadrul macroangiopatiei diabetice, evoluând în 4 stadii (Leriche), ca şi arteriopatia aterosclerotică, de care se deosebeşte prin *frecvenţa egală la cele două sexe* şi prin *localizarea mai distală* (cu predilecţie la arterele gambei).

Simptomatologia se confundă cu cea a unei arterite ateromatoase (numai că debutul şi evoluţia sunt specifice la un diabetic tânăr insulinodependent), manifestând (graduat) claudicaţie intermitentă, dureri nocturne în decubit. Alteori, deficitul de irigaţie este resimţit sub forma unei oboseli locale, cu dificultate la mers.

Aspectul exterior este completat de **tulburările trofice** ale tegumentelor şi fanerelor (atrofii cutanate, căderea părului de pe gambe, îngroşarea unghiilor şi oprirea creşterii lor).

Deşi bolnavul are senzaţia de „picior rece", piciorul este adesea cald, cu pulsaţii arteriale prezente. În aceste situaţii, nici oscilometria nu este modificată.

Starea reţelei vasculare poate fi apreciată obiectiv prin metoda Doppler (permite şi o apreciere a perfuziei periferice, în afară de sediul şi întinderea stenozelor), arteriografie şi, mai ales, *angiografia numerică*. Alte metode: pletismografia, reografia, fluoroscopia arterială, pot completa explorarea vasculară arterială.

La orice diabetic care prezintă sindromul de ischemie cronică periferică este obligatoriu efectuarea unei radiografii simple a membrelor inferioare (leziuni de mediocalcinoză, osteoartropatie), investigarea neuropatiei, inventarul infecţiilor cutanate la membre, în vederea precizării noţiunii de „picior diabetic" (asociere de leziuni

Scanned with OKEN Scanner

cutanate: piele uscată, hiperkeratozică, fisuri; *subcutanate*: bule; *vasculare*: mediocalcinoză şi calcificarea limitantei elastice interne a arterelor; *nervoase*: mal perforant plantar şi *osoase*: osteoartropatie, manifestată prin osteoporoză, osteită, osteoartrite, osteoliză distală a metatarsienelor şi falangelor proximale).

Gangrena diabetică este stadiul final al macroangiopatiei diabetice, reprezentând una din complicaţiile cele mai grave, deoarece poate obliga la amputaţie sau poate declanşa apariţia unei septicemii fatale.

Gangrena apare ca o pată violacee, care în zilele următoare virează spre negru, se complică cu o flictenă, care se poate evacua lăsând o crustă neagră. Durerile se exacerbează şi prezintă paroxisme nocturne.

Printr-o îngrijire exemplară, gangrena se poate delimita, mumifica, în mijlocul unei regiuni cu tegumente subţiri şi marmorate (insensibile), chiar se poate elimina spontan, după un timp îndelungat.

Alteori, gangrena se extinde, în suprafaţă sau în profunzime, determinând amputaţii înalte, mai ales când se „umezeşte" (se adaugă infecţia).

Tabel 6.15 – *Gangrena diabetică (GD) predominant ischemică sau predominant neuropată: elemente de diferenţiere**

Semne şi simptome	GD ischemică	GD neuropată
Durerea	Prezentă	Absentă sau redusă
Claudicaţia intermitentă	Poate fi prezentă	Absentă (de obicei)
Temperatură locală	Picior rece	Picior cald
Puls periferic	Absent	Prezent
Sensibilitatea	Normală sau uşor diminuată	Absentă sau foarte diminuată
Rx picior	Modificări osoase absente + mediocalcinoză Mönckeberg	Osteoliza falangelor + mediocalcinoză Mönckeberg
Oscilometrie	Oscilaţii absente	Oscilaţii normale
Irigaţie periferică (reografie, Doppler)	Mult modificată	Puţin modificată sau normală
Arteriografie	Obstacol unic sau etajat	Absenţa leziunilor obstructive

* După Băcanu Gh., 1978.

După predominanţa elementului angiopat, neuropat sau infecţios, gangrena diabetică (GD) evoluează sub 3 forme clinice:

a) **gangrena predominant ischemică**;
b) **gangrena predominant neuropată**;
c) **gangrena predominant infecţioasă**.

Întrucât elementele care definesc infecţia supraadăugată gangrenei, predominant ischemice sau neuropate, sunt mult prea evidente şi impun acelaşi tratament antiinfecţios, din considerente practice, se impune diferenţierea între primele două forme de gangrenă (**GD ischemică** *versus* **GD neuropată**, conform tabelului 6.15), care dictează prognosticul şi tratamentul (în GD neuropată se poate obţine vindecarea numai cu tratament conservator sau amputaţie minimă).

O altă trăsătură specifică gangrenei diabetice este speranţa – indiferent de forma clinică – unui tratament conservator corect şi suficient de prelungit (3-6 săptămâni)

Scanned with OKEN Scanner

în a coborî sediul amputaţiei, care riscă să fie exagerat de înaltă, în condiţiile persistenţei infecţiei şi atunci când nu se exploatează suficient tratamentul medical complex (inclusiv antiinfecţios).

Caseta 1

Complicaţii interesând aparatul UROGENITAL în DZ

NEFROPATIA DIABETICĂ	• Sindromul Kimmelstiel-Wilson (glomeruloscleroza hialină nodulară intercapilară) • Sindromul nefrotic secundar • Nefropatia mixtă Wilson-Marble-Root • Pielonefritele • Necroza papilară • Insuficienţa renală cronică, cu HTA secundară
VEZICA URINARĂ	• Cistite • Vezica neurologică
ANOMALII GENITALE	
Bărbaţi:	• TDS* (impotenţă) • Balanită candidozică • Prurit genital
Femei:	• TDS (frigiditate) • Vulvovaginite • Prurit vaginal • Sterilitate • Metroanexite

* TDS = tulburări de dinamică sexuală

Nefropatia diabetică

Reprezintă entitatea cea mai importantă în plan clinic, prognostic şi evolutiv (consultaţi şi caseta 1 cuprinzând complicaţiile aparatului urogenital în DZ).

Nefropatia diabetică este termenul generic pentru una sau mai multe manifestări clinice (de mai jos) asociate sau relevate izolat:

1. **Microalbuminuria**;
2. **Sindromul Kimmelstiel-Wilson (K-W)**, corespondent leziunii histopatologice (cu acelaşi nume) de *glomeruloscleroză nodulară hialină intercapilară*;
3. **Infecţiile urinare şi pielonefrita cronică (PNC)**;
4. **Nefropatia mixtă complexă tip Wilson-Marble-Root** (*o asociere de glomeruloscleroză K-W + nefropatie interstiţială infecţioasă cronică) (K-W + PNC)*;
5. **Necroza papilară**;
6. **Hipertensiunea arterială secundară şi insuficienţa renală cronică**, modalităţi evolutive ce complică primele patru manifestări, izolat sau asociate.

Istoria naturală a ***nefropatiei diabetice glomerulare*** presupune afirmarea acesteia când determinarea repetată a albuminuriei evidenţiază o excreţie urinară de albumină egală sau mai mare de 0,3 g/24 ore, în absenţa oricărei alte boli renale.

Scanned with OKEN Scanner

Conform cu această definiţie, se creează falsa impresie că debutul nefropatiei diabetice se produce la nivelul cel mai redus al albuminuriei dozabile, or supravegherea pacienţilor diabetici arată că debutul real al nefropatiei diabetice glomerulare se produce cu mult timp înainte de punerea în lucru a dozărilor uzuale ale albuminuriei.

Microalbuminuria constituie un stadiu cvasiconstant în evoluţia ireversibilă a nefropatiei diabetice glomerulare, însă stadii incipiente de hipertrofie şi hiperfuncţie renală, evoluând spre nefropatie incipientă, după ce a determinat un substrat lezional renal, fără nici o manifestare clinică iniţială, au fost documentate în evoluţia naturală a afectării rinichiului în diabetul zaharat (vezi tabelul 6.16).

Tabel 6.16 – *Evoluţia naturală (stadială) a nefropatiei diabetice în DZ tip I*

Stadiu	Momentul apariţiei	Anomalii funcţionale	Anomalii structurale	Factori favorizanţi ai evoluţiei naturale	Evoluţia spre stadiul următor (%)
1 *Hipertrofie/ hiperfuncţie precoce*	Prezent când s-a pus diagnosticul de DZ tip I	F G* ↑ PCG** ↑	Talia rinichiului ↑ Volumul glomerular ↑ Suprafaţa capilară de filtrare ↑	Hiperglicemia	100
2 *Leziuni renale incipiente Fără semne clinice*	2-3 ani după diagnostic	F G* ↑ PCG** ↑	Grosimea MB glom. ↑ Volumul mezangial ↑ Glomeruloscleroză	Hiperglicemia PCG ↑ Factori genetici (antecedente familiale de HTA) HTA sistemică? Regimul hiperproteic?	35-40
3 *Nefropatie de debut*	7-15 ani după diagnostic	Albuminurie 0,03-3 g/l FG – normal sau uşor ↑	Glomeruloscleroză mai avansată	HTA Regimul hiperproteic? Hiperglicemia?	80-100
4 *Nefropatie diabetică – stadiu clinic*	10-30 ani după diagnostic	Albuminurie > 0,3 g/zi FG uşor diminuat	Glomeruloscleroză întinsă	HTA Regimul hiperproteic?	75-100
5 *Insuficienţă renală terminală*	până la 40 ani după diagnostic	FG < 10 ml/min Creatinina ≥ 884 µmol/l	–	–	–

* FG = filtrarea glomerulară; PCG = presiunea capilară glomerulară; ↑– crescut; ? – date incerte (după Mogensen C.E. *et al.*, 1983).

Această afectare evolutivă progresivă a stat la baza stadializării nefropatiei diabetice, cunoscută sub numele de ***stadializarea Mogensen*** (1983), cu valoare mai mult

Scanned with OKEN Scanner

conceptuală decât practică, date fiind relevanţa clinică minoră (în primele trei stadii, greu de evaluat prin metodele clinice uzuale) şi caracterul anecdotic al măsurilor preventive sau terapeutice, inconstante, până în stadiul 4 (sindromul Kimmelstiel-Wilson, descris mai jos), din nefericire, un stadiu precursor al nefropatiei terminale avansate (*ESRD – end stage renal disease*).

Microalbuminuria – semnificaţie prognostică

Oricare ar fi nivelul proteinuriei, constatarea acesteia la un pacient diabetic reprezintă un semn important de afectare a rinichiului.

Comparativ cu rinichiul nonalbuminuric, rinichiul cu microalbuminurie se asociază cazurilor de diabet zaharat cu o evoluţie mai îndelungată a afecţiunii metabolice, un diabet zaharat defectuos controlat/echilibrat. Aceşti pacienţi se prezintă cu TA mai mare, au deja neuropatie şi retinopatie, descoperite în stadiu avansat.

Prezenţa microalbuminuriei va duce în mod cert la instalarea progresivă a ***nefropatiei diabetice*** (există o creştere gradată şi continuă, în timp, a excreţiei de albumină, de la microalbuminurie la sindrom nefrotic) şi la evoluţia acesteia spre *insuficienţă renală terminală*.

Pacienţii diabetici cu microalbuminurie se complică cu o afectare vasculară severă şi dezvoltă cu uşurinţă *complicaţii cardiovasculare*.

Microalbuminuria este definită ca *o excreţie de albumină în urină într-o cantitate (26-250 mg/24 h) care depăşeşte limita superioară a eliminărilor fiziologice* (tabel 6.17), *dar este sub nivelul proteinuriei detectate prin metodele obişnuite.*

Tabel 6.17 – *Nivelul albuminuriei şi relaţia acesteia cu DZ*

DEFINIŢIE	Excreţia zilnică (mg/24 h)	Rata de excreţie (μg/min)	Starea clinică
NORMALBUMINURIE (*Albustix* negativă*)	2,5-26	< 15	Sănătos sau DZ tip I (2/3 din cazuri)
MICROALBUMINURIE (*Albustix negativă*)	26-250	20-200	DZ tip I
MACROALBUMINURIE (*Albustix pozitivă*)	> 250	> 200	DZ tip I (1/3 din cazuri) DZ tip II – 10% (?)

(după Viberti *et al.*, 1979)

Diagnosticul de microalbuminurie se afirmă după 2-3 determinări în urina din 24 ore, efectuate pe un interval de 6 luni.

Metodele puse în lucru pentru evidenţierea microalbuminuriei (Albustix negativă) sunt diverse, unele sofisticate şi costisitoare:

1. *imunodifuzia radială;*
2. *ELISA* (*enzyme-linked immunosorbent assay*);
3. imunofluorescenţă;
4. imunonefelometrie.

* Reacţie bazată pe aşa-numita „eroare proteică" a indicatorului, în care hârtia reactivă (Boehringer Manheim), impregnată cu albastru de tetrabromfenol în soluţie tamponată la pH=3 şi colorată în galben deschis, virează culoarea spre verde, verde-albăstrui şi alte nuanţe, în prezenţa proteinelor urinare, în funcţie de tipul de proteină şi concentraţia acesteia în urină.

Scanned with OKEN Scanner

Sensibilitatea acestor metode, care durează de la 16 minute la 2 zile, permite decelarea a 5 mg până la 3,1 μg/l albumină în urină, valori suficiente pentru a putea descoperi cantităţi de albumină conforme cu definiţia microalbuminuriei, la pacienţii Albustix-negativi.

Dat fiind timpul prea mare necesar acestor reacţii, s-au creat tehnici mai rapide, cu valoare de metode-screening, pentru a optimiza diagnosticul microalbuminuriei (tabel 6.18).

Tabel 6.18 – *Metode-screening utilizate în diagnosticul rapid al microalbuminuriei*

Metoda	Principiu
Dipstick imunometric Micral-Test (Boehringer Mannheim)	Urina trece secvenţial prin mai multe foiţe de hârtie impregnate cu anticorpi antialbumină, legaţi de enzime (β-galactozidază) ce virează culoarea substratului (roşu)
Micro-Bumintest (Ames, Miles, Diagnostics Division)	Tablete impregnate cu reactiv pe bază de albastru bromfenol
Albusure (Cambridge Life Sciences)	Aglutinarea de latex în prezenţa anticorpilor antialbumină umană

1. Leziunea cea mai caracteristică DZ este *glomeruscleroza K-W (2)*, care reprezintă determinarea renală a microangiopatiei diabetice.

Caseta 2

Caracterele esenţiale ale nefropatiei diabetice glomerulare

1. Proteinurie ± edeme
2. HTA
3. Insuficienţă renală

Sindromul Kimmelstiel-Wilson

4. Creşterea pragului eliminării glucozei (glucozurie absentă la valori ale glicemiei > 200 mg%)
5. Necesitatea reducerii dozelor terapeutice de insulină (hipoglicemiile mai frecvente!) datorită clearance-ului insulinei diminuat şi imposibilităţii controlului DZ după valorile glucozuriei (falsă ameliorare!).

Sindromul clinic K-W are o evoluţie progresivă către insuficienţă renală ireversibilă şi apare la 1/3-1/2 din pacienţii cu DZ tip I, juvenil, în general, după 15-20 ani de evoluţie (chiar la 10 ani de la momentul diagnosticului, când echilibrarea cu insulină *à la longue* este defectuoasă), evoluţie apreciată concomitentă („mână în mână") cu microangiopatia oculară (retinopatia diabetică proliferativă), realizând aşa-numitul *sindrom oculo-renal*.

Sindromul K-W complet este format din triada:

- proteinurie ± edeme
- hipertensiune arterială secundară
- insuficienţă renală cronică,

însă numai proteinuria (la început discretă, dar constantă) este suficientă pentru a „semna" diagnosticul de nefropatie diabetică, faza de triadă a sindromului, fiind compatibilă cu o supravieţuire de numai 3-5 ani de la apariţia retenţiei azotate.

Scanned with OKEN Scanner

Proteinuria, elementul cel mai timpuriu, dar şi esenţial pentru afirmarea sindromului K-W, variază în jurul valorii de 1 g/24 ore. Când atinge valori de peste 3,5 g/24 ore, se însoţeşte de edeme, realizând un *sindrom nefrotic secundar*. Aceste edeme, apărute la un diabetic sub vârsta de 30 ani, tratat de peste 10 ani, pledează, în mod expres, pentru sindrom K-W, ca relaţia cea mai plauzibilă în contextul DZ tip I. Proteinuria pote fi însoţită de hematurie şi cilindrurie minime (de obicei absente), sau de corpi birefringenţi (când depăşeşte 3,5 g/24 ore).

Asocierea *leucocituriei* la proteinurie trebuie cercetată în direcţia unei infecţii urinare izolate (urocultură!) sau asociate glomerulosclerozei diabetice (*nefropatie mixtă Wilson-Marble-Root*).

Leucocituria sterilă (urocultura la 48 ore negativă!) va impune însămânţarea urinei pentru bacilul Koch.

Hipertensiunea arterială sistolo-diastolică este moderată (predominant sistolică) cu valori medii de 170-200/90-100 mm Hg. Controlul eficient al HTA secundare (în special la debut, până la apariţia retenţiei azotate) cu inhibitori ai enzimei de conversie a angiotensinei poate încetini progresia insuficienţei renale.

Insuficienţa renală reprezintă instalarea unei scleroze glomerulare severe şi una din cauzele cele mai dramatice de limitare a supravieţuirii unui diabetic tânăr, până la vârsta de 40 ani. Din cauza scăderii filtratului glomerular, rezultă *consecinţe importante* pentru practica curentă (vezi caseta 2) privind evaluarea prognostică şi tratamentul corespunzător al DZ ajuns în acest stadiu:

1. existenţa de hiperglicemii peste 200 mg%, fără glucozurie, deci imposibilitatea conducerii tratamentului după glucozurie („falsă şi periculoasă ameliorare" pentru medicul neavizat);
2. scăderea clearance-ului insulinei (endo- şi exogene), cu recircularea aceloraşi cantităţi de insulină, ceea ce determină frecvenţa mai mare a hipoglicemiilor şi necesitatea reducerii dozelor;
3. scurtarea duratei de viaţă la maximum 3 ani (numai 1 an după instalarea unei creatinemii > 5 mg%, constante), neinfluenţate de hemodializă (abandonată în Anglia la bolnavii diabetici din cauza valorii mari a raportului cost/eficienţă, comparativ cu nefropatia diabetică tratată conservator, fără dializă, ambele grupuri de pacienţi având aceeaşi speranţă de viaţă).

Infecţiile urinare

Au o frecvenţă de 4-5 ori mai mare decât la pacienţii nediabetici, evoluând sub următoarele forme clinice:

a) **pielonefrită (PN) acută fără „reper anatomic"** (calculi, stricturi, adenom, infecţii ginecologice de vecinătate), deci în afara nefropatiei obstructive, cu evoluţie clinică severă prin starea generală profund alterată, piurie microbiană, emfizem renal sau pneumaturie, complicaţii grave: necroză papilară, pionefroză, flegmon perirenal. Tratate corect, dar recidivante, PN acute duc la nefropatie interstiţială aseptică sau PN cronică;

b) **cistite acute recidivante**, cu febră redusă sau absentă (predomină arsurile urinare, polakiuria, disuria), în special în condiţii de neuropatie autonomă (vezică neurologică) sau manevre endoscopice uretero-vezicale;

Scanned with OKEN Scanner

c) **infecţiile cronice (PN cronică)**, cu evoluţie silenţioasă, dar frecventă şi cu prognostic peiorativ pe termen lung, prin instalarea nefropatiei interstiţiale cu HTA secundară, insuficinţă renală cronică şi acidoză tubulară renală tip IV (hipoaldosteronism hiporeninemic, hipercloremie cu hiperkaliemie);
d) **bacteriuria asimptomatică.**

Necroza papilară

Anatomic, se caracterizează prin necroza şi detaşarea de parenchimul renal al unei papile sau grup de papile, care se recunosc ca ţesut renal la examenul urinei (microscopic, uneori) ± hematurie, leucociturie, piurie microbiană.

Tabloul clinic este zgomotos, uneori dramatic, chiar fatal (prin starea toxico-septică, refractară la antibiotice, insuficienţă renală acută gravă, necesitând hemodializă), diagnosticul confundându-se cu cel al pielonefritei acute (pielonefrită necrozantă), cu care evoluează concomitent sau succesiv.

Diagnosticul este imagistic, fiind obţinut prin urografie (cel puţin 8 aspecte urografice caracteristice, din care mai elocvente sunt trei: 1. în „gheară de crab"; 2. în „inel" şi 3. imagine cavitară, în „tampon de tren").

Aceste imagini permit afirmarea retrospectivă a producerii necrozei papilare prin efectuarea urografiei în perioada de „răcire" a infecţiei şi recuperare a funcţiei renale.

Rareori, diagnosticul necrozei papilare este mai sofisticat şi necesită a fi evocat în decursul unei come cetoacidozice în care se dezvoltă rapid o insuficienţă renală acută refractară la terapia de rehidratare.

Caseta 3

Ochiul în diabetul zaharat

1. Retinopatia diabetică
2. Cataracta (specifică DZ juvenil)
3. Glaucom cronic primar (cu unghi deschis)
4. Glaucom hemoragic secundar (neovascular)
5. Conjunctivite
6. Keratopatia diabetică
7. Modificări ale irisului
   - pigmentare
   - rubeosis iridis
8. Blefarite
9. Neuropatia optică diabetică
10. Paralizia musculaturii extrinseci a globilor oculari
11. CECITATE

Retinopatia diabetică

Este complicaţia cea mai specifică şi prototip al microangiopatiei diabetice.

Mecanisme complexe (ischemie, hipervâscozitate) şi anomalii capilare (hiperpermeabilitate, îngroşarea membranelor bazale), combinate cu anomalii ale constituenţilor plasmatici (hematii, plachete), fac să se ajungă la microanevrisme,

Scanned with OKEN Scanner

hemoragii, exsudate (noduli „vătoşi" sau exsudate „tari", ceroase), care determină leziuni reparatorii aberante de retinopatie proliferativă. Toate aceste leziuni pot să afecteze sau nu vederea (precoce sau mai târziu), în funcţie de sediu (macular sau extramacular) şi severitatea modificărilor de retinopatie diabetică.

Pentru a evalua complexitatea şi gravitatea leziunilor oculare (exceptând retinopatia, care este una din complicaţiile oculare – cea mai frecventă, dar nu singura gravă), consultaţi şi caseta 3.

Pentru o sistematizare a multiplelor leziuni elementare (formula VAHEX : dilataţii Venoase, Anevrisme, Hemoragii, Edem, Exsudate) care apar progresiv, succesiv sau concomitent, se face apel la clasificarea DRS (Diabetic Retinopathy Study) şi ETDRS (Early Treatment of Diabetic Retinopathy Study), prezentată în tabelul 6.19.

În ultimile trei decenii, retinopatia diabetică a devenit cea mai frecventă cauză de orbire, în ţările occidentale dezvoltate, la persoanele în vârstă de 20-65 ani.

Tabel 6.19 – *Leziunile retinopatiei diabetice*

RETINOPATIA DIABETICĂ

I. NONPROLIFERATIVĂ

a) Simplă (background)
- Creşterea permeabilităţii capilare
- Microanevrisme
- Hemoragii intraretiniene
- Exudate ceroase („tari")

b) Preproliferativă
- Vene dilatate
- Noduli vătoşi „moi" (în fulgi de bumbac)
- Şunturi arterio-venoase
- Hemoragii retiniene întinse

II. PROLIFERATIVĂ
- Neovascularizaţie (prepapilară, preretiniană, iriană)
- Cicatrici retiniene (*retinitis proliferans*)
- Hemoragii în vitros
- Proliferare fibroasă
- Decolarea retinei prin tracţiune

Aproximativ 25% din pacienţii cu DZ tip I dezvoltă o retinopatie proliferativă după 10-15 ani de evoluţie a afecţiunii, pentru ca după 25 ani de boală, cel puţin 85% (dacă nu în totalitate) să prezinte diverse grade de retinopatie.

Atât leziunile retinopatiei proliferative, cât şi edemul macular (vezi *infra*!), cauzatoare de orbire, sunt prevenite sau corectate eficient prin aplicarea precoce a metodei de fotocoagulare.

Deşi leziunile cvasispecifice sunt **microanevrismul şi hiperpermeabilitatea capilară**, instalate destul de precoce şi descoperite în orice fază de evoluţie a retinopatiei diabetice, cu timpul, se dezvoltă un complex de leziuni degenerative, care pot reduce acuitatea vizuală până la cecitate.

Întrucât regiunea macular este regiunea cea mai vulnerabilă pentru cecitate precoce în cursul unui DZ recent instalat, interesarea acestei zone a dus la definirea noţiunii de MACULOPATIE DIABETICĂ, în care două elemente fundamentale sunt luate în consideraţie : **ocluzia capilară şi hiperpermeabilitatea capilarelor** rămase intacte.

Scanned with OKEN Scanner

În funcţie de amploarea edemului macular rezultat prin hiperpermeabilitate şi de extinderea ocluziilor capilare, s-au descris trei tipuri de maculopatie diabetică:

1. **maculopatia edematoasă** (edem macular cronic ce duce la pierderea cvasicompletă a vederii);
2. **maculopatia exsudativă** (anomalii microvasculare şi exsudate ceroase „tari" ce evoluează spre cecitate precoce);
3. **maculopatia ischemică** (absenţa perfuziei vasculare, angiografie cu fluoresceină patologică, cu zone de nonperfuzie maculară).

Din cele prezentate mai sus rezultă necesitatea conlucrării terapeutului (medicul curant) cu specialistul oftalmolog, conlucrare care se impune în orice fază a retinopatiei diabetice, fiind recunoscută intervenţia utilă în:

- faza preproliferativă, când trebuie recunoscută leziunea ocluzivă/ischemică a sectorului arteriolar (supraadăugată ocluziei capilare din maculopatie), întrucât 50% din pacienţii cu asemenea leziuni vor dezvolta neovascularizaţie într-un an, iar unii dintre ei, în câteva luni;
- faza proliferativă, când leziunea iniţială – apariţia de noi vase – nu determină încă simptome vizuale prin ele însele (deşi anomaliile microvascularizaţiei retiniene pot cauza edem macular şi pierderea vederii înainte de apariţia complicaţiilor propriu-zise prin dezvoltarea neovascularizaţiei: hemoragia în vitros, apariţia de membrane fibrovasculare, cu tracţiunea şi decolarea retinei, glaucom neovascular).

Neuropatia diabetică

Neuropatia este (încă) o complicaţie redutabilă, care contribuie la evoluţia nefericită şi dezamăgitoare a diabetului zaharat.

Spectrul neuropatiei diabetice este ilustrat în caseta 4.

Manifestările neuropatiei diabetice survin la peste 55% dintre diabetici, la care intervin cel puţin doi factori etiopatogenici:

- microangiopatia „vasa nervorum" şi
- factorul metabolic: excesul de sorbitol şi fructoză.

După cum se observă în casetă, polinevrita diabetică periferică este foarte frecventă, având următoarele particularităţi:

1. localizarea predilectică distală la membrele inferioare;
2. predominanţa tulburărilor senzoriale asupra celor motorii;
3. sediul simetric al leziunilor;
4. posibilitatea remisiunii temporare a simptomelor.

Momentul apariţiei, prevalenţa şi graviditatea neuropatiei diabetice sunt în relaţie cu controlul glicemic (mai frecventă la pacienţii cu constatarea frecventă şi repetată a glicemiei $\geq$ 11 mmol/l şi mai puţin frecventă la cei cu glicemii $<$ 8,3 mmol/l) şi durata de evoluţie a DZ (în mod obişnuit, încetinirea vitezei de conducere nervoasă apare după 1-3 ani de evoluţie), momentul apariţiei fiind considerat relativ precoce în comparaţie cu alte complicaţii cronice.

În cele ce urmează, se detaliază cele două probleme majore din cadrul neuropatiei diabetice: **polinevrita şi neuropatia autonomă**.

Scanned with OKEN Scanner

Caseta 4

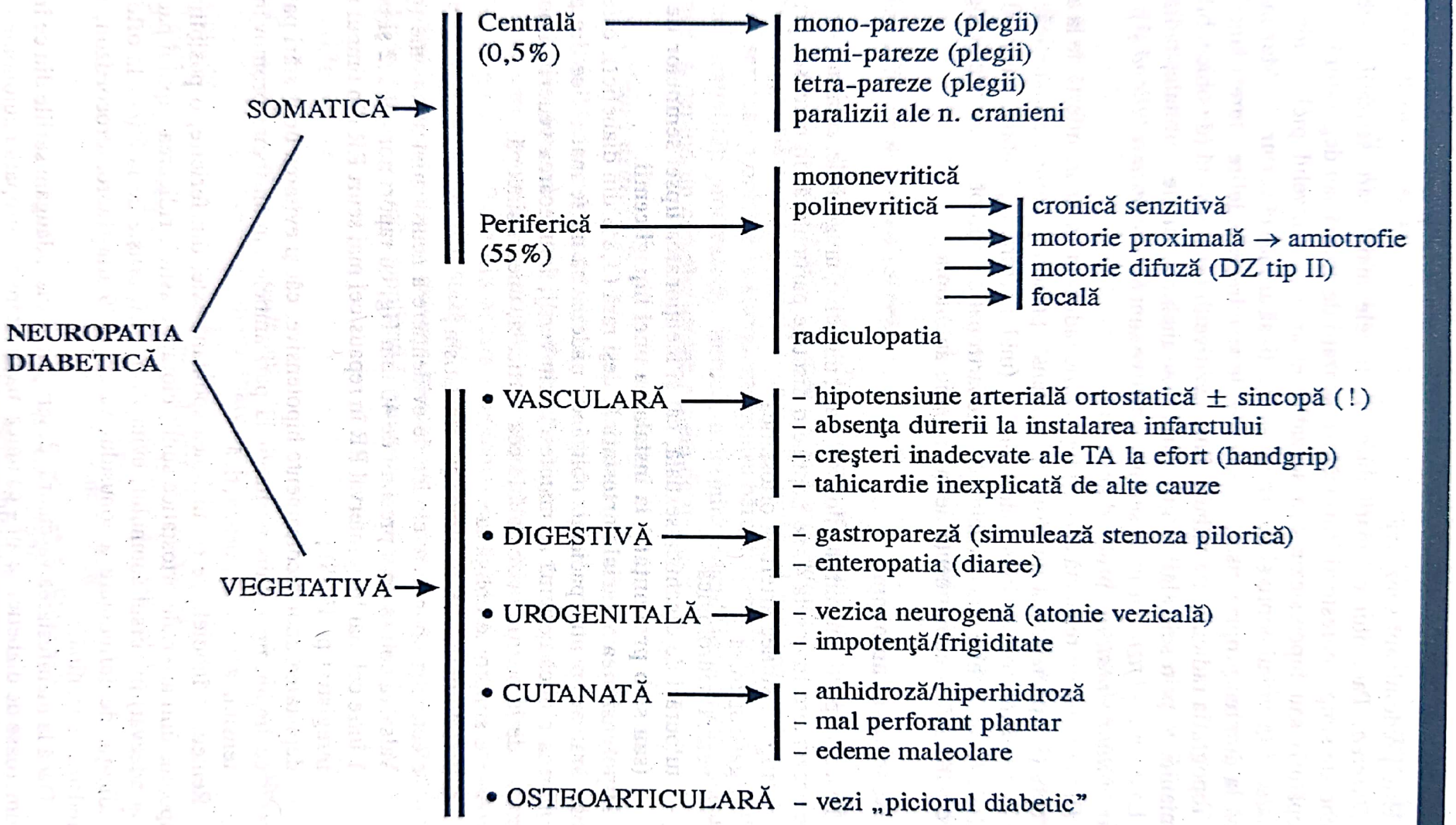
NEUROPATIA DIABETICĂ
SOMATICĂ
Centrală (0,5%)
mono-pareze (plegii)
hemi-pareze (plegii)
tetra-pareze (plegii)
paralizii ale n. cranieni
Periferică (55%)
mononevritică
polinevritică
cronică senzitivă
motorie proximală → amiotrofie
motorie difuză (DZ tip II)
focală
radiculopatia
VEGETATIVĂ
• VASCULARĂ
– hipotensiune arterială ortostatică ± sincopă (!)
– absența durerii la instalarea infarctului
– creșteri inadecvate ale TA la efort (handgrip)
– tahicardie inexplicată de alte cauze
• DIGESTIVĂ
– gastropareză (simulează stenoza pilorică)
– enteropatia (diaree)
• UROGENITALĂ
– vezica neurogenă (atonie vezicală)
– impotență/frigiditate
• CUTANATĂ
– anhidroză/hiperhidroză
– mal perforant plantar
– edeme maleolare
• OSTEOARTICULARĂ
– vezi „piciorul diabetic”

Polinevrita diabetică

Este predominant senzitivă.

Durerea. Pacientul compară durerea cu cele mai bizare senzaţii, care pot fi etichetate simple parestezii (furnicături, senzaţii de arsură sau degerătură, curentare, înţepături) sau hiperestezie („o senzaţie de arsură la nivelul picioarelor, care se instalează în cursul nopţii şi determină pacienţii să arunce cuvertura" – Martin, 1953), până la durerea propriu-zisă, cu senzaţia de strivire, sfredelire, dureri lancinante.

Topografia radiculară a tulburărilor senzitive din polinevrită (de obicei bilaterală) se manifestă prin sciatalgii, algii crurale sau inghino-crurale, cubitale, radiale etc.

La *examenul fizic*, primele semne obiective sunt *hiporeflexia rotuliană* şi *pierderea sensibilităţii vibratorii* (proba diapazonului).

Deficitul motor respectă aceeaşi topografie radiculară şi se manifestă de la anomalii la mers (în special după un efort fizic intens), până la paraplegie diabetică.

Tulburările trofice interesează pielea (mal perforant plantar), muşchii (amiotrofie), formaţiunile osteoarticulare (osteoartropatia Charcot, fracturi patologice), la care participă şi componenta de neuropatie autonomă.

Neuropatia autonomă

Pe lângă spectrul manifestărilor vasculare, digestive, urogenitale, cutanate, osteoarticulare prezentate în caseta 4, se impune o discuţie particulară, in extenso, privind:

- hipotensiunea arterială ortostatică
- gastropareza
- vezica neurologică
- tulburări de dinamică sexuală, cât şi menţionarea **lipsei semnelor de alarmă (sau slab pronunţate) la instalarea unei hipoglicemii**.

Hipotensiunea arterială ortostatică, deşi rară (3,8% din diabetici), este extrem de supărătoare pentru pacienţi, obligându-i adesea să nu se mai ridice din pat.

Forma clinică comună se manifestă prin vertij, întunecarea vederii, lipotimie la trecerea de la poziţie orizontală la cea verticală, uneori sincopă.

Aceste simptome obligă la:

- determinarea TA în clino- şi ortostatism;
- efectuarea unor teste clinice de evidenţiere a neuropatiei autonome (manevra Valsalva contra unei presiuni de 40 mm Hg, cu raport normal 1,2 şi patologic 1 între cel mai lung interval RR în repaus/cel mai scurt RR din timpul testului, înregistrat pe ECG);
- depistarea unor medicamente hipotensive, cât şi evitarea unor stări patologice ce impun un repaus prelungit la pat, ambele circumstanţe promovând hipotensiunea arterială ortostatică.

Remediile îndoielnice (remisiunea spontană este, din fericire, o posibilitate) ale hipotensiunii arteriale ortostatice sunt: ciorapi elastici, ridicarea capului pacientului (pat adecvat) în cursul somnului, evitarea trecerii bruşte de la clino- la ortostatism, medicaţie de influenţare a tonusului vascular (9 alfa-fluorohidrocortizon, effortil, efedrină, stricnină).

Dacă la manifestarea vasculară, descrisă mai sus, adăugăm seriile din ce în ce mai numeroase de diabetici ce au – ca unică manifestare a neuropatiei autonome – oprirea

Scanned with OKEN Scanner

cardiorespiratorie cu moarte subită, putem aprecia ca extrem de rezervat prognosticul pacienţilor manifestând această complicaţie cronică degenerativă, mai ales în contextul anesteziei sau administrării de droguri cardio-depresive.

Gastropareza

Poate simula o stenoză pilorică, atât clinic, cât şi radiologic, manifestând anorexie, greţuri, vărsături alimentare cu alimente ingerate cu 24-48 ore înainte, stomac mare, alungit, aton, cu lichid de stază, în pofida unui pilor beant.

Acest diagnostic de complicaţie a DZ este rar evocat (deşi extrem de relevant pentru neuropatie autonomă), din două motive:

1. ignoranţa medicului, chiar gastroenterolog, care crede mai mult în ulcer („non ulcer");
2. dezechilibrul alimentar, realizat prin sindromul de pseudostenoză pilorică, afectează grav dieta bolnavului cu DZ, devenit inapetent şi, un cerc vicios de agravare reciprocă a situaţiei clinice (inclusiv dezechilibrarea DZ), face ca prezenţa şi manifestările DZ să domine gândirea medicului, în exclusivitate.

Tulburările de dinamică sexuală

Pot reprezenta unica manifestare a DZ pentru care pacientul consultă iniţial un medic, bărbaţii pentru *impotenţă*, iar femeile pentru *frigiditate*.

Aceste manifestări se pot instala precoce în contextul neuropatiei autonome şi determină serioase probleme de sexualitate pentru bărbaţi (femeile păstrează posibilitatea unei sexualităţi procreative), întrucât determină erecţia incompletă, ejaculări retrograde, generând un complex psihic extrem de incomod.

Vezica urinară neurogenă

Neuropatia autonomă interesând filetele parasimpatice aferente vezicii urinare (comune cu ale organelor genitale), determină atonie vezicală, cu disurie, micţiuni imperioase, arsuri uretrale, polakiurie, incontinenţă şi, foarte rar, retenţie acută de urină (± impotenţă). Parte din aceste simptome se datorează şi infecţiei urinare asociate, atoniei vezicale prin stază şi/sau manevrelor urologice de necesitate.

Manifestările cutanate şi osteoarticulare din cadrul neuropatiei autonome se vor regăsi în caseta privind complicaţiile cutanate şi tabelul 6.14.

Infecţiile în DZ

Capitol oarecum disputat de toate aparatele şi sistemele afectate de DZ, infecţiile au fost descrise la secţiunea corespunzătoare complicaţiilor localizate:

A. Cutanate:	– stafilococice (în special), candidozice;
B. Osoase:	– osteite, osteoartrite, osteomielite;
C. Respiratorii şi ORL:	– tuberculoza pulmonară, pneumonii, bronhopneumonii;
	– candidoză pulmonară, otite externe maligne (Pseudomonas aeruginosa), mucormicoza rinocerebrală;
D. Cardiovasculare:	– gangrena umedă (infectată);

Scanned with OKEN Scanner

E. Digestive: – colecistita gangrenoasă emfizematoasă;
F. Urogenitale: – pielonefrite acute, cistite acute, candidoze genitale, vaginite moniliazice, balanite;
G. Sangvine: – septicemii.

Caseta 5

Manifestări/Complicaţii cutanate şi mucoase în DZ

A. Caracteristice DZ
- Rubeoză diabetică (a pometilor şi frunţii) (a)
- Dermopatia (shin spots) (a)
- Necrobioza lipoidică (a)
- Mal perforant plantar (na)

B. Asociate DZ
- Prurit generalizat/perineal
- Maladia Dupuytren
- Hemocromatoza (Diabetul bronzat)
- Porfiria
- Psoriazis
- Sd. Werner
- Eczeme
- Xanthosis
- Xantomatoza

Infecţii bacteriene
- Piodermite
- Erizipel
- Abcese & Flegmoane

Infecţii micotice (candidoze)
- Intertrigo (axilar, submamelonar, inghinal)
- Balanite
- Vulvovaginale

C. Consecutive neuropatiei autonome (na)
- Hiperhidroză/Anhidroză
- Mal perforant
- Edeme maleolare

D. Secundare terapiei DZ
- Lipodistrofia insulinică: – hipertrofică (rară)
  – atrofică (frecventă la locul injecţiilor)
- Alergia insulinică: locală sau generalizată
- Alergia la hipoglicemiante orale (HO)
- Exantem la HO (fotoalergic)

(a)= consecutive microangiopatiei;
(na)= consecutive neuropatiei autonome.

Din multitudinea de infecţii posibile, o discuţie particulară comportă tuberculoza pulmonară şi cele 4 infecţii rare, dar severe (chiar fatale): *otita externă malignă*, cauzată de Pseudomonas aeruginosa (mortalitate 50%), *mucormicoza rinocerebrală* (poate cauza tromboza venelor jugulare interne sau a sinusurilor cerebrale), *colecistita acută emfizematoasă* (se complică cu gangrena veziculei biliare) şi *pielonefrita acută emfizematoasă* (gazele fuzează perirenal şi impun nefrectomia de necesitate, dată fiind ineficienţa tratamentului antiinfecţios).

Tuberculoza pulmonară are următoarele particularităţi la pacientul diabetic:
- este depistată frecvent numai la radiografia toracică, care trebuie practicată sistematic atunci când pacientul prezintă pierdere în greutate, stare (sub)febrilă, transpiraţii, inexplicate de altă complicaţie şi în afara dezechilibrării/decompensării DZ;

Scanned with OKEN Scanner

- poate fi relevată printr-un debut brusc (hemoptizie, pneumonie cazeoasă), cu leziuni grave şi extindere rapidă (inclusiv granulie);
- în 85% din cazuri, DZ precedă instalarea tuberculozei, deşi această infecţie poate preceda DZ şi este agravată/relevată de afecţiunea metabolică;
- apariţia tuberculozei pulmonare active dezechilibrează DZ şi sporeşte necesitatea de insulină exogenă.

Comele diabetice

Sunt în număr de patru:

1. **Coma diabetică cetoacidozică**
2. **Coma hipoglicemică**
3. **Coma diabetică hiperosmolară**
4. **Coma diabetică lactacidemică**

Primele come (1 şi 2) sunt obişnuite în evoluţia naturală sau sub tratament a afecţiunii dezechilibrate/decompensate, cu o primă menţiune: ambele situaţii pot fi prevenite; a doua menţiune: survenirea lor frecventă conduce la o apreciere mai puţin onorabilă asupra calităţii asistenţei medicale şi a educaţiei (generale/sanitare) pacienţilor, standardul de viaţă al unei populaţii generale, dintr-un anumit teritoriu, putând fi apreciat şi prin numărul de come diabetice.

Celelalte două tipuri de comă diabetică (3 şi 4) sunt, din fericire, destul de rare şi implică atât **condiţii favorizante particulare**, cât şi un antrenament profesional ridicat (din partea medicilor confruntaţi cu cele două situaţii) pentru precizarea diagnosticului şi un tratament adecvat.

Pentru o orientare rapidă în practică, la momentul examinării unui bolnav diabetic în comă (a se avea în vedere şi posibilitatea comei „extradiabetice": cerebrale, prin macroangiopatie, uremice, prin nefropatie la un diabetic) se vor utiliza datele sintetizate în tabelele 6.20 şi 6.21.

Tabel 6.20 – *Criterii biochimice pentru diagnostic diferenţial în comele diabetice*

	Coma cetoacidozică	Coma hiperosmolară	Coma lactacidemică
CORPI CETONICI	+	–	–
RA (rezerva alcalină)	↓↓	N	↓↓
GLICEMIA	↑↑	↑↑↑	↑

+ = prezent; – = absent; N = normal; ↑ = crescut; ↓ = scăzut.

Coma cetoacidozică

Definiţii: A sau B.

A. Cetoacidoza diabetică este definită ca o acidoză metabolică având următoarele modificări biochimice:

- pH < 7,2;
- glicemia > 16 mmol/l (280-300 mg%);
- cetonemia > 2 mmol/l.

Scanned with OKEN Scanner

B. După valoarea **CO_2 total** (n = 24-27 mEq/l), se poate aprecia prezenţa:
- **cetozei**, când corpii cetonici sunt prezenţi, dar CO_2 > 20 mEq/l şi pH normal;
- **acidocetozei**, când CO_2 = 10-20 mEq/l, pH scăzut;
- **comei diabetice cetoacidozice**, când CO_2 total < 10 mEq/l, pH < 7,2.

Conduita practică eficientă în faţa unui pacient diabetic cu cetoacidoză incipientă sau comă trebuie să parcurgă următoarele etape:

1. recunoaşterea cauzei sau a factorilor declanşanţi ai dezechilibrării DZ;
2. recunoaşterea tabloului clinic şi diagnosticul diferenţial al tipului de comă (vezi tabelul 6.20).
3. instituirea tratamentului de urgenţă, care se face „pe acelaşi ac" cu care s-a efectuat recoltarea sângelui pentru testele de laborator esenţiale pentru confirmarea diagnosticului.

Tabel 6.21 – *Elemente de diagnostic diferenţial între coma cetoacidozică şi coma hipoglicemică (cele mai frecvente come diabetice)*

	• COMA CETOACIDOZICĂ	• COMA HIPOGLICEMICĂ
Debut*	lent	rapid
Tegumente	deshidratate	umede
Respiraţie	dispnee Kussmaul	normală
TA	tendinţă la colaps	normală/crescută
ROT	abolite	exagerate
Babinski	absent	prezent (bilateral)
Glicozurie	prezentă/mare	absentă/redusă
Corpi cetonici	+	–
Glicemia	400-600 mg%	< 50 mg%
Injecţia de glucoză	fără efect (inutilă, dar nu periculoasă)	răspuns favorabil (prompt)
Injecţia de insulină	efect bun (câteva ore)	CONTRAINDICATĂ (efect periculos)

* Se folosesc informaţiile preluate de la anturajul (familia) pacientului.

1. *Recunoaşterea cauzei/factorilor declanşanţi ai cetoacidozei diabetice*

O primă justificare a efortului de a recunoaşte cauza sau factorii declanşanţi este aceea că înlăturarea lor constituie şi prima măsură terapeutică de întrerupere a perpetuării cetoacidozei.

Cele mai frecvente cauze (uşor de descoperit) sunt următoarele:

a) oprirea bruscă, voluntară sau involuntară (lipsa unor insuline adecvate) sau subdozarea cronică (dificil de apreciat fără monitorizarea glicemiei) a insulinoterapiei;
b) erori alimentare: mai puţin prin exces şi, mai ales, prin lipsă (regimuri prea restrictive), care pot provoca cetoză de foame, fără acidoză severă. Eroarea cea mai frecvent observată la diabetici este o „combinaţie" nefericită (a+b), când din diverse motive, inclusiv cetoacidoza (cerc vicios), bolnavii au inapetenţă sau nu se pot alimenta şi, în consecinţă, renunţă la injecţiile de insulină;
c) infecţii acute: urinare, infecţii la locul injecţiilor, infecţii respiratorii, pancreatite acute;

Scanned with OKEN Scanner

d) agresiuni externe: traumatisme, şoc psihic (stres), intervenţii chirurgicale;
e) insulinorezistenţă „locală" (lipodistrofie la locul injecţiilor cu diminuarea absorbţiei) sau „sistemică" (anticorpi antiinsulină).

2. *Tablou clinic*

Semnele de debut sunt suficient de revelatoare pentru cetoză, atrăgând atenţia asupra evoluţiei defavorabile:

- anorexie (în disconcordanţă cu polifagia de până atunci);
- cefalee;
- greţuri, vărsături;
- astenie;
- somnolenţă;
- accelerarea ritmului respirator;
- polidipsia şi poliuria se accentuează.

Starea de acidocetoză

- alterarea stării generale;
- sete intensă + poliurie importantă;
- tulburări digestive: dureri abdominale (simulează abdomen acut chirurgical, intervenţiile practicate „sine materia" fiind considerate erori medicale), greţuri şi vărsături abundente (simulează maladie ulceroasă);
- halenă de acetonă (miros comparabil cu cel al diluantului pentru lacul de unghii sau de mere putrezite);
- astenie, obnubilare profundă (precomă).

Starea de comă cetoacidozică

Coma cetoacidozică francă, cu lipsa totală a cunoştinţei, este relativ excepţională (chiar în prezenţa unei acidoze profunde), dar poate fi recunoscută cu uşurinţă prin constatarea semnelor clinice în profilul de mai jos:

- pacient diabetic, insulinodependent, deshidratat, atât în *compartimentul extracelular*:
  - piele uscată, palidă (dar cu extremităţi reci, violacee)
  - pliu cutanat persistent
  - tendinţa la hipotensiune arterială şi venoasă (vene colabate), cât şi în *compartimentul intracelular*:
  - uscăciunea mucoaselor buco-faringiene
  - hipotonia globilor oculari, care devin moi, depresibili antemortem (semnul lui Krause).
- sistemul muscular:
  - **hipotonie musculară**, de aspect flasc, aton.
- aparat respirator:
  - **dispnee Kussmaul**, amplă, zgomotoasă, în patru timpi (inspir profund, pauză, expir prelung, pauză). Apare la un pacient fără probleme respiratorii anterioare, de aceea, aparent, este „sine materia", dar se manifestă ca o respiraţie „de luptă" împotriva acidozei (se caracterizează reciproc), fiind considerată „costisitoare" pentru un metabolism deja precar;
  - **halena acetonică** persistentă domină „atmosfera" din jurul bolnavului.

Scanned with OKEN Scanner

- aparat cardiovascular:
  - **tahicardie**
  - **TA scăzută → şoc hipovolemic**
  - **scăderea debitului cardiac**, tradusă clinic prin aspectul pseudocadaveric al pacientului, livid, cu marmorarea extremităţilor;
- aparat digestiv:
  - **vărsături** (pericolul aspiraţiei lichidului şi obstrucţie bronşică)
  - **uscăciunea** extremă a mucoasei bucale, a limbii, care are **aspect „prăjit"**
  - fals „abdomen chirurgical" cu dureri la palparea peretelui abdominal;
- aparat urogenital:
  - **poliurie abundentă** sau
  - **retenţie de urină** (falsă oligoanurie);
- SNC:
  - ROT abolite (se menţin reflexele cornean şi de deglutiţie)
  - **mioză**/midriază (finală)
  - se va face diagnosticul diferenţial cu comele cerebrale apărute la un diabetic (!);

Determinări biochimice în cetoacidoză

- Corpii cetonici – urină : reacţia Legal-Imbert, sau reactiv Lestradet, sau bandelete oficinale Ketodiastix, Ketodiabur etc.
  – sânge : Acetest (se utilizează când există insuficienţă renală sau nu a putut fi obţinută urină, chiar prin sondaj)
- Glicemia : valoarea medie 500 mg% (27,5 mmol/l)
- Rezerva alcalină (RA) : < 15 mEq/l,
  < 10 mEq/l, în comă
  sau
- Determinări Astrup : pH < 7,35
  : pH < 7,2, în comă
  : bicarbonat actual ↓
  : bicarbonat standard ↓
  : CO_2 total ↓
  : baze tampon ↓
  : exces de baze > – 2,5 mEq/l
- Ureea sangvină : crescută (100–200 mg%)
- Electroliţi în sânge : Na ↓ (130 mEq/l)
  : K ↓ (se accentuează scăderea după primele ore de tratament)
  : Cl ↓ (în caz de vărsături)

3. *Evoluţie şi prognostic*

Prognosticul cetoacidozelor diabetice este, în general, excelent, mai ales dacă se evită progresia către comă. Cu toate acestea, mortalitatea în comă cetoacidozică a fost apreciată la 1% din cazuri, eveniment pus în relaţie cu programele deficitare de sănătate, educaţia sanitară precară şi mai puţin legat de calitatea şi performanţa asistenţei medicale instituite (în spital) în cazuri particulare. Factorii de prognostic rezervat sunt: vârsta înaintată, prezenţa insuficienţei cardiace, renale sau a tireotoxicozei.

Prevenirea recidivelor sau măcar rărirea incidenţei cetoacidozelor diabetice în cursul dispensarizării unui lot de pacienţi insulinodependenţi constituie obiective majore ale politicii sanitare şi dau măsura calităţii asistenţei medicale într-un teritoriu.

Scanned with OKEN Scanner

Coma hiperosmolară

Definiţie: Coma diabetică hiperosmolară este considerată coma apărută la un diabetic care instalează o **hiperosmolaritate severă** (osmolalitatea > 350 mOsm/kg, osmolaritatea > 360 mOsm/l) indusă de o **hiperglicemie** marcată (6 g/l = 33 mMol/l, care ajunge frecvent la 10 g/l = 55 mMol/l), cu **deshidratare**, în absenţa **acidocetozei***.

Cauze favorizante:

a) cauze ce provoacă *hiperglicemie*: corticoterapie la un diabetic, diuretice tiazidice, pancreatite acute, traumatisme sau alte situaţii stresante (infarctul miocardic acut);
b) cauze care induc deshidratare**: stări febrile severe, arsuri, hemoragii, diaree, tratament diuretic excesiv.

Diagnostic:

Profil clinic

1. persoană diabetică în vârstă (de obicei peste 60 ani);
2. existenţa unui DZ noninsulinodependent (tip II);
3. tratamentul anterior comei a fost cu sulfamide antidiabetice;
4. cercetarea unei cauze favorizante (vezi mai sus!) care este uşor recunoscută prin examen clinic;
5. obnubilarea şi ADIPSIA precedă cu câteva zile instalarea comei, deci debut lent, cu alterarea stării generale;
6. coma are diverse grade de profunzime, dar unele elemente negative (absenţa unor semne) uşurează diagnosticul şi îi sporesc credibilitatea: absenţa hipotoniei musculare, absenţa fenomenelor neurologice de focar, absenţa dispneei Kussmaul şi a halenei acetonice;
7. mortalitate 50% din cazuri (prin şoc hipovolemic, infarct miocardic sever, tromboze cerebrale, CID, moarte subită).

Semne clinice

Tabloul clinic este dominat de:

a) semnele suferinţei neurologice:
   - convulsii sau mişcări convulsive;
   - ROT abolite;
   - semnul Babinski bilateral.
b) semnele deshidratării majore:
   - hipotensiune arterială (cu tendinţă la şoc hipovolemic);
   - diminuarea umplerii venoase jugulare;
   - pliu cutanat (deshidratare LEC);

* O acidoză metabolică uşoară sau moderată poate coexista (RA = 20 mEq/l) din cauza insuficienţei renale cu retenţie de acizi anorganici, deshidratării, înfometării şi lactaţiei. De asemenea, există posibilitatea unei come mixte: hiperosmolare şi cetoacidoze.

** Deshidratarea este o consecinţă firească a hiperglicemiei cu poliurie osmotică, încât este dificil de apreciat dacă reprezintă cauza hiperosmolarităţii sau efectul hiperglicemiei.

Scanned with OKEN Scanner

- limbă prăjită (deshidratare LIC);
- febră (deshidratare LIC);
- tulburări nervoase (menţionate mai sus).

Semne biologice

Elementele esenţiale oferite de examenele de laborator sunt:

- hiperglicemie deosebit de severă (peste 6 g/l, până la valori obişnuite de 10 g/l);
- hiperosmolalitate apropiată de 400 mOsm/l, calculată după formula:
  $Osmolalitatea = 2(Na^+, mEq/l + K^+, mEq/l) + [glicemia\ (mg\%)]/18 + [uree\ (mg\%)]/2,8$; (1 mOsm de glucoză = 180 mg/l şi 1 mOsm de uree = 28 mg/l)

SAU

$Osmolalitatea = 2[Na^+, mEql/l + K^+, mEq/l + glicemia\ (mmol/l) + uree\ (mmol/l)]$

SAU

Osmolaritatea apreciată prin valoarea *delta crioscopic*, care scade semnificativ sub valoarea normală de $-0,56 \pm 0,01°$ (câte o sutime de grad pentru fiecare creştere a osmolarităţii cu 5,4 mOsm/l);

- hemoconcentraţie (Ht ↑);
- hipernatremie, cu valoarea Na^+ plasmatic către 155-160 mEq/l. În multe cazuri, valoarea „pseudonormală" a Na^+ trebuie corectată, valoarea reală fiind calculată după formula:

  $$Na^+\ corectat = Na^+\ determinat + [glicemia\ (mg\%)] \times 1,6/100$$

  deoarece hiperglicemia induce o falsă scădere (prin contracţie de volum) a sodiului cu 1,6 mEq la fiecare 100% din valoarea glicemiei;
- RA şi pH-ul sunt normale.

Un profil general, rezultat dintr-o experienţă clinică pe 53 pacienţi cu comă diabetică hiperosmolară, este prezentat (orientativ, pentru a fi consultat) în tabelul 6.22.

Pentru un **calcul estimativ** al deshidratării (nivelul pierderilor hidrice) – în raport cu hiperosmolaritatea (creştere la %) – valabil şi pentru aprecierea tratamentului (rehidratării) puteţi folosi tabelul 6.23.

Tabel 6.22 – *Coma hiperosmolară – profil general*[*]

Vârsta pacienţilor[*] – (ani, media ± DS)	58 ± 3
Glicemia, mg% (mmol/l)	1071 (59,5)
Sodiu, mEq/l	143
Potasiu, mEq/l	5
Cloruri, mmol/l	98,5
RA, mEq/l	20[**]
Uree, mg% (mmol/l)	76 (27)
Creatinina, mg% (mmol/l)	5,5 (490)
Acizi graşi liberi, mmol/l	0,84
Osmolaritate, mOsm/l	379

* Date obţinute prin evaluarea cazuisticii (53 pacienţi) de come hiperosmolare din Brooklyn şi Washington (1971-1972). Datele semnificative pentru coma diabetică hiperosmolară sunt subliniate.

** Valoarea este scăzută faţă de normal prin componenta de acidoză metabolică uremică.

Scanned with OKEN Scanner

Tabel 6.23 – *Calculul deshidratării (LEC + LIC) în funcţie de osmolaritate*

Osmolaritate (mOsm/l)	Creştere a osmolarităţii (%)	Pierderi hidrice LEC + LIC (litri)
300-310	0	0
315-325	5-8	1-1,5
330-340	10-13	2-3
345-350	15-16	3,5-5
> 360*	> 20	> 6

* Valoare de la care se instalează, progresiv, starea de comă.
LEC = lichid extracelular; LIC = lichid intracelular.

Coma lactacidemică

Definiţie: **Acidoza lactică** este o stare clinică particulară în diabetul zaharat care rezultă din creşterea acidului lactic în sânge peste 2 mEq/l ± coma.

Cauze favorizante:

- Boli care evoluează cu *hipoxie severă*: stări infecţioase pulmonare (pneumonii severe, bronhopneumonii) cu insuficienţă respiratorie acută, stări de şoc cu hipotensiune arterială prelungită, infarct miocardic (± şoc cardiogen), intervenţii chirurgicale cu sângerări mari;
- **Alcoolismul acut**;
- **Inhibarea neoglucogenezei hepatice**: administrarea biguanidelor, ciroza cu insuficienţă hepatică severă;
- Lactacidoza primară (cauză idiopatică).

Diagnostic:

Profil clinic

1. persoane diabetice în vârstă, peste 50 ani, predominanţă feminină;
2. existenţa unei cauze favorizante care trebuie căutată prin examen clinic: insuficienţă hepatică, respiratorie, cardiacă, renală;
3. DZ este rareori insulinodependent, cel mai adesea un DZ gras, de maturitate, tratat cu biguanide;
4. mortalitate 30% din cazuri prin şoc ireversibil şi insuficienţă renală.

Semne clinice

Semne nervoase: – obnubilare de intensitate crescândă ce ajunge la stare de comă vigilă (cu agitaţie);

Semne cardiovasculare: – hipotensiune arterială, cu pensarea progresivă a diferenţialei. Şocul este frecvent şi foarte grav (accentuează acidoza lactică);

Semne respiratorii: – dispnee amplă şi profundă, tip Kussmaul, dar **fără halenă acetonică**;

Semne generale: – hipotermie (15%), deshidratare (25% din cazuri).

Scanned with OKEN Scanner

Date biologice

Hiperglicemia este moderată sau minimă (coma diabetică cu cea mai mică hiperglicemie!), obişnuit între 250-350 mg%

Hiperlactacidemia > 2 mEq/l

pH < 7,1

RA < 10 mEq/l

„Gaura anionică" > 16 mEq/l (normal 10-16 mEq/l).

Prevenţie

A se evita prescripţia de biguadine la persoane diabetice în vârstă, la care se constată manifestări de insuficienţă renală, cardiacă sau *hepatică*, de amploare chiar minimă.

Coma hipoglicemică

A fost lăsată în mod expres la urmă, fiind cel mai uşor de recunoscut, cel mai uşor de tratat, cu rezultat spectacular, fără ca să o considerăm cea din urmă ca frecvenţă, importanţă şi posibilitate evolutivă, chiar fatală (leziuni cerebrale ireversibile sau/şi colaps cardiovascular terminal) dacă se întârzie aplicarea tratamentului.

Hipoglicemia este definită prin:

A. Criterii biologice: scăderea glicemiei sub valori de 45–50 mg/100 ml

B. Criterii clinice:

1. consecutive reacţiei adrenergice: *transpiraţii, foame imperioasă, tahicardie*
2. consecutive suferinţei cerebrale (lipsa glucozei în celula nervoasă): *astenie, cefalee, convulsii, COMA*

De la bun început vom lua în consideraţie două aspecte:

- **Coma hipoglicemică indusă de insulină**, care realizează tabloul clasic al hipoglicemiei brutale, cu manifestări tipice şi reacţii specifice de contracarare a efectelor excesului de insulină;
- **Coma hipoglicemică sau hipoglicemia indusă de antidiabetice orale**, mult mai „lentă" şi capricioasă ca instalare, cu simptome predominant neuropsihice, necaracteristice, diagnostic mai dificil, recunoscut tardiv faţă de momentul instalării;
- **Coma sau hipoglicemia indusă de alcool** la diabetici trataţi cu insulină sau antidiabetice orale, fără a depăşi dozele terapeutice.

Cea mai frecventă stare hipoglicemică este hipoglicemia indusă de insulină, care se manifestă graduat şi impune măsuri terapeutice simple, uşor de administrat:

- iniţial, apare o senzaţie de foame imperioasă, însoţită de transpiraţii reci şi oboseală nejustificată. Bolnavul corectează acest disconfort prin ingestia unui măr, a unei felii de pâine sau a unei linguriţe de zahăr. De obicei, se depăşeşte măsura, compensarea cu glucide fiind excedentară faţă de nivelul minim atins de hipoglicemie, ducând la „jocuri" glicemice şi instabilitate, având ca rezultat sumat un control defectuos al diabetului zaharat.

Scanned with OKEN Scanner

Această anomalie este atenuată dacă corecţia hipoglicemiei se face cu alimente păstrate anume (*stand by*) pentru eventuala hipoglicemie, din cuantumul de glucide repartizat prânzurilor aferente zilei respective.

- o fază intermediară în recunoaşterea hipoglicemiei severe (până la iminenta instalare a comei) este marcată prin apariţia cefaleei, tremurăturilor, agitaţie psihomotorie (chiar agresivitate) sau obnubilare.
- faza de *comă hipoglicemică* propriu-zisă se caracterizează prin somn profund, toate celelalte faze premergătoare (descrise mai sus) fiind semnalate de anturajul bolnavului, sau nu mai pot fi reconstituite, dată fiind succesiunea lor foarte rapidă şi neaşteptată.

Examenul fizic al pacientului evidenţiază (vezi şi tabelul 6.21):

- paloare sau facies vultuos; ochii sunt acoperiţi de pleoape sau deschişi, imobili, privesc drept înainte, globii oculari au tonusul normal sau crescut;
- tegumentele sunt umede sau au picături mari de sudoare;
- temperatura corpului este normală sau scăzută;
- respiraţia este normală, liniştită;
- pulsul este accelerat, TA normală sau crescută;
- SNC: contracţii musculare tetaniforme, opistotonus (hipotonie în faza de comă profundă depăşită), ROT exagerate, semnul Babinski prezent bilateral, incontinenţă de urină şi/sau fecale.

Examenele de laborator debutează odată cu tentativa de redresare a comei hipoglicemice când, înainte de administrarea glucozei, este obligatorie **recoltarea unei glicemii** (se păstrează sângele pentru a fi trimis ulterior la cel mai apropiat laborator), această probă constituindu-se într-o dovadă peremptorie a hipoglicemiei, a severităţii acesteia şi o justificare a conduitei terapeutice. Oricum, administrarea glucozei se face imediat după recoltare (pe acelaşi ac), fără a se aştepta rezultatul determinării de laborator.

Nivelurile cele mai obişnuite ale glicemiei sunt sub 50 mg% şi pot coborî uşor la 20-40 mg%, confirmând biochimic hipoglicemia, fără a exista o corelaţie strânsă între gravitatea stării clinice şi nivelul atins de hipoglicemie. După administrarea glucozei (obişnuit 30-50 ml glucoză 33%), revenirea din comă este bruscă, bolnavul revenindu-şi instantaneu (obişnuit în 5-10 minute), fără a-şi aminti cum s-a produs inducerea comei, uneori este contrariat, chiar nemulţumit că i se acordă o asistenţă zgomotoasă, în discordanţă cu starea sa clinică, satisfăcătoare.

Moartea poate surveni, cu toată redresarea glicemiei la valori normale, dacă tratamentul a fost instituit tardiv (bolnavi izolaţi, nesupravegheaţi multe zile în şir), dar s-au instalat leziuni cerebrale ireversibile şi, de aceea, pacienţii care nu răspund imediat la tratamentul uzual necesită o perfuzie continuă de glucoză 10%, pentru a asigura concentraţii sangvine de 10-15 mmol/l, combinată cu o perfuzie de manitol, pentru a combate edemul cerebral.

Odată cu reluarea cunoştinţei, administrarea de glucoză orală trebuie luată în considerare, această atitudine de prudenţă dozată (pentru a nu dezechilibra DZ în sens invers) fiind necesară în hipoglicemiile induse de administrarea insulinelor semilente sau lente, care permit reinstalarea comei, dacă tratamentul hipoglicemiei nu este consolidat în timp.

Scanned with OKEN Scanner

O alternativă a tratamentului stării hipoglicemice ± comă este administrarea de GLUCAGON, 1 mg intramuscular (în loc de glucoză), mai ales în situaţii-limită, când nu există personal calificat, antrenat cu bolnavi comatoşi sau agitaţi, sau un laborator apropriat pentru dozarea nivelului glicemiei.

Hipoglicemia indusă de antidiabetice orale (sulfamide)

Riscul hipoglicemiilor este cvasiegal pentru toate **sulfamidele hipoglicemiante** (SH), dar acest risc este sporit la SH puternice (glibenclamida) sau având T 1/2 prelungit (clorpropamida).

Persoanele diabetice vulnerabile la SH (mortalitatea prin comă hipoglicemică – recunoscută clinic sau nu – este de 8-14% din cazurile cu hipoglicemie dovedită, apărută după SH) sunt vârstnicii peste 70 ani, care sumează două sau mai multe condiţii:

- interferenţă cu alte medicamente (sulfamide);
- coexistenţa insuficienţei renale;
- reducerea aportului alimentar;
- ingestia de alcool;
- afecţiune hepatică.

Accidentul hipoglicemic survine la distanţă de prânzuri, obişnuit după-amiaza şi/sau în a doua parte a nopţii, durează îndelungat (12 ore), se manifestă recidivant şi are predominanţa semnelor neuropsihice:

- sindrom confuzional;
- tulburări de vorbit;
- criză comiţială;
- deficit neurologic **localizat** (!).

Caracteristica esenţială a acestor stări hipoglicemice o constituie discreţia/lipsa simptomelor adrenergice de alarmă, datorită instalării progresive a hipoglicemiei, cât şi ignorării lor (chiar disimulate) de către pacienţii neavertizaţi.

Corecţia hipoglicemiei impune, pe lângă administrarea de urgenţă a 20-30 ml glucoză 33%, instalarea unei perfuzii prelungite (12-14 ore) cu glucoză hipertonă, al cărei debit este variabil, în funcţie de monitorizarea glicemiei.

Examinarea unui pacient diabetic

Odată parcurs studiul analitic al DZ, ajungem la un moment de sinteză, când se impune evaluarea individualizată a pacientului diabetic, moment în care validăm în practică cuantumul şi calitatea cunoştinţelor noastre. Examinarea pacientului diabetic parcurge aceleaşi etape ca examenul clinic al oricărui pacient:

A = anamneză
F = examen fizic
L = examen de laborator, în plus
I = consult interdisciplinar,

încât formula completă poate fi rezumată prin cuvântul AFLI.

A. Orice anamneză începe cu precizarea *motivelor examinării*, care, în mod clasic, la un diabetic se rezumă la cei trei P: Polifagie, Poliurie, Polidipsie.

Scanned with OKEN Scanner

Triada capătă relevanţă clinică pentru evocarea diagnosticului de DZ, când la polifagie se adaugă o scădere în greutate semnificativă.

Astăzi, afecţiunea este diagnosticată în urma unor conjuncturi mult mai diverse, pacientul diabetic (necunoscut sau prezumtiv) adresându-se medicului pentru evaluarea şi tratamentul unor simptome/semne aparent la distanţă de DZ:

- obezitatea/scăderea în greutate nejustificată la un obez;
- tulburări sexuale;
- tulburări menstruale;
- infecţii cutanate: stafilococice (piodermite, furunculoza cefei), candidoze recidivante;
- parodontoză, pioree alveolară, edentaţie precoce;
- claudicaţie intermitentă sau angină pectorală;
- plăgi cu cicatrizare dificilă.

Următoarea etapă anamnestică este precizarea *antecedentelor personale* care se vor menţiona detaliat în foaia de observaţie. Se va insista, cu predilecţie, asupra următoarelor afecţiuni:

a) **la un pacient diabetic prezumtiv** (vizează etiologia sau etiopatogenia DZ):
   - infecţii virale (parotidita epidemică, hepatita virală, infecţiile cu virus Coxsackie, herpetic);
   - pancreatitele acute;
   - intervenţiile chirurgicale asupra pancreasului;
   - suferinţele hepatobiliare;
   - hiperlipoproteinemiile;
   - prezenţa HTA (Cushing, feocromocitom!), a obezităţii (gradul).

b) **la un diabetic cunoscut** (vizează vechimea, complicaţiile şi severitatea DZ):
   - greutatea la naştere;
   - vârsta la care a fost diagnosticat DZ (vechimea);
   - prezenţa decompensărilor cetoacidozice sau a stărilor de hipoglicemie;
   - infecţiile (anterioare sau concomitente DZ, localizarea lor şi precizarea germenului);
   - inventarul complicaţiilor degenerative de la debut până la data examinării.

În continuare, vom completa datele privind *antecedentele eredocolaterale*, întrebând despre fiecare membru al familiei dacă a avut sau nu DZ clinic manifest (tip I sau II), o scădere a toleranţei la glucoză, precum şi greutatea feţilor născuţi de mama pacientului, cât şi greutatea la naştere a copiilor născuţi de pacientă.

După ce a fost completată şi această etapă, o secvenţă obligatorie este rubrica consacrată **„condiţiilor de viaţă şi muncă"**, unde vom nota: profesia, starea socială şi familială a pacientului, consumul de alcool (dată fiind constatarea frecventă – şi în creştere – a pancreatitei cronice etilice în etiopatogenia DZ, cât şi motivul multor eşecuri în controlul eficient al numeroaselor cazuri de DZ dezechilibrat).

Istoricul reprezintă o etapă importantă în anamneza pacientului diabetic şi va căuta răspunsuri la următoarele obiective ale interogatoriului:

- vechimea DZ;
- modul de debut/descoperire a DZ (în cetoacidoză? examene biochimice fortuite? cu ocazia investigării altor afecţiuni ori cu prilejul pregătirii preoperatorii pentru intervenţii chirurgicale? sau după intervenţii chirurgicale interesând pancreasul?);

Scanned with OKEN Scanner

- frecvenţa şi severitatea decompensărilor cetoacidozice, de la debut până în momentul examinării;
- cine este şi unde se află medicul curant care supraveghează evoluţia şi controlul periodic al pacientului? (această secvenţă vizează seriozitatea asistenţei sanitare şi consecvenţa adresării la acelaşi medic a pacientului în perspectiva controlului eficient al conduitei terapeutice);
- care sunt ultimele rezultate la investigaţiile biochimice periodice?
- care sunt complicaţiile cronice degenerative afirmate la controalele medicale anterioare sau alte afecţiuni diagnosticate şi tratate concomitent cu DZ;
- „seminar" privind însuşirea de către pacient a educaţiei dietetice (şi a nivelului atins de acesta) privind: cunoaşterea conţinutului în glucide a principalelor alimente, a foii de echivalenţe şi a listei de alimente ce trebuie cântărite (lipsa cântarului din gospodăria pacientului – confirmată tot de anamneza „obligatorie", din care nu trebuie să lipsească această informaţie – conduce deja la aprecieri negative privind cooperarea la dietă a pacientului);
- precizarea dozelor de insulină sau de antidiabetice orale înainte de dezechilibrarea/decompensarea DZ.

Urmează etapa **examenului fizic** (F), ce impune un examen clinic general amănunţit, pornind de la **tegumente şi mucoase,** rubrică la care se vor consemna: eritroza pometilor, prezenţa piodermitei, a furunculozei recidivante (în special în regiunea cefei, chiar în condiţii de igienă corectă!), candidozele (genitală, interdigitală etc.), tulburările trofice precedente sau concomitente aspectului de **mal perforant** (plantar, cel mai adesea).

Se vor observa, cu atenţie, regiunile unde se practică injecţiile cu insulină (**lipodistrofia insulinică**).

Sistemul (ţesut) musculo-adipos: se va cântări pacientul (chiar repetat sub tratament) şi se va consemna deficitul sau excesul ponderal (obezitatea). Întrucât necesarul caloric se stabileşte pe baza greutăţii ideale (G.I.), formula de calcul (Broca, Lorentz, a Asigurărilor Metropolitane din SUA) serveşte pentru calcularea gradului obezităţii, respectiv serveşte principiului terapeutic: DZ slab trebuie „să ia în greutate", iar DZ gras trebuie să slăbească. Iată formulele pentru stabilirea G.I., cea mai simplă (la patul bolnavului) fiind prima (orientativă), iar cea mai apropiată de situaţia fiziologică, ultima (3):

$$(1)\ \text{G.I.} = T - 100 \quad \text{(Broca)}$$

$$(2)\ \text{G.I.} = T - 100 - \frac{T - 150}{4} \quad \text{(Lorentz)}$$

$$(3)\ \text{G.I.}^{*} = 50 + 0{,}75 \times (T - 150) + \frac{V - 20}{V} \quad \text{(Asig. Metropol. SUA).}$$

* Se înmulţeşte valoarea găsită cu 0,9, la femei.
T = talia în cm; V = vârstă (ani).

Indicele de obezitate (greutatea relativă) se stabileşte prin formula:

$$\text{Greutatea relativă} = \frac{\text{G. actuală}}{\text{G.I.}} \times 100.$$

O greutate relativă peste 120% este definită ca obezitate (gr. II, III, IV, ...).

Sistemul osteo-articular, mai greu de evaluat clinic, manifestă simptome relevante, tardiv, în evoluţia DZ, mergând de la leziuni decelabile numai radiografic, până la pseudogută, artropatii şi fractură spontană a scafoidului tarsian („picior cubic" Charcot, ca în distrofia tabetică).

Aparatul respirator trebuie examinat în direcţia unei tuberculoze pulmonare, care, în pofida discreţiei tabloului clinic, este destul de evoluată pe radiografia toracică (obligatoriu **radiografie** şi nu radioscopie toracică!).

Aparatul cardiovascular – necesită determinarea TA în clino- şi ortostatism (neuropatia autonomă), examinarea palpatorie şi oscilometrică a pulsaţiilor arteriale periferice, menţionarea claudicaţiei intermitente, prezenţa sau nu a sindromului de angină pectorală, a infarctului miocardic din antecedente, eventual constatarea semnelor fizice de disfuncţie ventriculară stângă: galop, sufluri etc.).

Aparatul digestiv. Se vor menţiona tulburările spontane (greţuri, vărsături ce aparţin gastroparezei, evoluţiei unei cetoacidoze, sau legate de instalarea insuficienţei renale prin nefropatie diabetică constituită), precum şi constatările examenului obiectiv: prezenţa hepatomegaliei (steatoză, diabet bronzat, ciroză hepatică) ± splenomegalie. De asemenea, tulburările de tranzit (diareea sau constipaţia) pot fi încadrate în contextul neuropatiei autonome diabetice.

Aparatul urogenital reflectă prezenţa unui DZ prin: prurit perineal, candidoze vulvare sau balanite, impotenţă sau frigiditate, manifestări de vezică neurologică sau prin manifestările infecţiilor urinare joase/înalte.

Un examen al **sistemului nervos**, în colaborare cu specialistul neurolog, vor descoperi manifestările polinevritei diabetice (parestezii, dureri la compresiunea maselor musculare), anomalii ale ROT, sechelele accidentelor vasculare cerebrale, diversele localizări ale neuropatiei autonome.

Examenele de laborator

a) Exploararea metabolismului glucidic:
   - glicemie;
   - glicozurie;
   - TTGO;
   - Hb A_1c;
   - fructozamina;
   - peptida C;
   - insulinemia (RIA);

b) Explorarea metabolismului lipidic:
   - corpi cetonici;
   - colesterol (HDL/LDL-colesterol);
   - trigliceride.

c) Determinări electrolitice şi acido-bazice:
   Na^+, K^+, Cl^-, RA, pH, Astrup.

d) Explorare funcţională renală (cl. creatinină, PSP) şi urocultură.

Scanned with OKEN Scanner

e) Oscilometria.
f) Examenul fundului de ochi (FO).
g) ECG (eventual test de efort).
h) Radiografie toracică.

Alte examinări

- Examen neurologic;
- Examen dermatologic;
- Examinare genetică/familială, clinico-biochimică pentru a depista DZ chimic, latent sau potenţial la alţi membri de familie.

Scanned with OKEN Scanner

Scanned with OKEN Scanner

CAPITOLUL 7

TULBURĂRI HIDROELECTROLITICE

Noţiuni fundamentale de biochimie şi clinică a homeostaziei hidroelectrolitice

Volumele şi compoziţia lor

Conţinutul (volumul) în apă al corpului este prezentat în tabelul 7.1, fiind variabil (de la 45 la 80%) în raport cu vârsta, sexul şi greutatea corporală.

Tabel 7.1 – *Conţinutul procentual în apă din greutatea corpului*

Greutate	Copil	Bărbat	Femeie
Slab	80%	65%	55%
Normal ponderat	70%	60%	50%
Gras	65%	55%	45%

Astfel, distribuţia apei la un adult de 75 kg cuprinde un volum total de 45 l, din care :
- 2/3 pentru lichidul intracelular (LIC) = 30 litri
- 1/3 pentru lichidul extracelular (LEC) = 15 litri.

La rândul său, LEC cuprinde 10 litri compartimentul interstiţial + 5 litri compartimentul vascular. Există un compartiment „transcelular" (vezi şi fig. 7.1) de 1000 ml, care include lichidele cerebrospinal, sinovial, pleural, pericardic şi din sucurile intestinale.

Compoziţia LEC şi LIC, formată din cationi (Na^+, K^+, Ca^{2+}, Mg^{2+}) şi anioni (Cl^-, HCO_3^-, PO_4^{3-}, SO_4^{2-}, acizi organici, proteine) este prezentată în tabelul 7.2.

Tabel 7.2 – *Compoziţia în electroliţi a LEC şi LIC*

	Plasma (mmol × l^{-1})	Lichid interstiţial (mmol × l^{-1})	Lichid intracelular (mmol × l^{-1})
Na^+	142	144	10
K^+	4	4	160
Ca^{2+}	2,5	1,25	1,5
Mg^{2+}	1	0,5	13
Cl^+	102	114	2
HCO_3^-	26	30	2
PO_4^{2-}	1	1	57
SO_4^{2-}	0,5	0,5	10
Acizi organici	6	5	–
Proteine	16	0-2	55

Conţinutul total al principalilor electroliţi este:
- Na^+ total = 2430 mEq (2130 mEq în LEC şi 300 mEq în LIC);
- K^+ total = 3600 mEq-4200 mEq, din care 120-160 mEq/l în LIC (aproximativ 98%);
- Ca^{2+} total = 25000-30000 mmol (50000-60000 mEq);
- Mg^{2+} total = 1600-2000 mEq.

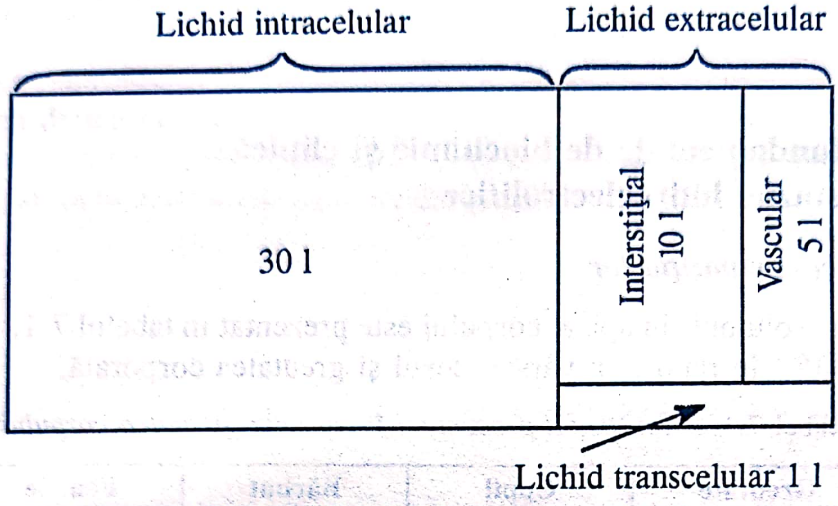

Fig. 7.1 – *Repartiţia principalelor compartimente lichidiene ale corpului*

Formule de conversie

Literatura medicală actuală exprimă concentraţia electroliţilor din plasmă în mmol/l. Deoarece persistă încă exprimarea în mEq/l, iar unele determinări de laborator furnizează rezultatele în mg%, este necesară consultarea tabelelor 7.3 şi 7.4.

Tabel 7.3 – *Formule generale de conversie*

Valori solicitate	Valori exprimate în:	Formula
mmol/l	mg/100 ml	$\text{mmol} = \text{mg\%} \times \frac{10}{\text{mA}}$
mEq/l	mg/100 ml	$\text{mEq} = \text{mg\%} \times 10 \times \frac{\text{valenţa}}{\text{mA(mg)}}$
mg/100 ml	mEq/l	$\text{mg/100ml} = \text{mEq} \times \frac{\text{mA}}{10 \times \text{valenţa}}$
mg/100 ml	mmol/l	$\text{mg/100ml} = \text{mmol/l} \times \frac{\text{mA}}{10}$

Mase atomice (mA): $Na^+ = 23$; $K^+ = 39$; $Ca^{2+} = 40$; $Mg^{2+} = 24$; $Cl^- = 35{,}5$.

Osmolalitatea (POsm) şi Osmolaritatea

Distribuţia apei între LEC şi LIC depinde de echilibrul osmotic între aceste componente.

Osmolalitatea unei soluţii este determinată de concentraţia totală a particulelor dizolvate sau coloide din soluţia respectivă şi reprezintă forţa soluţiei de a reţine apa. Osmolalitatea este dependentă de puterea de disociere a substanţelor aflate în compoziţia soluţiei. Astfel, 1 mol de NaCl dizolvat în 1 kg de apă are o osmolalitate de

2 Osm × kg^{-1} din cauză că disociază în 2 particule, Na^+ şi Cl^-, pe cînd 1 mol de uree (care nu disociază) din 1 kg de apă are o osmolalitate de 1 Osm × kg^{-1}. Un milimol de NaCl în 1 kg de apă dă o osmolalitate de 2 mOsm × kg^{-1}, exprimarea uzuală în practică fiind în miliosmoli/kg (mOsm × kg^{-1}). Întrucât compoziţia LEC este complexă, osmolalitatea poate fi calculată prin sumarea tuturor concentraţiilor molare a constituenţilor, ţinând cont de gradul lor de disociere.

Tabel 7.4 - *Conversia mg% - mmol/l - mEq/l (mval/l) pentru principalii electroliţi*

	mg%	mmol/l	mEq/l
Na^+	mmol/l × 2,299	mg% × 0,435	mg% × 0,435
K^+	mmol(mEq)/l × 3,91	mg% × 0,2557	mg% × 0,2557
Ca^{2+}	mEq/l × 2,004 mmol/l × 4,008	mEq/l × 0,5 mg% × 0,2495	mmol/l × 2 mg% × 0,499
Mg^{2+}	mmol/l × 2,431 mEq/l × 1,215	mg% × 0,4114 mEq/l × 0,5	mmol/l × 2 mg% × 0,8229
Cl^-	mmol/l × 3,545	mg% × 0,2821	mg% × 0,2821

Întrucât principalii constituenţi ai LEC sunt clorura de sodiu, glucoza, ureea, formulele uzuale iau în calcul puterea osmotică a acestora, rezultând următoarele formule:

a) când se cunoaşte numai valoarea Na^+ plasmatic,

$$\text{osmolalitatea} = Na^+ \text{ (mmol} \times l^{-1}) \times 2 + 10$$

b) când se cunoaşte şi valoarea glicemiei, ureei,

$$\text{Osmolalitatea} = 2(Na^+ \text{mEq/l}) + \frac{\text{glucoza(mg\%)}}{18} + \frac{\text{uree(mg\%)}}{2{,}8}$$

sau

$$\text{Osmolalitatea} = 2\ (Na^+ \text{ mmol/l}) + \text{Glucoza (mmol/l)} + \text{ureea (mmol/l)}.$$

Când există posibilitatea tehnică, se poate determina *osmolaritatea* plasmatică (diferită de osmolalitate prin aceea că se exprimă prin numărul de mOsm prezenţi într-un litru de plasmă şi nu 1 kg de apă), care se măsoară prin determinarea punctului crioscopic al unei soluţii, pe baza relaţiei lineare dintre aceşti doi parametri.

Astfel, o osmolalitate normală de 290 mOsm/kg H_2O (= osmolaritate 310 mOsm/l plasmă) corespunde unui punct crioscopic de -0,56° ± 0,01°. Pentru fiecare 5,4 mOsm, punctul crioscopic scade cu o sutime de grad.

Osmolalitatea LEC şi LIC sunt menţinute în echilibru deşi compoziţia electrolitică este diferită (vezi şi tabelul 7.2).

Repartiţia apei între compartimentele vascular şi interstiţial depinde mult de echilibrul osmotic (orice adăugare a apei la LEC va perturba echilibrul, prin scăderea osmolalităţii acestuia, până la deplasarea apei în LIC impusă de necesitatea restabilirii echilibrului), dar depinde şi de presiunea oncotică (25 mm Hg) exercitată de proteinele plasmatice nondifuzabile (albumina). Lichidele părăsesc terminalul capilar al arteriolelor sub influenţa presiunii hidrostatice şi sunt preluate de terminalul venos al capilarelor sub influenţa presiunii oncotice. În stările de creştere a presiunii hidrostatice sau de scădere a presiunii oncotice (hipoalbuminemie), balanţa este dezechilibrată şi apar edemele prin acumularea lichidelor în interstiţiu. La cele de mai sus se

Scanned with OKEN Scanner

adaugă echilibrul Gibbs-Donnan (distribuţia inegală a ionilor difuzibili de-a lungul unei membrane semipermeabile, dacă o parte a acestora sunt ioni nondifuzibili), care explică diferenţele între cele 3 compartimente (plasmatic, interstiţial, intracelular), conform cu datele din tabelul 7.2 şi faptul că osmolalitatea plasmatică este mai mare în capilare decât osmolalitatea compartimentului interstiţial.

Factorii care asigură homeostazia apei în organism sunt: setea şi funcţia renală de concentrare-diluţie a urinei. Elementul principal este reprezentat de hormonul antidiuretic (ADH).

Modificări de numai 2% ale osmolalităţii plasmatice sunt detectate de osmoreceptorii hipotalamici. Orice creştere în osmolalitatea intracelulară stimulează atât setea (hipotalamus), cât şi eliberarea de ADH din hipofiza posterioară, în timp ce scăderea în osmolalitate are efecte opuse.

ADH creşte reabsorbţia apei din tubii renali, reducând astfel debitul urinar. Eliberarea de ADH şi acţiunea sa se produce chiar în condiţiile unei hiponatremii sau creşteri a osmolalităţii extracelulare dacă voloreceptorii indică o scădere a volumului plasmatic („se sacrifică tonicitatea, pentru menţinerea volumului plasmatic").

Controlul balanţei LEC se mai exercită şi prin ionul Na^+ (sodiul şi anionii de însoţire, clorul şi bicarbonatul sunt principalii electroliţi extracelulari), o mare varietate de receptori (senzori) fiind sensibili la balanţa sodată:

- receptorii de volum din vasele mari ale inimii sau chiar muşchiul cardiac;
- receptorii din mucoasa atriului – hormonul natriuretic atrial – care inhibă secreţia de aldosteron;
- receptorii din arteriolele glomerulare aferente (aparatul juxtaglomerular) şi relaţia cu sistemul renină-angiotensină-aldosteron.

Calea finală a influenţelor primite de la aceşti receptori este reprezentată de creşterea/scăderea excreţiei renale de sodiu şi, în consecinţă, duce la creşterea sau scăderea volumului sangvin circulant.

Tabel 7.5 – *Cauze generale ale tulburărilor hidroelectrice*

Pierderi		Aport insuficient	Retenţia de lichide
Intestinale	Renale		
– Vărsături	– Diuretice	– Pierderea mecanismului setei • stări confuzionale • comă • lezini hipotalamice	– Insuficienţă cardiacă
– Diaree	– Poliurie • nefropatie obstructivă • necroză tuberculoasă • insuficienţă renală • hipokalemie • hipercalcemie • terapie cu litiu	– Acces imposibil la apă • imobilizaţi la pat • comă	– Hipoproteinemie (ciroză, sd. nefrotic)
– Fistule	– Diabet zaharat		– Faza oligurică a IRA, GN
– Ileus paralitic	– Diabet insipid – B. Addison		– Perfuzii excesive – Secreţie excesivă (necontrolată) de ADH

Examenul clinic

Aflat în faţa unui bolnav cu tulburare hidroelectrolitică, primul pas al examinatorului (anamneza) trebuie făcut(ă) în direcţia aflării cauzei acestei anomalii (vezi tabelul 7.5), ţinând cont de bilanţul hidric normal al individului adult (figura 7.2). De asemenea, se vor aprecia aportul zilnic de Na^+ şi K^+ (aproximativ 100-250 mmol Na^+ şi 40-120 mmol K^+), cât şi pierderile urinare (150-200 mmol Na^+ şi 50-100 mmol K^+).

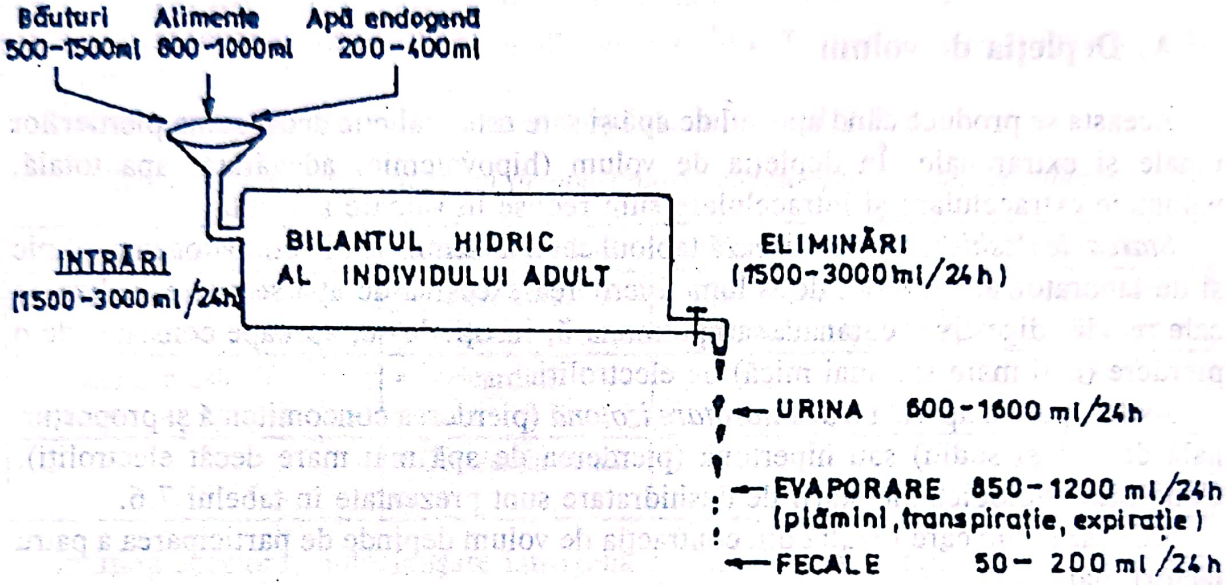

Fig. 7.2 - *Bilanţul hidric normal al individului adult*

După aflarea cauzei tulburării hidroelectrolitice, se va face un *examen fizic* care include starea tegumentelor (uscate, pliu cutanat persistent, edeme periferice sau sacrate), a limbii (uscată, maronie). Se vor asculta bazele pulmonilor (ralurile umede semnifică supraîncărcarea lichidiană), se va măsura diureza şi greutatea corporală (are importanţă în controlul evoluţiei anomaliei hidroelectrolitice).

De mare importanţă este aprecierea atentă a stării cardio-circulatorii, în prezenţa sau nu a edemelor.

Şocul (hipovolemic) poate fi evidenţiat prin scăderea importantă a TA (sub 90 mm Hg sistolica), tahicardie şi extremităţi reci.

În afara aprecierii stării cordului şi TA, indicatori valoroşi ai situaţiei cardio-circulatorii sunt: presiunea venoasă periferică (jugulară), presiunea venoasă centrală (inserţia unui cateter în vena cavă superioară devine necesară la pacienţii oligurici) şi hipotensiunea arterială posturală. O creştere a presiunii venoase periferice sau centrale indică totdeauna o supraîncărcare lichidiană (cu excepţia insuficienţei cardiace), iar o scădere a acestora (în special presiunea venoasă centrală) - o pierdere de lichide sau o înlocuire incompletă. De asemenea, hipotensiunea arterială posturală (în absenţa drogurilor hipotensive şi a neuropatiei autonome) este un indiciu al depleţiei sistemice (mai ales dacă se însoţeşte şi de scăderea presiunii venoase centrale).

Determinările de laborator vor include următoarele dozări: electroliţi în plasmă (± urină), Hb, Ht (creşterea lor sugerează depleţia lichidiană, iar scăderea - în absenţa anemiei - hemodiluţia, prin supraîncărcare lichidiană), uree, glicemie (stări hiperosmolare), eventual determinarea deltacrioscopic.

Scanned with OKEN Scanner

Dezechilibre de volum

Menţinerea/protejarea volumelor extracelulare (interstiţial şi, mai ales, intravascular) constituie cea mai importantă caracteristică a homeostaziei hidroelectrolitice.

Această homeostazie presupune o încărcare adecvată a arborelui arterial în vederea asigurării unei perfuzii adecvate a ţesuturilor.

A. Depleţia de volum

Aceasta se produce când aportul de apă şi sare este mai mic decât suma pierderilor renale şi extrarenale. În depleţia de volum (hipovolemie) adevărată, apa totală, volumele extracelulare şi intracelulare sunt reduse în valoare absolută.

Starea de deshidratare realizează tabloul cel mai semnificativ etiopatogenic, clinic şi de laborator al depleţiei de volum. Pierderea excesivă de apă se poate realiza pe cale renală, digestivă, cutanată sau pulmonară, însoţindu-se, aproape constant, de o pierdere (mai mare sau mai mică) de electroliţi.

Astfel, putem aprecia o *deshidratare izotonă* (pierderea concomitentă şi proporţională de apă şi sodiu) sau hipertonă (pierderea de apă mai mare decât electroliţi). Condiţiile etiologice ale stării de deshidratare sunt prezentate în tabelul 7.6.

Tabloul clinic care rezultă din contracţia de volum depinde de participarea a patru factori majori:

1) mărimea volumului de apă pierdut;
2) viteza pierderii;
3) natura (compoziţia) fluidului pierdut (transpiraţii, suc gastric, diaree, ser-plasmă, sânge integral);
4) gradul de reactivitate a arborelui vascular la depleţia de volum.

În raport cu aceşti factori, semnele iniţiale sunt evidente la piele (diminuarea elasticităţii, persistenţa pliului cutanat) şi mucoase (uscăciunea limbii), asociate setei şi hipotoniei globilor oculari. Se mai adaugă hipotensiunea arterială (agravată de ortostatism), tahicardie, oligurie, febră, slăbiciune, ameţeli, spasme musculare. În cazurile avansate (de deshidratare hipertonă, mai ales) apar: stare confuzională, halucinaţii, delir, convulsii şi comă (vezi stările hiperosmolare – hipernatremia).

Tabel 7.6 – *Cauzele deficitului de apă (depleţie de volum)*

Aport insuficient	Pierderi renale	Pierderi extrarenale
Pacienţi comatoşi, obnubilaţi, mutilaţi	• Afecţiuni endocrine: diabet insipid, hipoaldosteronism, b. Addison	• Hemoragii
Pacienţi cu obstrucţii esofagiene	• Afecţiuni renale: nefrite interstiţiale, acidoza tubulară, insuficienţă renală (faza poliurică), nefropatia obstructivă	• Cutanate: transpiraţii
Conduită terapeutică inadecvată (înlocuire insuficientă a pierderilor)	• Diureză osmotică • Abuz de diuretice • Sd. Bartter	• Digestive: vărsături, diaree, fistule gastro-intestinale, tub de dren • Pulmonare: stări febrile

Scanned with OKEN Scanner

Determinările de laborator evidenţiază creşterea sodiului, a proteinelor, retenţie azotată (azotemie extrarenală). Când Na^+ urinar se elimină mai puţin de 5-10 mEq/24 ore, este vorba de o deshidratare prin pierdere de apă extrarenală. În prezenţa pierderilor renale, eliminările de sodiu ajung la 30-40 mEq/24 ore.

B. Excesul de volum (sindromul de diluţie)

Stările cu exces de volum sunt caracterizate printr-o creştere a apei totale (expansiunea LEC şi LIC), o creştere a sodiului total, dar cu o scădere a concentraţiei saline (diluţie). Cu toată această creştere a apei şi sodiului, volumul efectiv circulant poate fi scăzut.

Cauzele excesului de volum sunt prezentate în tabelul 7.7.

Tabel 7.7 – *Cauzele excesului de apă (intoxicaţia cu apă, excesul de volum)*

Renale	Cardiovasculare	Hepatică	Endocrină
• Creşterea volumului efectiv circulant: GN acută	• Insuficienţă cardiacă	• Ciroza hepatică ± tromboza venei porte	• Aldosteronism primar şi secundar
• Scăderea presiunii oncotice: Sd. nefrotic	• Pericardită constrictivă		• Sd. Cushing
	• Obstrucţia venei cave		• Sd. secreţiei inadecvate de ADH

În afara acestora, o declanşare iatrogenă a „intoxicaţiei cu apă" poate fi produsă prin administrarea intempestivă de soluţii izotone sau hipotone perfuzabile, depăşind cu mult posibilităţile de eliminare renală sau extrarenală a apei (exemplu – faza oligo/anurică a insuficienţei renale acute).

Tabloul clinic depinde de viteza de acumulare a apei în organism (creşterea greutăţii corporale), astfel încât putem deosebi:

a) **intoxicaţia acută cu apă**, în care manifestările clinice cuprind senzaţia de opresiune intracraniană sau cefalee, crampe musculare, anorexie, greaţă şi uneori vărsături. În evoluţie, pot apărea: stupoare, dezorientare temporo-spaţială, apatie, slăbiciune, somnolenţă, diminuarea reflexelor osteo-tendinoase, delir, convulsii şi comă. La examenul fundului de ochi se constată edem papilar prin creşterea presiunii intracraniene;

b) **intoxicaţia cronică cu apă** (edemele).

Apariţia edemelor este legată de acumularea lentă a lichidelor în spaţiul interstiţial, între 2,6 l (de la care începe evidenţierea clinică), până la 20 l şi mai mult. Anasarca este edemul generalizat.

Examenele de laborator evidenţiază hiponatremie, hipopotasemie şi hipoproteinemie (de diluţie), scăderea Hb, Ht, a osmolalităţii, vasopresina crescută.

Stările hiperosmolare

Hiperosmolaritatea este produsă de creşterea unor substanţe solvite în sânge, dintre care unele, cum ar fi sodiul şi glucoza, produc o deplasare a apei din sectorul intracelular (deshidratare celulară), iar altele (ureea şi alcoolul) nu produc o deplasare

Scanned with OKEN Scanner

a apei din celule (sau deplasarea este tranzitorie, minimă). Alcoolul este răspunzător de aşa-numita „gaură osmolară", când pacientul, în comă, are o osmolaritate care depăşeşte pe cea totală a sodiului, glucozei şi ureei calculate la un loc. Hiperosmolaritatea hiperglicemică din diabetul zaharat ocupă, de asemenea, un loc important în practica medicală curentă, fiecare creştere a glucozei cu 18 mg% mărind osmolaritatea cu 1 mOsm/l.

Tabel 7.8 – *Clasificarea stărilor hiperosmolare*

• Hipernatremică – normovolemică (deficitul pur de apă) – hipovolemică (deficitul de apă > deficitul de sodiu) – hipervolemică (iatrogenică)
• Hiperglicemică
• Ureică
• Alcoolică
• Mixtă

O formă particulară de hiperosmolaritate hiperglicemică, cu evoluţie severă, este coma diabetică hiperosmoloară (insuficient diagnosticată), fără cetoacidoză, creşterea rapidă a osmolarităţii (ignorată) ducând la comă, înaintea declanşării acidocetozei (cea mai frecventă cauză de comă diabetică).

Hipernatremia

Hipernatremia este o consecinţă aproape constantă a pierderii de apă fără sodiu, rezultatul fiind un exces de sodiu.

În afara unor cauze frecvente (afectarea centrului setei, diureza osmotică, pierderi excesive de apă), aportul insuficient de apă, cât şi cauze combinate completează spectrul etiologic al hipernatremiilor (tabelul 7.9).

Tabelul 7.9 – *Cauzele hipernatremiei*

Hipotalamusul (afectarea centrului setei) • Coma • Hipernatremie esenţială
Diureze osmotice • Coma diabetică hiperosmolară • Manitol
Pierderi excesive de apă • Renale: diabet insipid, diabet renal • Extrarenale: transpiraţie
Cauze combinate • Coma plus alimentare hipertonă pe sonda nazo-gastrică

Tabloul clinic este dominat de manifestările deshidratării celulare, întrucât hipernatremia se realizează (preponderent) prin mobilizarea şi pierderea de apă provenind din LIC. De aceea, semnele clinice apar când pierderea de apă din LIC (2/3 din apa totală) este majoră, comparativ cu pierderea extracelulară de apă (şi sodiu), care se manifestă precoce, la pierderi minime.

Scanned with OKEN Scanner

Simptomele apar când osmolalitatea depăşeşte 320-330 mOsm/kg H_2O şi constau din: sete vie, uscăciunea mucoaselor, scăderea TA şi tahicardie, febră, oligurie, tulburări neuropsihice (nelinişte şi somnolenţă).

Coma şi oprirea respiratorie apar în hipernatremii severe, când osmolalitatea depăşeşte 360-380 mOsm/kg H_2O.

Sindromul de „encefalopatie metabolică acută" (agitaţie, delir, hiperreflectivitate, convulsii) care precedă instalarea comei se poate datora hipernatremiei ca atare, importantei deshidratări intracelulare sau hiperosmolarităţii.

Examenele de laborator evidenţiază hipernatremie, creşterea osmolarităţii, hemoconcentraţie (Hb, Ht şi proteinele crescute), creşterea glicemiei şi a ureei (insuficienţă renală funcţională), cu acidoză metabolică, scăderea K^+ şi a natriurezei.

Stările hipoosmolare

Starea hipoosmolară presupune scăderea, în paralel, atât a osmolalităţii (sub valorile normale de 235-300 mOsm/kg H_2O), cât şi a sodiului, în ser.

Hiponatremia

Ionul Na^+ ocupă rolul central al stărilor hipoosmolare (tabelul 7.10), deoarece hipocloremia fără hiponatremie este rară (ex. alcaloza hipocloremică prin vărsături care duc la o pierdere mai mare de Cl^- dacât de Na^+). Pe de altă parte, nu orice hiponatremie înseamnă hipoosmolaritate. Prezenţa unor substanţe osmotic active ca glucoza, ureea, alcoolul, manitolul, cresc osmolaritatea şi realizează o falsă „compensare" a deficitului osmotic indus de hiponatremie.

Hiponatremia „de diluţie" (pseudohiponatremia, hiponatremia relativă) a fost discutată la excesele de volum („intoxicaţia cu apă").

O menţiune particulară merită sindromul secreţiei inadecvate de ADH (SIADH), care constituie prototipul hiponatremiei induse de producţia şi secreţia susţinută, continuă, de ADH sau de substanţe ADH-like în tumori maligne (carcinom bronşic, neoplasme de pancreas, ureter, prostată, vezica urinară, limfoame şi leucemii, timoame, mezotelioame); afectarea SNC (traumatisme, infecţii, tumori, porfirie); afecţiuni pulmonare (tuberculoză, pneumonie).

Tabloul clinic este dominat de manifestările neurologice (slăbiciune, letargie, somnolenţă), care, în general, devin manifeste la o valoare sub 120 mEq/l a Na^+ din ser.

Când hiponatremia este declanşată de o intoxicaţie acută cu apă (vezi excesul de volum), coma care se instalează evoluează rapid spre exitus şi reprezintă o urgenţă medicală încă de la primele manifestări ale sindromului de diluţie, instalat brusc.

În hiponatremia cronică, manifestările neurologice sunt mult mai reduse, chiar când concentraţia Na^+ scade sub 110 mEq/l, deoarece celula nervoasă pierde soluţii electrolitice proprii (ex. clorura de K^+), ceea ce face ca gradul de „umflare" al acesteia să devină minim la scăderea osmolalităţii. Anamneza şi examenul fizic sunt suficiente pentru a orienta către o hiponatremie asociată contracţiei de volum sau asociată LEC normal sau asociată LEC crescut.

Scanned with OKEN Scanner

Tabelul 7.10 – *Cauzele hiponatremiei*

I. Asociată depleţiei LEC (depleţia de volum = depleţia de apă şi sare)
A. Pierderi extrarenale • Gastro-intestinale: vărsături, diaree, aspiraţie, fistule • Sechestrare abdominală: peritonită, reacumulare rapidă a ascitei • Piele: transpiraţii abundente, arsuri
B. Pierderi renale • Insuficienţă renală acută (faza de reluare a diurezei) • Insuficienţă renală cronică • Nefrită cu pierdere de sare • Nefropatie obstructivă (îndepărtarea obstrucţiei) • Excesul de diuretice • Diureza osmotică • Deficienţe în mineralocorticoizi (B. Addison, hipoaldosteronism)
II. Asociată expansiunii excesive a LEC şi edemelor (hiponatremia de diluţie)
III. Asociată expansiunii moderate a LEC sau cu LEC normal (lipsa edemelor) • Insuficienţă renală acută şi cronică • Polidipsie severă • Potomania băutorilor de bere • Sd. secreţiei inadecvate de ADH • Cauze endocrine: deficienţe în glucocorticoizi, hipotiroidism • Esenţiale
IV. Asociată unor stări hiperosmolare • Hiperglicemie • Administrare de manitol
V. Hiponatremia – artefact • Eroare de laborator • Cauzată (fals) de hiperlipemie, hiperproteinemie

Deşi diagnosticul hiponatremiei este uşor de pus în prezenţa dozării biochimice a Na^+ din ser, cauza şi tipul hiponatremiei sunt mai greu de precizat, necesitând şi alte dozări biochimice (tabel 7.11).

Tabel 7.11 – *Diagnosticul diferenţial biochimic în diverse tipuri (1-4) de hiponatremie*

Hiponatremie +	Uree Creatinină	Acid uric	Na^+ urinar
+ 1. Contracţie de volum	↑	↑	< 10 mEq/l (cauze extrarenale)
+ 2. LEC normal	N	N	> 20 mEq/l
+ 3. Exces de volum	↓	N↓	> 20 mEq/l (insuficienţă renală + retenţie de apă)
+ 4. SIADH	N	↓	> 30 mEq/l

Potasiul

Potasiul (K^+) este cationul intracelular cel mai important (98% din cantitatea totală de 3500 mEq se găseşte în celule), la o concentraţie de 160 mmol × l^{-1}.

Potasiul este un element esenţial în contracţia musculară, conducerea impulsului nervos, activitatea enzimelor şi funcţionarea membranei celulare.

Scanned with OKEN Scanner

Proprietăţile electrofiziologice ale celulei cardiace (batmotropă, dromotropă şi cronotropă) sunt puternic influenţate de prezenţa ionului de K^+. Homeostazia concentraţiei extracelulare este esenţială, deoarece atât creşterea (peste 5 mEq/l), cât şi scăderea kaliemiei (sub 2,5 mEq/l) duce la o diminuare a excitabilităţii şi a velocităţii conducerii (hiperkaliemia produce o deprimare severă a conductibilităţii, cu oprire cardiacă în diastolă, iar concentraţiile sangvine foarte scăzute produc oprire cardiacă în sistolă). Între aceste două extreme, variabilitatea potenţialului de membrană influenţat de valorile kaliemiei modifică depolarizarea şi repolarizarea celulei cardiace, ceea ce se traduce prin importante modificări ECG (fig. 7.3).

Controlul distribuţiei K^+ între LIC şi LEC este obţinut prin funcţionarea pompei membranare (ATP-aza Na^+-K^+ dependentă) şi este influenţat de: pH (K^+ părăseşte celula în acidoză), aldosteron (sporeşte capacitatea intracelulară), insulină (favorizează intrările de K^+), activitatea betaadrenergică (scade nivelul kaliemiei).

Hiperkaliemia

Cauzele hiperkaliemiei (K^+ [mEq/l]) sunt prezentate în tabelul 7.12, cea mai frecventă situaţie fiind diminuarea excreţiei renale de potasiu în diverse circumstanţe.

Tabloul clinic este nespecific, constând din simptome şi semne neurologice (astenie, crampe musculare, abolirea ROT, paralizie flască a extremităţilor sau a muşchilor respiratori), digestive (distensie abdominală şi diaree), cardiovasculare (bradicardie, hipotensiune arterială, asurzirea zgomotelor cardiace, apariţia de aritmii, mergând până la oprire cardiacă prin fibrilaţie ventriculară). Semnele electrocardiografice (fig. 7.3) sunt în relaţie directă cu nivelul kaliemiei, având următoarea secvenţă: creşterea amplitudinii undei T, scurtarea intervalului Q-T, lărgirea complexului QRS, bloc a-v gradul I, dispariţia undei P, ritm nodal sau idioventricular, tahicardie-fibrilaţie ventriculară.

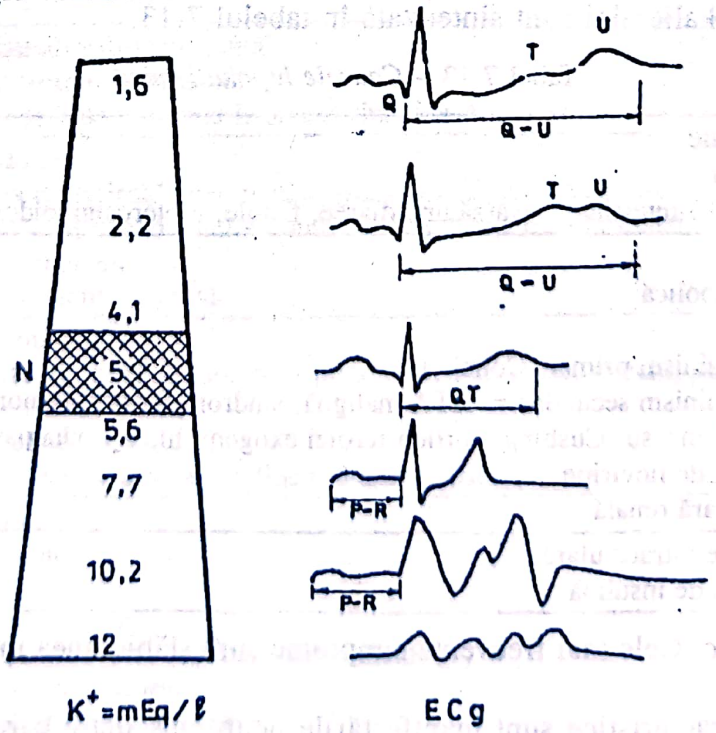

Fig. 7.3 – *Aspectul ECG în relaţie cu nivelul seric al potasiului (hipo- şi hiperkaliemie)*

În afara modificărilor ECG, dozările biochimice pot evidenţia scăderea Na^+, retenţie azotată, creşterea fosfaţilor, scăderea pH-ului (de la pH 7,4 în jos, K^+ creşte cu 0,6 mEq/l pentru fiecare scădere a pH-ului cu 0,1 unităţi).

Tabel 7.12 – *Cauzele hiperkaliemiei*

Aport (intrări) excesiv(e)
Scăderea secreţiei renale • Insuficienţa renală (faza oligurică) • Diuretice economizatoare K^+ • Insuficienţă adrenocorticală (hipoaldosteronism) • Nefropatii tubulo-interstiţiale • Inhibitori ACE (enalapril)
Pierderea K^+ din celule • Acidoza (diabetică) • Arsuri, rabdomioliză, zdrobiri tisulare • Terapia tumorilor • Paralizia periodică hiperkaliemică
Aport excesiv (iatrogen)
Artefacte • Separarea serului de cheag este întârziată (eliberarea K^+ din eritrocite)

Hipokaliemia

Scăderea concentraţiei extracelulare a K^+ (sub 3,5 mEq/l) defineşte hipokaliemia, care indică un deficit total de K^+ (scăderea K^+ seric cu 1 mEq înseamnă o pierdere de 100-200 mEq de K^+ total). Reducerea bruscă a K^+ seric fără o reducere concomitentă în K^+ total se produce atunci când K^+ extracelular este deplasat către compartimentul intracelular (administrarea de insulină, alcaloză).

Cauzele hipokaliemiei sunt sintetizate în tabelul 7.13.

Tabel 7.13 – *Cauzele hipokaliemiei*

I. Gastro-intestinale • Aport deficitar • Tulburări gastro-intestinale: vărsături, diaree, fistule, ureterosigmoidostomie
II. Renale • Alcaloza metabolică • Diuretice • Hiperaldosteroinism primar (Conn) • Hiperaldosteroinism secundar = HTA malignă, sindrom Bartter, tumori juxtaglomerulare • Hipercortizolism: sd. Cushing, corticosteroizi exogeni, hiperproducţia ectopică de ACTH • Administrarea de licviriţie • Acidoza tubulară renală
III. Prin deplasare intracelulară • Administrarea de insulină

Tabloul clinic. Cele mai frecvente simptome sunt slăbiciunea musculară, paresteziile şi nicturia.

Cele mai caracteristice sunt manifestările neuromusculare care însoţesc graduat hipokaliemia, de la slăbiciune musculară la membrele inferioare cu hipo- sau areflexie

Scanned with OKEN Scanner

osteotendinoasă, până la slăbiciune generalizată a muşchilor scheletici şi paralizie completă (inclusiv a muşchilor respiratori). Rabdomioliza şi ileusul paralitic (paralizia musculaturii netede) sunt, de asemenea, posibile.

Examenele de laborator confirmă hipokaliemia ($K^+ < 3,5$ mEq/l) şi, în funcţie de cauza acesteia, tulburările biochimice asociate: scăderea Na^+, Ca^{2+}, Mg^{2+}, creşterea HCO_3^- şi a pH-ului. Determinarea excreţiei urinare de K^+ poate releva cauza hipokaliemiei: când excreţia urinară este mai mică de 20-25 mEq/24 ore, cauza hipokaliemiei este digestivă (pierderi gastro-intestinale), iar când pierderile renale sunt cauza, excreţia depăşeşte 25 mEq/24 ore (excepţie fac pacienţii cu hiperactivitate mineralocorticoidă cu depleţie severă în K^+ şi au hipokaliemia asociată unei excreţii reduse).

Calciul

Calciul reprezintă 2% din greutatea corpului. Se găseşte în plasmă în 3 stări distincte: Ca^{2+} ionic (55%), Ca^{2+} legat de proteine, nedifuzibil (35%) şi Ca^{2+} legat de anioni (12%), sub forma unor complexe (citrat, bicarbonat, fosfat), difuzibil dar nedisociabil.

Valoarea plasmatică normală este de 9-10,3 mg% sau 5 mEq/l (2,5 mmol/l). Intervenţia Ca^{2+} este fundamentală în funcţionarea potenţialului de membrană, contracţia musculară şi acţiunea enzimelor.

Muşchiul cardiac reacţionează la concentraţii sporite de Ca^{2+} prin creşterea contractibilităţii (răspuns accentuat în prezenţa digitalei) şi apariţia de aritmii (extrasistole ventriculare, ritm idioventricular), culminând cu oprirea cordului în sistolă (niveluri toxice).

Hipercalcemia

Lista cauzelor hipercalcemiei se găseşte în tabelul 7.14.

Tabel 7.14 – *Cauzele hipercalcemiei*

Aport sau absorbţie crescută • Sindromul lapte-alcaline • Excesul de vitamina D şi/sau vitamina A
Boli endocrine • Hiperparatiroidismul primar (adenom, hiperplazie, carcinom) • Hiperparatiroidismul secundar (insuficienţă renală, malabsorbţie) • Acromegalie • Insuficienţă adrenală
Boli neoplazice • Tumori producătoare de peptide PTH-like (ovar, rinichi, pulmon) • Metastaze osoase • Mielom multiplu • Secreţie de prostaglandine sau factori osteolitici
Cauze variate • Sarcoidoza • B. Paget • Imobilizarea • Hipercalcemia familială (hipocalciurică) • Transplantul renal • Administrare iatrogenă • Indusă de tiazide

Scanned with OKEN Scanner

Tabloul clinic este constituit din:

a) manifestări nervoase (letargie, toropeală, depresiune, alterarea facultăţilor mentale, stupoare), care culminează cu coma;
b) musculare (hipotonie, miopatie proximală, oboseală, slăbiciune);
c) cardiovasculare (hipertensiune arterială, bradicardie, interval Q-T scurt şi potenţarea intoxicaţiei digitale);
d) renale (poliurie, nefropatie interstiţială, nefrocalcinoză);
e) gastro-intestinale (greţuri, vărsături, constipaţie, pancreatită);
f) calcificări oculare (keratită în bandă).

Severitatea acestor manifestări tinde să fie în paralel cu nivelul calciului ionizat în LEC, însă există şi discordanţe între datele biochimice şi constatările clinice. Celelalte teste de laborator evidenţiază hipercalciurie, hipofosfaturie (valori normale în insuficienţa renală), scăderea HCO_3^-; creşterea fosfatazei alcaline şi a hidroxiprolinei (când există interesare osoasă), afectare renală (facultativă), obiectivată prin scăderea puterii de concentrare, retenţie azotată. Determinarea AMPc urinar evidenţiază valori crescute în hipercalcemia din afecţiuni maligne (dacă şi vitamina 1,25 (OH) D_3 este crescută) şi scăzute/normale în cancerele cu metastaze osoase sau în hipercalcemia cu hipercalciurie.

Hipocalcemia

Cauzele hipocalcemiei sunt clasificate după criteriile din tabelul 7.15. În tabel nu este inclusă alcaloza, care realizează hipocalcemia prin creşterea legării calciului de proteine şi, în aceste cazuri (tetanie), determinările biochimice trebuie făcute pentru Ca^{2+} ionic. De asemenea, pancreatita acută realizează o hipocalcemie care persistă în timpul inflamaţiei acute.

Tabel 7.15 – *Cauzele hipocalcemiei*

Diminuarea aportului sau absorbţiei • Malabsorbţie • By-pass intestinal • Deficitul în vitamina D (absorbţie scăzută, scăderea producţiei de 25(OH) D_3 sau $1,25(OH)_2D_3$)
Pierdere excesivă • Insuficienţă renală cronică • Terapia diuretică
Boli endocrine • Hiperparatiroidismul (genetic, dobândit) • Pseudohipoparatiroidismul • Carcinom tiroidă (medular) cu secreţie de calcitonină
Cauze patofiziologice • Scăderea serumalbuminelor • Hiperfosfatemia • Antibioticele (aminoglicozide), diuretice de ansă

Tabloul clinic este dominat de manifestările neuromusculare: parestezii (în special în jurul gurii şi la vârfurile degetelor), iritabilitate, tetanie (semnele Chvostek şi Trousseau pozitive), accese asemănătoare cu grand mal.

Scanned with OKEN Scanner

Se mai pot întâlni: cataractă lenticulară, diplopie, edem papilar, consecinţa hipertensiunii intracraniene, manifestări respiratorii (stridor, dispnee), cardiovasculare (palpitaţii, prelungirea intervalului Q-T, rareori bloc a-v şi insuficienţă cardiacă), calcificări ale nucleilor bazali (tulburări extrapiramidale), modificări trofice cutanate, ale unghiilor şi dinţilor.

Determinările de laborator arată un nivel scăzut al Ca^{2+} în ser (sub 2,25 mmol/l), dar nivelul seric trebuie să fie corelat cu concentraţia serumalbuminelor (când acestea scad sever, se ajunge la o scădere a Ca^{2+} cu 0,8-1 mg pentru fiecare gram de albumină în minus).

Hiperfosfatemia, scăderea Mg^{2+}, creşterea uşoară a bicarbonatului şi scăderea (absenţa) PTH completează tabloul biochimic de însoţire a hipocalcemiei.

ECG evidenţiază alungirea intervalului Q-T, iar radiografia craniului arată, uneori, calcificarea nucleilor bazali.

Magneziul

Cantitatea totală de Mg^{2+} din organism este de 25 g sau 1000 mmol (2000 mEq). Numai 5% din această cantitate reprezintă Mg^{2+} extracelular, 45% este conţinut intracelular, iar 50% sub formă insolubilă în os. Concentraţia plasmatică echivalentă în cele 3 moduri de exprimare are următoarea valoare normală: 2-3 mg% sau 1,3 mEq/l sau 0,8 mmol/l.

Cele mai importante acţiuni ale Mg^{2+} se exercită în relaţia cu Ca^{2+} (agonişti competitivi) interesând: activitatea enzimelor care transferă ionul fosfat, efectele fiziologice pe sistemul nervos şi joncţiunea mioneuronală, eliberarea parathormonului de către glandele paratiroide şi activitatea hormonilor asupra receptorilor.

Hipermagneziemia

Excesul de magneziu este, aproape constant, o consecinţă a insuficienţei renale, încât nu se poate excreta cantitatea obişnuită provenită din alimente sau medicamente.

Tabloul clinic este dominat de manifestări neuromusculare: slăbiciune musculară, hiporeflexie, confuzii, mergând până la paralizii (inclusiv a muşchilor respiratori).

Semnele cardiovasculare (scăderea TA şi tulburările de conducere, culminând cu oprirea cardiacă) survin la niveluri excesive de Mg^{2+}.

Determinările de laborator confirmă nivelurile crescute ale Mg^{2+} în ser şi insuficienţa renală (creşterea creatininei, ureei, acidului uric). K^+ este crescut, iar Ca^{2+} adesea scăzut. ECG evidenţiază alungirea intervalului P-R, lărgirea complexului QRS şi creşterea în amplitudine a undelor T.

Hipomagneziemia

Situaţiile în care nivelul seric al Mg^{2+} scade sub valorile normale (vezi tabelul 7.16) stau la baza unor simptome recunoscute în diverse afecţiuni, dovedind rolul esenţial al acestui cation în geneza unor manifestări clinice majore.

Scanned with OKEN Scanner

Tabel 7.16 – *Cauzele hipomagneziemiei*

Diminuarea aportului sau absorbţiei • Malabsorbţie, diaree cronică, abuz laxative • Aspiraţie gastrică prelungită • By-pass al intestinului gros • Malnutriţie • Alcoolism • Alimentaţia parenterală (cu conţinut redus de Mg^{2+})
Pierdere excesivă • Cetoacidoză diabetică • Diuretice • Diaree • Hiperaldosteronism, Sd. Bartter • Renală (acidoză tubulară, nefrite interstiţiale) • Hipotiroidism • Hiperparatiroidism • Alcoolism
Toxică: • Medicamentoasă (Gentamicină, Cisplatin)
Pancreatită acută
Idiopatică

Tabloul clinic constă din: iritabilitate, tremurături, ataxie, spasm carpopedal, hiperreflexie, semnul Babinski pozitiv, nistagmus, stări confuzionale sau halucinatorii, crampe musculare şi convulsii epileptiforme.

Sunt din ce în ce mai frecvent cunoscute (la alcoolici) manifestările cardiovasculare: tahicardie, aritmii ventriculare, hipertensiune arterială, manifestări în relaţie evidentă cu instalarea hipomagneziei.

Lista sintetică a consecinţelor hipomagneziemiei este prezentată în tabelul 7.17.

Datele de laborator evidenţiază asocierea hipocalcemiei şi a hipokaliemiei, iar ECG confirmă alungirea intervalului Q-T, drept cauză a aritmiilor.

Tabel 7.17 – *Consecinţele hipomagneziemiei*

Neuromusculare • Letargie, slăbiciune, oboseală, deficit intelectual • Iritabilitate • Degenerare hialină şi vacuolară a miofibrelor
Gastro-intestinale • Anorexie, greţuri, vărsături • Ileus paralitic
Cardiovasculare • Creşterea sensibilităţii la digitală • Tahiaritmii
Metabolice • Hipocalcemie • Hipokaliemie

Scanned with OKEN Scanner

Bibliografie

1. Alberti KGMM and Hockaday TDR: *Diabetes mellitus*, in Weatherall DJ, Ledingham JGG, Warell DA, *Oxford Textbook of Medecine*, Oxford University Press, 1984.
2. Altman JJ, Slama G, Tchobroutsky G: *Biotechnologie et diabète insulino-dépendant*, Biofutur, 1987, 43.
3. Alpert JS, Rippe JM: *Manual of Cardiovascular Diagnosis and Therapy* (Fourth Edition), A Little Brown, 1996.
4. Anastasatu C: *Pneumoftiziologie clinică*, Ed. Didactică şi Pedagogică, Bucureşti, 1978.
5. Anderson JH Jr, Brunelle RL, Koivisto VA, Pfutzner A, Trautmann ME, Vignati L, DiMarchi R: *Reduction of Postprandial Hyperglycemia and Frequency of Hypoglycemia, in IDDM Patients on Insulin-analog Treatment. Multicenter Insulin Lispro Study Group*. Diabetes 1997, 46 (2), 265-270.
6. Andreoli TE, Carpenter CCJ, Plum F, Smith LH Jr.: *Cecil Essentials of Medicine* (2nd edition), W.B. Saunders, 1990.
7. Apetrei E: *Ecocardiografie*, Ed. Medicală, Bucureşti, 1990.
8. Apetrei E, Viciu E: *Mecanofono-cardiografie. Ghid practic*, Ed. Medicală, Bucureşti, 1977.
9. Athanasiu A: *Hipersplenismul*, Ed. Medicală, Bucureşti, 1971.
10. Babeş V: *Virusurile hepatitice*, Ed. Academiei RS România, Bucureşti, 1983.
11. Badea G, Badea R: *Atlas comentat de ecografie abdominală*, Ed. Medicală, Bucureşti, 1990.
12. Baltă N, Căpâlnă S, Orha I: *Dinamica proceselor metabolice în ateroscleroză*, Ed. Academiei RS România, Bucureşti, 1977.
13. Baltă N, Filcescu V, Orha I: *Diagnostic şi tratament în patologia miocardo-coronariană*, Ed. Academiei RS România, Bucureşti, 1985.
14. Banciu T, Barbu N: *Ficatul alcoolic*, Ed. Facla, Timişoara, 1982.
15. Barbara L, Porro BG, Cheli R, Lipkin M: *Nutrition in Gastrointestinal Diseases*, Raven Press, New York, 1987.
16. Barbu R: *Explorări funcţionale*, Ed. Didactică şi Pedagogică, Bucureşti, 1974.
17. Barbu R: *Fiziopatologie*, Ed. Didactică şi Pedagogică, Bucureşti, 1980.
18. Barnett AH, Owens DR: *Insulin Analogues*, Lancet, 1997, 349, 47-51.
19. Băcanu Gh: *Diabetul zaharat*, în Negoiţă CI (coord.), Vlaicu R, Dumitraşcu D, *Clinica medicală*, Ed. Didactică şi Pedagogică, Bucureşti, 1983.
20. Băltăceanu O: *Patologia medicală la femeie*, Ed. Medicală, Bucureşti, 1983.
21. Beckwith JR: *Basic Electrocardiography & Vectocardiography*, Raven Press, New York, 1982.
22. Berceanu S (sub red.): *Hematologie clinică*, Ed. Medicală, Bucureşti, 1977.
23. Berceanu Şt, Păunescu E: *Biologia şi patologia imunităţii*, Ed. Academiei RS România, Bucureşti, 1981.
24. Besser GM, Bodansky HJ, Cudworth AG: *Clinical Diabetes*, J.B. Lippincott Co, 1988.
25. Best CH, Taylor NB: *Bazele fiziologice ale practicii medicale* (traducere), ed. a VI-a, Ed. Medicală, Bucureşti, 1958.

Scanned with OKEN Scanner

56. Ciocâlteu A: *Nefrologie clinică*, Ed. Infomedica, Bucureşti, 1998.
57. Codirean I, Bugeag Gh: *Imaginea scintigrafică în practica clinică*, Ed. Militară, Bucureşti, 1985.
58. Coliţă D (coord.): *Hematologie* (partea I), în Păun R (sub red.), *Tratat de medicină internă*, Ed. Medicală, Bucureşti, 1997.
59. Coman GC: *Pleureziile purulente*, Ed. Medicală, Bucureşti, 1972.
60. Coman GC: *Supuraţiile bronho-pulmonare*, Ed. Medicală, Bucureşti, 1977.
61. Condacse A, Rădulescu IC, Caroli T: *Porfiriile Biochimie-Clinică*, Ed. Medicală, Bucureşti, 1970.
62. Conu A: *Corelaţiile dintre afecţiunile cutanate şi patologia generală*, Ed. Medicală, Bucureşti, 1982.
63. Costică Ioan I: *Boli renale bilaterale*, Ed. Medicală, Bucureşti, 1972.
64. Cotăescu I: *Sângele normal şi patologic*, Ed. Facla, Timişoara, 1973.
65. Crişan G: *Pancreatita acută*, Ed. Facla, Timişoara, 1980.
66. Crişan G: *Bolile chirurgicale ale pancreasului*, Ed. Facla, Timişoara, 1984.
67. Cucuianu M, Olinic N, Goia A, Fekete T: *Biochimie clinică*, Ed. Dacia, Cluj-Napoca, 1979.
68. Cucuianu M: *Biochimia clinică a hemostazei*, Ed. Dacia, Cluj-Napoca, 1983.
69. Cucuianu M, Rus HG, Niculęscu D, Vonica A: *Biochimie. Aplicaţii clinice*, Ed. Dacia, Cluj-Napoca, 1991.
70. Cucuianu M, Crîsnic I, Pleşca-Manea Luminiţa (sub red.): *Biochimie clinică Fundamentare fiziopatologică*, Ed. Dacia, Cluj-Napoca, 1998.
71. Cunescu V, Drăghici D: *Actualităţi în diagnosticul şi tratamentul bolilor de inimă*, Ed. Medicală, Bucureşti, 1976.
72. Dacie JV, Lewis SM: *Practical Haematology* (6th edition), Churchill Livingstone, 1984.
73. Dinu Veronica, Trutia E, Popa-Cristea Elena, Popescu Aurora: *Biochimie medicală*, Ed. Medicală, Bucureşti, 1998.
74. Dragomir CN: *Ulcerul gastro-duodenal*, Ed. Litera, Bucureşti, 1981.
75. Dragomir D, Popescu V: *Astmul bronşic la copil*, Ed. Medicală, Bucureşti, 1986.
76. Drăgulescu SI: *Ecocardiografia Doppler cantitativă*, Ed. Helicon, Timişoara, 1993.
77. Dubin D: *Interpretarea rapidă a ECG* (ediţia a treia), Cover Publishing Co, Tampa Florida şi Ed. Medicală, Bucureşti, 1983.
78. Duca Eugenia, Duca M, Furtunescu G: *Microbiologie*, Ed. Didactică şi Pedagogică, Bucureşti, 1979.
79. Dudea C: *Electrocardiografie teoretică şi practică*, Ed. Medicală, Bucureşti, 1981.
80. Dudea C: *Atlas de electrocardiografie clinică*, Ed. Medicală, Bucureşti, 1988.
81. Dudea C, Rădulescu D, Dudea S: *Cardiopatiile valvulare*, Ed. Casa cărţii de ştiinţă, Cluj-Napoca, 1995.
82. Dumitraşcu D, Badea Gh: *Radiologia clinică a intestinului*, Ed. Medicală, Bucureşti, 1977.
83. Duţu Şt, Teodorescu Exarcu I: *Fiziologia şi fiziopatologia respiraţiei*, Ed. Medicală, Bucureşti, 1979.
84. Duţu Şt, Jienescu Zoica: *Ghid de investigaţii funcţionale respiratorii*, Ed. Medicală, Bucureşti, 1984.
85. Eisenberg RL: *Clinical Imaging. An Atlas of Differential Diagnosis*, Lippincott-Raven, 1997.
86. Enescu I: *Insuficienţa cardiacă*, Ed. Academiei RS România, Bucureşti, 1960.
87. Fatorusso V, Ritter O: *Atlas d'électrocardiographie*, Ed. Masson, 1963.

Scanned with OKEN Scanner

117. Gomella LG: *Clinician's Pocket Reference* (7th edition), Prentice-Hall International Inc., 1993.
118. Grancea V: *Bazele radiologiei şi imagisticii medicale*, Ed. Medicală Amaltea, Bucureşti, 1996.
119. Greenberg NJ, Winship DH: *Gastrointestinal Disorders: A Pathophysiologic Approach*, Year Book Medical Publishers Inc., 1976.
120. Grigorescu M, Pascu O: *Tratat de gastroenterologie clinică* (2 vol.), Ed. Tehnică, Bucureşti, 1996 şi 1997.
121. Guenter CA, Welch MH: *Pulmonary Medicine*, J.B. Lippincot Co., Philadelphia, Toronto, 1977.
122. Guţiu I: *Tulburările de conducere ale inimii*, Ed. Medicală, Bucureşti, 1980.
123. Guyton CC: *Textbook of Medical Physiology*, W.B. Saunders Company, Philadelphia, 1991.
124. Halunga-Marinescu Speranţa, Buzi Elisabeta: *Măduva osoasă hematogenă*, Ed. Medicală, Bucureşti, 1970.
125. Hatle L, Angelsen B: *Doppler Ultrasound in Cardiology* (2nd edition), Lea & Febiger, Philadelphia, 1985.
126. Haţieganu I: *Clinică şi patologie medicală. Probleme şi lecţii* (vol. I), Ed. Medicală, Bucureşti, 1955.
127. Haulică I, Brănişteanu D, Petrescu Gh: *Sistemul renină angiotensină* (vol. 2) *Hormonii locali*, Ed. Junimea, Iaşi, 1983.
128. Haulică I: *Fiziologie*, Ed. Medicală, Bucureşti, 1989.
129. Hărăguş Şt, Zăgreanu I: *Auscultaţia modernă a inimii*, Ed. Dacia, Cluj-Napoca, 1974.
130. Hâncu N: *Aterogeneza în practica medicală*, Ed. Dacia, Cluj-Napoca, 1985.
131. Herbert P.N. and Hricik D.: *Diabetes mellitus*, in *Cecil Essentials of Medicine*, Saunders International Ed., 1990, 496.
132. Hegglin R: *Diagnosticul diferenţial al bolilor interne*, Ed. Medicală, Bucureşti, 1964.
133. Herter CD: *Insulin Lispro: The Next Step*, Clinical Diabetes, 15, 2, 51-56.
134. Hurst JW: *The Heart* (6th edition), McGraw Hill, 1986.
135. Iliescu CC, Maliţchi E, Drăghici D: *Îndreptar de diagnostic şi tratament în bolile cardiovasculare*, Ed. Medicală, Bucureşti, 1968.
136. Ilinescu I: *Semeiologie generală cardiovasculară*, Ed. Medicală, Bucureşti, 1973.
137. Ionescu C: *Bolile pleurei*, Ed. Junimea, Iaşi, 1982.
138. Ionescu DD, Macarie C: *Urgenţe cardiace. Diagnostic şi tratament*, Ed. Militară, Bucureşti, 1989.
139. Ivanovici G, Fuiorea Ioana: *Diagnosticul de laborator în practica medicală*, Ed. Militară, Bucureşti, 1990.
140. Ionescu V: *Factori de risc în diagnosticul şi tratamentul bolilor de inimă*, Ed. Academiei RS România, Bucureşti, 1977.
141. Isselbacher KJ, Braunwald E, Wilson JD, Mostin JB, Fauci SA, Kasper DL: *Harrison's Principles of Internal Medicine* (13th edition), McGraw-Hill Inc., 1994.
142. Journal Sandoz des Sciences médicales: *Nouvelles conceptions sur l'asthme*, Triangle, 1989, 29, 1.
143. Kaltenbach M: *Die Belastungs-untersuchung von Herzkranken*, Boehringer Mannheim GmbH, Mannheim, 1974.
144. Kamajda M, Grosgogeat T: *L'insuffisance cardiaque*, Laboratoires Squibb, Paris-La Défense, 1988.
145. Kaplan MN, Brenner MB, Laragh JH: *The Kidney in Hypertension*, Raven Press, New York, 1987.

Scanned with OKEN Scanner

239. Popescu V, Arion C, Dragomir D: *Icterele nou-născutului, sugarului şi copilului. Icterele hemolitice*, Ed. Medicală, Bucureşti, 1986.
240. Proc[illegible]b red.): *Tratat de patologie chirurgicală. Patologia chirurgicală a abdomenului*, vol. VI, Ed. Medicală, Bucureşti, 1986.
241. Purice S: *Clinică medicală Analize şi sinteze*, (2 vol.), Ed. ALL, Bucureşti, 1993.
242. Răileanu C, Răileanu-Moţiu Ioana: *Atlas de hematologie clinică*, Ed. Academiei RS România, Bucureşti, 1974.
243. Reinauer H.: *Erhöhte lutzuckerkonzentrationen (Hyperglykämie)*, Internist, 1990, 31, w13.
244. Rîmniceanu R: *Prognosticul bolilor interne*, Ed. Medicală, Bucureşti, 1978.
245. Romoşan I: *Rinichiul Morfologie clinică*, Ed. Helicon, Timişoara, 1992.
246. Rondeau E, Peraldi Marie-Noëlle, Kanfer A, Sraer JD: *Nephrologie*, Ed. Estem & Ed. Med-Line, 1992.
247. Russu G: *Nefrologie practică*, Ed. Junimea, Iaşi, 1978.
248. Russu G: *Maladii şi sindroame cu nume proprii*, Ed. Junimea, Iaşi, 1985.
249. Sandoz: *Serie sur l'asthme* (1-5), Une publication Sandoz SA, Bâle, 1980.
250. Saragea M (sub red.): *Fiziopatologie* (2 vol.), Ed. Academiei RS România, Bucureşti, 1981.
251. Setlacec D, Proca E: *Patologia chirurgicală a glandelor suprarenale*, Ed. Medicală, Bucureşti, 1986.
252. Schapira JN, Harold JG: *Two-Dimensional Echocardiography and Cardiac Doppler* (2nd edition), Williams & Wilkins, Baltimore, Hong Kong, London, Sydney, 1990.
253. Schinz HR, Glauner R, Uehlinger E: *Röntgendiagnostik*, Ergebnisse 1952-1956, 1 vol., Ed. G. Thieme, Stuttgart, 1957.
254. Schlant RC, Alexander WR: *The Heart* (8th edition), McGraw-Hill, Inc., New York, 1995.
255. Sepulveda S, Sauvageon X, Jedrec JP, Salamagne JC, Richter F, Fuilla C, Tabuteau B, Juben H: *Ghid practic de medicină de urgenţă prespitalicească*, Ed. Libra, Bucureşti, 1995.
256. Siegelman SS, Gatewood Olga MB, Goldman SM: *Computed Tomography of the Kidneys and Adrenals*, Churchill Livingstone, 1984.
257. Sokolow M, McIlroy MB: *Clinical Cardiology* (3rd edition), Lange Medical Publications, Los Altos, California, 1981.
258. Souhami RL, Moxham J: *Textbook of Medicine*, Churchill Livingstone, 1990.
259. Spang K: *Rhythmusstörungen des Herzens*, Ed. G. Thieme, Stuttgart, 1957.
260. Stanciu C: *Gastroenterologie practică*, Ed. Junimea, Iaşi, 1976.
261. Stanciu C: *Boala Crohn*, Ed. Junimea, Iaşi, 1982.
262. Stanciu L, Moangă M: *Policlinica medicală*, Ed. Didactică şi Pedagogică, Bucureşti, 1983.
263. Stoenescu M: *Interpretarea rezultatelor de laborator*, Ed. Medicală, Bucureşti, 1987.
264. Stollerman GH: *Rheumatic Fever and Streptococcal Infection*, Grune-Stratton, New York, 1975.
265. Straub WH: *Manual of Diagnostic Imaging*, Little, Brown and Co., Boston/Toronto, 1984.
266. Streian C, Drăgulescu SI: *Ecocardiografie clinică*, Ed. Facla, Timişoara, 1981.
267. Streian C, Luca C: *Tulburările de ritm şi conducere ale inimii*, Ed. Academiei RS România, Bucureşti, 1984.
268. Şuteu I, Băndilă T, Cafriţă A, Bucur AI, Cândea V: *Şocul*, Ed. Militară, Bucureşti, 1980.
269. Şuţeanu Şt, Ciocan A: *Nefritele interstiţiale*, Ed. Medicală, Bucureşti, 1974.

Scanned with OKEN Scanner

În colecţia **BIOS**
au apărut :

1. Aurel Ivan, Doina Azoicăi – *Vaccinologie*
2. (red.) Vasile Mihăescu – *Psihosomatică şi psihoterapie*
3. M. Wirsching şi V. Mihăescu – *Psihoterapia încotro ?*
4. Marius V. Cîrlan – *Elemente de genetică animală normală*
5. Ioan Bostaca – *Diabetul zaharat*
6. Susan McDaniel, Jeri Hepworth, William J. Doherty, Vasile Mihăescu – *Psihoterapia ca sistem*
7. (red.) Vasile Mihăescu – *Psihoterapie şi psihosomatică*
8. George Popa – *Vademecum de urgenţe medicale*
9. Aurel Ivan, Doina Azoicăi, Raluca Grigorescu – *Epidemiologie generală şi specială*
10. Mihai Nechifor – *Lipoxine, hepoxiline, izoprostani – implicaţii normale, patologice şi terapeutice*
11. Ioan Bostaca, Eduard Dabija – *Dicţionar de medicamente în cardiologie '97*
12. C.D. Popescu – *Îmbătrânirea creierului şi a sistemului său arterial*
13. Iuliana Popovici, Dumitru Lupuleasa – *Tehnologie farmaceutică*
14. Marius V. Cîrlan – *Elemente de genetică animală patologică*
15. Doina Azoicăi – *Ancheta epidemiologică în practica medicală*
16. Corneliu Aldescu – *Radiologie pentru studenţi şi medici stomatologi*
17. Victoria Hîrjău, Dumitru Lupuleasa, Ana Maria Dumitrescu – *Dermo-cosmetologie*
18. Ioan Bostaca – *Diabetul zaharat* (ediţia a III-a, revăzută şi adăugită)
19. Gheorghe Scripcaru, Aurora Ciucă, Vasile Astărăstoae, Călin Scripcaru – *Bioetica, ştiinţele vieţii şi drepturile omului*
20. Ioan Bostaca – *Cheile diagnosticului în clinica medicală*

Bun de tipar : mai 1999. Apărut : 1999
Editura Polirom, B-dul Copou nr. 3 • P.O. Box 266
6600, Iaşi • Tel. & Fax (032) 21.41.00 ; (032) 21.41.11 ;
(032) 21.74.40 (difuzare) ; E-mail : polirom@mail.dntis.ro
Bucureşti, B-dul I.C. Brătianu nr. 6, et. 7 ;
Tel. : (01) 313.89.78 ; E-mail : polirom@dnt.ro

Tiparul executat la S.C. ***LUMINA TIPO*** s.r.l.
str. Luigi Galvani nr. 20 bis, sect. 2, Bucureşti
Tel: 210.51.90; 210.58.33 Fax: 315.06.13

Scanned with OKEN Scanner

INFARCTUL MIOCARDIC

COMPLICAȚII

I PRECOCE

1) ELECTRICE : – TULB DE RITM (TAHICARDII, BRADICARDII, ESA, ESV, F.A, FV)
– TULB DE CONDUCERE (S-A, A-V, BLOC A-V III)

2) HEMODINAMICE : – ȘTA
– EPA
– ȘOC CARDIOGEN

3) MECANICE : – I.M INSUF. MITRALĂ
– RUPTURĂ DE SEPT, DE PEREȚE LIBER
– TROMBOZA INTRAVENTRICULARĂ → EMBOLII
– TROMBOZE LA MB. INF.

4) ALTELE : – EXTINDEREA I.M.A.
– PERICARDITA EPISTENOCARDICĂ
– ANGINA PRECOCE POST-INFARCT
– MOARTE ȘUBITĂ (F&V)

II TARDIVE

1) ELECTRICE : – TV, OPRIREA CARDIACĂ

2) MECANICE : – ANEURISM VENTRICULAR

3) ALTELE : – I.C. CU REPETATE CRIZE DE EPA
– ANGINA TARDIVĂ POST INFARCT
– SDR. DRESSLER (PERICARDITA + PLEUREZIE)
– SDR. UMAR-PUMN
– RECURENȚA IMA.

TEMATICA PENTRU EXAMENUL DE MEDIC SPECIALIST SPECIALITATEA MEDICINĂ INTERNĂ

I. Proba scrisă

1. Bronşita cronică.Emfizemul pulmonar.
2. Pneumoniile microbiene şi virotice.
3. Astmul bronşic.
4. Abcesul pulmonar.
5. Cancerul bronhopulmonar.
6. Tuberculoza pulmonară a adultului (forme clinice, diagnostic, principii de tratament).
7. Pleureziile.
8. Sindroamele mediastinale.
9. Fibrozele pulmonare.
10. Insuficienţa respiratorie.
11. Endocardita bacteriană subacută.
12. Valvulopatii mitrale şi aortice.
13. Tulburările de ritm ale inimii.
14. Tulburările de conducere ale inimii.
15. Pericarditele.
16. Miocarditele şi cardiomiopatii.
17. Cardiopatia ischemică.
18. Edemul pulmonar acut cardiogen şi noncardiogen.
19. Şocul cardiogen.
20. Cordul pulmonar cronic.
21. Insuficienţa cardiacă congestivă.
22. Tromboembolismul pulmonar.
23. Hipertensiunea arterială.
24. Tromboflebitele.
25. Bolile aortei şi arterelor periferice.
26. Glomerulonefrite acute, rapid progresive şi cronice.
27. Sindromul nefrotic.
28. Nefropatii interstiţiale.
29. Litiaza renală.
30. Diagnosticul hematuriei.
31. Insuficienţa renală acută.
32. Insuficienţa renală cronică.
33. Rinichiul în sarcină.
34. Esofagita de reflux. Hernia hiatală.
35. Boala ulceroasă.
36. Cancerul gastric.

Scanned with OKEN Scanner

37. Suferinţele stomacului operat.
38. Colita ulceroasă.
39. Cancerul colonului.
40. Cancerul rectal.
41. Sindromul de malabsorbţie.
42. Hepatita epidemică.
43. Hepatita cronică.
44. Cirozele hepatice.
45. Insuficienţa hepatică şi encefalopatia portalsistemică.
46. Litiaza biliară.
47. Icterele.
48. Pancreatite acute şi cronice.
49. Cancerul de pancreas.
50. Hemoragiile digestive superioare.
51. Anemiile feriprive.
52. Anemiile megaloblastice.
53. Anemiile hemolitice.
54. Leucoza acută.
55. Leucoza limfatică cronică.
56. Sindromul mieloproliferativ (leucoza mieloidă cronică,policitemia vera, trombocitemia esenţială, metaplazia mieloidă cu mielosclerozã).
57. Limfoame maligne.
58. Sindroame hemoragipare, de cauza trombocitară şi vasculară.
59. Diabetul zaharat.
60. Reumatismul articular acut.
61. Poliartrita reumatoidă.
62. Artritele seronegative.
63. Artrozele.
64. Sciatica vertebrală.
65. Colagenoze (lupus eritematos, sclerodermia, dermato-miozite).
66. Vasculite sistemice.
67. Intoxicaţia acută barbiturică.
68. Intoxicaţia acută cu compuşi organo-fosforici.
69. Sindromul meningeal. Meningita acută tuberculoasă, meningita acută limfocitară benignă, meningita cerebrospinală meningococică.
70. Hipertiroidismul.
71. Diagnosticul pozitiv şi diferenţial al comelor. Principii de tratament.
72. Aterogeneza şi ateroscleroza.
73. Dislipidemiile.
74. Obezitatea.

II - III. Proba clinică

Cazurile clinice se vor alege din tematica probei scrise de specialitate.

Scanned with OKEN Scanner

IV. Proba practică

1. Examen clinic complet şi întocmirea foilor de observaţie.
2. Prezentarea de cazuri clinice.
3. Interpretarea examenului radiologic în afecţiunile prevăzute în tematică, pe aparate şi sisteme.
4. Interpretarea rezultatelor de la explorările funcţionale respiratorii (spirometrie şi determinarea gazelor sanguine)
5. Interpretarea unei electrocardiograme:
   - stabilirea axului electric şi modificările patologice ale axului;
   - hipertrofiile atriale şi ventriculare;
   - modificările electrocardiogramei în cardiopatia ischemică, cardiomiopatii;
   - diagnosticul electrocardiografic în cordul pulmonar acut şi cronic;
   - tulburările de ritm cardiac;
   - tulburările de conducere;
   - indicaţiile, tehnica şi interpretarea probei de efort.
6. Interpretarea principalelor date ecocardiografice pentru patologia prevazută în tematică.
7. Interpretarea datelor de ecografie abdominală.
8. Toracenteza.
9. Paracenteza.
10. Însuşirea tehnicii de pericardiocenteză.
11. Tehnici de explorare a secreţiei gastrice şi interpretarea rezultatelor.
12. Lavajul gastric.
13. Interpretarea rezultatelor hiperglicemiei provocate.
14. Interpretarea oscilometriei.
15. Puncţia sternală şi interpretarea medulogramei.
16. Interpretarea rezultatului biopsiei hepatice, renale, pleurale şi ganglionare.
17. Interpretarea rezultatelor endoscopice (bronhoscopie, gastroscopie, colonscopie, rectoscopie).
18. Interpretarea probei de digestie.
19. Interpretarea rezultatelor investigaţiilor radioizotopice pentru afecţiunile prevăzute în tematică.
20. Interpretarea rezultatului exsudatului faringian.
21. Interpretarea rezultatului examenului fundului de ochi.
22. Interpretarea rezultatelor analizei lichidului cefalorahidian.
23. Testele de fragilitate capilară (efectuare şi interpretare).
24. Tehnicile de resuscitare cardiorespiratorie.
25. Defibrilarea şi cardioversia.
26. Interpretarea rezultatelor examenului bacteriologic din produse patologice (spută, urină, bilă, lichid pleural, lichid peritoneal, lichid cefalorahidian, sînge).

Scanned with OKEN Scanner

27. Tehnica efectuării examenului bacteriologic direct, în urgenţe, din produse patologice.
28. Interpretarea rezultatelor examenelor din sîngele periferic şi măduvă pentru principalele afecţiuni hematologice prevăzute în tematică (anemii, leucoze acute şi cronice, sindroame mieloproliferative şi limfoproliferative, sindroame hemoragipare).
29. Interpretarea datelor de explorare funcţională renală, hepatică, pancreatică.
30. Interpretarea rezultatelor determinării echilibrului acidobazic şi hidrolitic.

Scanned with OKEN Scanner

Colecţia BIOS

Ioan BOSTACA

CHEILE DIAGNOSTICULUI ÎN CLINICA MEDICALĂ

Lucrarea constituie o sinteză a prelegerilor de clinică medicală oferite studenţilor ca variantă a cursului de medicină internă, datele prezentate – într-o formă concentrată – fiind rezultatul a peste 30 de ani de experienţă clinică a autorului.

Folosind o bibliografie în care se regăsesc aproape toate personalităţile medicinei interne din România postbelică (din toate centrele universitare cu tradiţie în învăţământul medical), lucrarea explică acele noţiuni care au devenit adevăruri ştiinţifice incontestabile, impuse de şcoala românească de medicină internă.

Prin faptul că ajută la formarea raţionamentului clinic, cât şi la dobândirea, de către tinerii practicieni, a deprinderilor elementare în vederea finalizării unui diagnostic corect, *Cheile diagnosticului în clinica medicală* reprezintă un preţios îndrumar practic pentru principalele afecţiuni, frecvente la grupuri mari de pacienţi.

BIOS
Editura POLIROM
ISBN 973-683-269-4

Scanned with OKEN Scanner